

НАЦІОНАЛЬНА АКАДЕМІЯ МЕДИЧНИХ НАУК УКРАЇНИ
ДУ «НАЦІОНАЛЬНИЙ ІНСТИТУТ ТРАВМАТОЛОГІЇ ТА ОРТОПЕДІЇ
НАЦІОНАЛЬНОЇ АКАДЕМІЇ МЕДИЧНИХ НАУК УКРАЇНИ»

Кваліфікаційна наукова
праця на правах рукопису

ВЕРХОВСЬКИЙ ОЛЕКСАНДР ВІКТОРОВИЧ

УДК 616.71-001.58-07-08:001.891.5

ДИСЕРТАЦІЯ

ДИФЕРЕНЦІЙНИЙ ПІДХІД ДО ВИЛУЧЕННЯ ІМПЛАНТАТІВ ПІСЛЯ
ОСТЕОСИНТЕЗУ ДОВГИХ КІСТОК

22 «Охорона здоров'я»

222 Медицина

Подається на здобуття наукового ступеня доктора філософії (PhD)

Дисертація містить результати власних досліджень. Використання ідей,
результатів і текстів інших авторів мають посилання на відповідне джерело

_____ Верховський О.В.

Науковий керівник: Калашніков Андрій Валерійович, доктор медичних наук,
професор

Київ – 2025

АНОТАЦІЯ

***Верховський О.В.* Диференційний підхід до видалення імплантатів після остеосинтезу довгих кісток – Кваліфікаційна наукова праця на правах рукопису.**

Дисертація на здобуття наукового ступеня доктора філософії (PhD) за спеціальністю 222 – Медицина (22 «Охорона здоров'я»). – ДУ «Інститут травматології та ортопедії НАМН України», Київ, 2025

Дисертаційна робота присвячена вирішенню актуального наукового завдання травматології та ортопедії - визначення показань до оперативного втручання з вилучення імплантів, ускладнень після цієї операції, з метою їх подальшої профілактики та в кінцевому виході розробки диференційованого підходу до вилучення фіксаторів після проведеного металоостеосинтезу.

Мета дослідження: на основі вивчення результатів оперативного лікування та стану кісткової тканини розробити диференційний підхід до видалення металевих імплантатів після остеосинтезу.

Для вирішення поставленої задачі було проведено клінічне обстеження 200 хворих із закритими переломами довгих кісток кінцівок, які були проліковані в відділенні ортопедії і травматології Житомирської обласної лікарні та ДУ «ІТО НАМН України» за період 2018-2024 рр.

Всі пацієнти поділені на три групи відповідно до методу лікування: група 1: хворі із наявними фіксаторами у яких мають місце абсолютні покази до їх видалення (турбує та лікар рекомендує); група 2: хворі із наявними фіксаторами з відносними показаннями для видалення фіксатора (бажання хворого); група 3: хворі із наявними фіксаторами у яких скарг немає, але є необхідність видалення фіксатора через рекомендований термін вилучення (рекомендації АО або лікаря при плановому огляді).

Визначені абсолютні покази до видалення металофіксаторів. До них віднесені наступні: нестабільність, міграція металофіксатора на фоні незрощеного (або рідше – зрощеного); необхідність проведення хірургічного

втручання на тому ж сегменті (іпсилатеральні переломи, періімплантні переломи, артроз суміжного суглобу); особливості технології остеосинтезу, тобто видалення металоконструкції або її частини (позиційний гвинт, встановлений при хірургічному лікуванні пошкодженого міжгомількового синдесмозу, динамізація імпланту при інтрамедулярному остеосинтезі; патологічне (в тому числі, внутрішньосуглобове) розташування імпланту; молодий вік (триваючий ріст) пацієнта; професійна діяльність, пов'язана з високим ризиком отримання “високоенергетичної” травми.

Проведений статистичний та кореляційний аналіз який довів доцільність виконання видалення металевих фіксаторів у хворих із абсолютними до цього втручання показами. Недоцільно виконувати оперативне втручання (з огляду на тривалість оперативного лікування, больовому синдрому та задоволеності після операції) у хворих із відсутністю скарг, вилученням фіксатора за терміном фіксації. У хворих яким фіксатор видаляють по їхньому бажанню, без абсолютних показів до цього спостерігається негативна динаміка в показниках больового синдрому та задоволеності після операції.

Визначено статистично достовірне ($p < 0,01$) переважання технічних труднощів при вилученні LCP-пластин – 50 %, в порівнянні з вилученням DCP-пластин – 19,44 % та інтрамедулярних стержнів – 30,43 % у термін > 18 міс. після остеосинтезу. Таким чином визначено, що даний фіксатор не бажано видаляти без абсолютних для цього показів.

Гістологічне дослідження тканин навколо трьох типів ІМ фіксаторів показало, що до 18-го місяця в області перелому кістки утворюється щільний регенерат, а після 18-го місяця його щільність не зростає. До 18 місяців щільність кісткової тканини демонструє статистично достовірне зростання навколо фіксаторів, особливо в місцях розташування стержнів, негативно впливаючи на видалення ІМ фіксаторів. Через 18 місяців, незалежно від способу блокування ІМ стержня, прогресують

деструктивні зміни в кортикальному шарі кістки. При статичному типі блокування стержня та накістковому металоостеосинтезі рекомендовано видаляти імплантат до 1,5 року у зв'язку з стрес-шилдингом та розростанням сполучної тканини. Гістологічно підтверджено, що при внутрішньокістковому блокованому остеосинтезі (компресійний, статичний тип фіксації з подальшою динамізацією) відбулась повна перебудова кісткової тканини в ділянці бувшого перелому. Збільшення терміну фіксації при застосуванні накісткових імплантатів (пластин) не призводить до завершення функціональної перебудови, натомість нарастають атрофічні прояви у кістці та остеопороз. Найоптимальнішим методом металоостеосинтезу діафізарних переломів довгих кісток, що створює оптимальні умови для перебудови кісткової тканини є компресійний БІОС або статичний БІОС з подальшою динамізацією.

Проведений статистичний аналіз довів що у 20% хворих, де видалення виконували у хворих без скарг та за відносними показаннями, больовий синдром посилювався в порівнянні з групою хворих, яким операцію виконували за абсолютними показаннями, а середнє значення больового синдрому за візуально-аналоговою шкалою у хворих склало $2,43 \pm 1,13$; $2,00 \pm 1,01$ та $0,37 \pm 0,49$ балів відповідно ($p < 0,05$).

Найвищий рівень життєвого комфорту від оперативного лікування із видалення металевих імплантатів відмічений серед пацієнтів із абсолютними показаннями до оперативного лікування – у 90%, в той час як за наявністю відносних показань та бажання хворого – 72%, та за відсутності скарг пацієнта лише – 60%.

На підґрунті проведених досліджень розроблений алгоритм прийняття рішення по термінах видалення фіксатора. В алгоритмі враховані покази до оперативного лікування та тип металевих фіксаторів. Виконання операції із видалення імплантатів після остеосинтезу необхідно виконувати за наявності абсолютних показань. За наявності відносних показань операція з видалення

металофіксатора може бути виконана у випадках бажання хворого. Із обережністю треба підходити до вилучення імплантів за відсутності бажання хворого, орієнтуючись тільки на рекомендований виробником термін вилучення, особливо, коли йдеться про застосування пластин LCP та титанових інтрамедулярних стержнів.

Ключові слова: перелом, фіксатори, остеосинтез, лікування, видалення імплантатів.

ABSTRACT

Verkhovskiy O.V. Differential Approach to the Removal of Implants after Osteosynthesis of Long Bones – Qualification scientific work in the form of a manuscript.

Dissertation for the degree of Doctor of Philosophy (PhD) in the specialty 222 – Medicine (22 “Health Care”). – State Institution “Institute of Traumatology and Orthopedics of the National Academy of Medical Sciences of Ukraine”, Kyiv, 2025.

The dissertation addresses a topical scientific issue in traumatology and orthopedics - identifying indications for the surgical removal of implants and complications after such a removal, aimed at their further prevention and ultimately the development of a differentiated approach to the removal of fixators used for osteosynthesis.

Objective of the research: on the background of the examined outcomes and bone tissue conditions after the surgical treatment, to elaborate a differentiated approach to the removal of metal implants after the osteosynthesis.

To accomplish the objective, we conducted a clinical study of 200 patients with closed fractures of their extremities' long bones who were treated in the Department of Orthopedics and Traumatology of Zhytomyr Regional Hospital No. 1 and the State Institution "ITO NAMS of Ukraine" during 2018-2024.

All patients have been divided into three groups according to the treatment method applied: group 1: patients with fixing devices implanted and absolute indications for their removal (i.e. a patient feels discomfort and a doctor recommends so); group 2: patients with implants installed and relative indications for their removal (a patient's desire); 3: patients with fixing devices implanted and no complaints, however the removal is required due to the deadline for such a removal (AO recommendations or a doctor's opinion after a routine scheduled examination).

We have specified the absolute indications for the removal of metal fixing devices. In our opinion, they are as follows: instability, migration of a metal fixator

against the background of a fracture non-union (or less often, union); the need for surgical intervention on the same segment (ipsilateral fractures, peri-implant fractures, arthrosis of the adjacent joint); technological peculiarities of osteosynthesis itself, stipulating the removal of a metal structure or a part thereof (e.g. hook-shaped clavicular plate, positioning screw, if installed during surgical treatment of damaged intertibial syndesmosis, implant dynamization during intramedullary osteosynthesis; pathological (including intra-articular) location of the implant; a patient's young age (ongoing growth); professional activity associated with a high risk of a "high-energy" injury.

We carried out a statistical and correlation analysis, and it confirmed the expediency of the removal of metal fixing devices in patients with absolute indications for such an intervention. Surgical intervention is unreasonable (considering the duration of the surgical treatment and associated pain syndrome) in patients without complaints, a fixing device removal, relying on the duration of the fixation. Patients, whose fixing devices have been removed by their own will, without absolute indications, demonstrate negative trends in pain syndrome and satisfaction after the operation.

We have discovered a statistically significant ($p < 0.01$) prevalence of technical difficulties in the removal of LCP plates, 50%, compared to the removal of DCP plates, 19.44% and intramedullary rods, 30.43% within the period >18 months after osteosynthesis. Thus, LCP plates should not be removed without absolute indications for this.

Histological study of the tissues around the three types of IM fixators has shown that by the 18th month, a dense regenerate appears in the area of the bone fracture, and after the 18th month, its density does not increase. By 18 months, bone density shows a statistically significant increase around the fixators, especially at the nail and screw locations, negatively affecting the removal of IM fixators. After 18 months, irrespective of the IM nail locking method, destructive changes in the cortical bone layer progress. In the case of static rod locking and bone-on-bone metal osteosynthesis, it is recommended to remove the implant up to

1.5 years due to the stress-shielding phenomenon and connective tissue overgrowth. It has been histologically confirmed that with intraosseous blocked osteosynthesis (compression, static type of fixation with subsequent dynamization), a complete restructuring occurred in the area of the former fracture. The extension of the fixation period for the bone implants (plates) does not lead to the completion of the functional reconstruction. Instead, it leads to an increase in atrophic manifestations in the bone and osteoporosis. The most reasonable method for metal osteosynthesis of long bones' diaphyseal fractures, which creates optimal conditions for bone tissue reconstruction, is compression IM nailing (LIOS) or static LIOS with a subsequent dynamization.

The statistical analysis has shown that 20% of patients with implants removed without complaints and with only relative indications for this operation reported an increase in the pain syndrome, compared to the group of patients whose operations have been carried out according to absolute indications. The average scores of pain syndrome intensity according to the VAS in these groups were 2.43 ± 1.13 ; 2.00 ± 1.01 and 0.37 ± 0.49 , respectively ($p < 0,05$).

The highest level of life comfort after the surgical treatment for the removal of metal implants has been reported by patients with absolute indications for this surgery, 90%. Meanwhile, in those with relative indications and according to a patient's desire, this level was 72%, and in those without patients' claims, only 60%.

On the background of the research, we have elaborated an algorithm for making decisions on terms of a fixing device removal. The algorithm considers indications for surgical removal and the type of metal fixator implanted. A surgical removal of fixators for absolute indications is necessary. In cases of relative indications, surgical removal of metal fixing devices could take place upon a patient's desire. The issue of implant removal without a patient's desire, based on only the manufacturer's recommended removal terms, requires special attention and care, especially if it involves LCP plates and titanium intramedullary nails.

Key words: fracture, fixators, osteosynthesis, treatment, implant removal

СПИСОК НАУКОВИХ ПРАЦЬ ЗА ТЕМОЮ ДИСЕРТАЦІЇ

Наукові праці, в яких опубліковані основні наукові результати дисертації

1. Верховський, О. (2025). Деякі клінічні аспекти вилучення імплантів після загоєння переломів довгих кісток кінцівок. Український медичний часопис, 4(168), 14–20. *(Здобувач розробив дизайн дослідження, зібрав матеріал та провів його статистичну обробку і аналіз, написав та підготував публікацію до друку.)*.
2. Верховський, О. (2023). Показання до видалення металофіксаторів після консолідації переломів кісток (огляд літератури) Травма 1(23), 66-71 *(Здобувач розробив дизайн дослідження, зібрав матеріал та провів його статистичну обробку і аналіз, написав та підготував публікацію до друку.)*
3. Верховський, О., & Дедух Н. (2024). Патоморфологічні особливості відновлення кісткової тканини при застосуванні БІОС. Український медичний часопис, 7(165), 110–113. *(Здобувач розробив дизайн дослідження, зібрав матеріал та провів його статистичну обробку і аналіз, написав та підготував публікацію до друку. Інтерпретація отриманих результатів здійснена разом із співавторами)*.
4. Верховський, О. (2025). Вилучення імплантів після остеосинтезу: “за” та “проти”. Український медичний часопис, 3(169), 103-104. *(Здобувач розробив дизайн дослідження, зібрав матеріал та провів його статистичну обробку і аналіз, написав та підготував публікацію до друку).*
5. Verkhovskyi, O., Dedukh, N., Kalashnikov, A., Osadchuk, T. & Hutsuliak, V. (2024). Healing of Diaphyseal Fractures of Lower Limb Bones and Pathomorphological Studies of Tissues after Different Types of Intramedullary Locking Osteosynthesis. Bulletin of Georgian National Academy of Sciences 18 (2), 115–124. *(Здобувач розробив дизайн дослідження, зібрав матеріал та провів його статистичну обробку і аналіз, написав та підготував публікацію*

до друку. *Інтерпретація отриманих результатів здійснена разом із співавторами).*

6. Калашніков, А., Верховський, О. & Калашніков, О. (2022). Видалення металевих фіксаторів після консолідації переломів кісток: робити чи ні? (Огляд літератури). Вісник ортопедії, травматології та протезування, 3: 55–60. *(Здобувач розробив дизайн дослідження, зібрав матеріал та провів його статистичну обробку і аналіз, написав та підготував публікацію до друку. Інтерпретація отриманих результатів здійснена разом із співавторами).*

Наукові праці, які засвідчують апробацію дисертації (тези доповідей):

1. Andriy Kalashnikov (Kyiv / UA), Oleksandr Verkhovskyi (Zhytomyr / UA) (2023) Implants removal after a successful osteosynthesis. Міжнародний конгрес ЕСТЕС, тези доповідей. QSP13.06 . <https://programme.conventus.de/en/ectes-2023/program/program-points/9fbc8901-b953-44ec-8feb-ae8ee73235d3> *(Здобувач розробив дизайн дослідження, зібрав матеріал та провів його статистичну обробку і аналіз, написав та підготував публікацію до друку).*

2. Andriy Kalashnikov (Kyiv / UA), Oleksandr Verkhovskyi (Kyiv / UA), N.V. Dedukh (Kyiv / UA) (2024) Міжнародний конгрес ЕСТЕС, тези доповідей. PS06.11 <https://programme.conventus.de/ectes-2024/program/program-points/091deca2-bfc6-4370-81c0-6c9ffc47e041> *(Здобувач розробив дизайн дослідження, зібрав матеріал та провів його статистичну обробку і аналіз, написав та підготував публікацію до друку).*

ЗМІСТ

| | |
|---|----|
| АНОТАЦІЯ | 1 |
| Список наукових праць за темою дисертації | 8 |
| ЗМІСТ | 10 |
| ПЕРЕЛІК УМОВНИХ СКОРОЧЕНЬ | 12 |
| ВСТУП | 13 |
| Сучасний погляд на вилучення імплантів після остеосинтезу (огляд літератури) | 18 |
| РОЗДІЛ 1. МАТЕРІАЛ І МЕТОДИ ДОСЛІДЖЕНЬ | 37 |
| 1.1. Методики клінічних та інструментальних обстежень хворих | 37 |
| 1.1.1 Загальна характеристика хворих | 37 |
| 1.1.2. Методика оцінки функціональних результатів лікування | 39 |
| 1.1.2.1. Оцінка за шкалою ВАШ | 39 |
| 1.1.2.2. Анкетування хворого | 40 |
| 1.1.3. Променеві методи дослідження | 41 |
| 1.1.3.1 Рентгенологічний метод дослідження | 41 |
| 1.1.3.2. Комп'ютерно-томографічне дослідження | 42 |
| 1.2 Патоморфологічне дослідження | 42 |
| 1.3 Статистичне дослідження | 43 |
| РОЗДІЛ 2 РЕЗУЛЬТАТИ ДОСЛІДЖЕНЬ ТА ЇХ АНАЛІЗ | 48 |
| 2.1 Морфологічне дослідження стану кісткової тканини з місця | 48 |

| | |
|--|-----|
| бувшого перелому при видаленні металофіксаторів | |
| 2.2 Клінічні аспекти видалення імплантатів після остеосинтезу | 70 |
| 2.2.1 Результати видалення імплантів із плечової кістки | 70 |
| 2.2.2 Результати видалення імплантів із кісток передпліччя | 78 |
| 2.2.3 Результати видалення імплантів із стегнової кістки | 83 |
| 2.2.4 Результати видалення імплантів із кісток гомілки | 90 |
| 2.2.4.1 Результати видалення імплантів з великогомілкової кістки | 91 |
| 2.2.4.2 Результати видалення імплантів з ділянки гомілковоступневого суглоба | 96 |
| 2.3 Аналіз результатів лікування та задоволеність пацієнтів після вилучення фіксаторів | 109 |
| 2.4 Розробка алгоритму до вилучення імплантату після металоостеосинтезу | 124 |
| АНАЛІЗ ТА УЗАГАЛЬНЕННЯ РЕЗУЛЬТАТІВ ДОСЛІДЖЕННЯ | 127 |
| ВИСНОВКИ | 138 |
| СПИСОК ВИКОРИСТАНИХ ДЖЕРЕЛ | 141 |
| ДОДАТОК | 155 |

ПЕРЕЛІК УМОВНИХ СКОРОЧЕНЬ

| | |
|------|--|
| БІОС | блокований інтрамедулярний остеосинтез |
| МОС | металоостеосинтез |
| ВАШ | візуально-аналогова шкала |
| ІМ | інтрамедулярний |
| КТ | комп'ютерна томографія |
| ЕОП | електронно-оптичний перетворювач |

ВСТУП

Актуальність теми. Видалення ортопедичних імплантів залежить від кількох факторів, таких як тип імпланту, стан пацієнта, причина видалення та рекомендації лікаря. У деяких випадках, наприклад, при інфекції або неправильному зрощенні кістки, видалення імпланту може бути необхідним для поліпшення функціональності та здоров'я пацієнта. Однак, в інших випадках, коли імплант успішно інтегрується з кісткою і не викликає проблем, видалення може не бути необхідним. Видалення імплантів є однією з найпоширеніших операцій у хірургії кісток та суглобів, на яку припадає до 30 % усіх планових ортопедичних процедур. Це процедура може бути досить травматичною та супроводжуватися виникненням ускладнень, таких як рефрактури, виникнення гематом, пошкодження нервів та судин. Є прямі покази до видалення імплантів за наявності різноманітних ускладнень: інфекція, поява свищових ходів, нестабільність імплантів, біль, «конфлікт» конструкції з м'якими тканинами, дискомфорт при рухах у суміжних суглобах. Вилучати імпланти потрібно через 1-2 роки після їх встановлення та загоєння перелому. Потребує уточнення лікувальна тактика при видаленні інтрамедулярних стержнів у разі майбутнього ендопротезування або видалення імплантів для фіксації периімплантних переломів кісток. Показання до видалення імплантів після остеосинтезу, як визначено в сучасній літературі, є незадовільними. На сьогоднішній день кількість результатів об'єктивної оцінки системи «імплантат-кістка» у віддалені терміни функціонування імплантату у людини все ще недостатня. Дискутабельним є питання про доцільність видалення металофіксаторів у асимптомних (без скарг) пацієнтів. Показання до видалення імплантату повинні відрізнятися залежно від віку, загального стану пацієнта, наявності супутніх захворювань, а також від розташування імплантату. В цілому наявні інформаційні джерела не містять конкретних системних вказівок щодо рішення про видалення імплантату. Хоча процедури видалення імплантів

часто вважаються простими, навіть досвідчені хірурги часто мають технічні труднощі при видаленні металофіксаторів. Тому кінцеве рішення про видалення імплантату слід приймати лише після ретельного вивчення медичних та соціальних наслідків цієї операції. Видалення імплантатів може також ґрунтуватися на відносних показаннях, залежить від досвіду фахівця або за бажанням пацієнта. Заняття спортом також можуть служити підставою для видалення.

Таким чином актуальним науково-практичним завданням є визначення показань до оперативного втручання з приводу видалення імплантів, ускладнень після цієї операції, з метою їх подальшої профілактики та в кінцевому результаті розробки диференційованого підходу до видалення фіксаторів після проведеного металоостеосинтезу.

Зв'язок роботи з науковими програмами, планами, темами:
Дисертація є фрагментом комплексної державної бюджетної програми “Розробити диференційований підхід до лікування переломів кісток гомілки під час військових дій” Науково-дослідної роботи Інституту травматології та ортопедії НАМН України, № держреєстрації – 0123U100285

Мета дослідження. На основі вивчення результатів оперативного лікування та стану кісткової тканини розробити диференційний підхід до видалення металевих імплантатів після остеосинтезу.

Завдання дослідження.

1. За допомогою патоморфологічного дослідження дослідити стан кісткової тканини місця перелому при видаленні фіксаторів при різних видах остеосинтезу.
2. Визначити оптимальні терміни для видалення металевих фіксаторів після остеосинтезу залежно від типу фіксації.
3. Визначити інтенсивність больового синдрому та тривалість оперативного втручання у хворих після видалення металофіксаторів.
4. Визначити задоволеність хворого від оперативного лікування та технічних труднощів під час оперативного лікування.

5. Встановити показання до вилучення металевих фіксаторів та удосконалити підхід до їх вилучення залежно від типу металоостеосинтезу.

Об'єкт дослідження: пацієнти з закритими переломами довгих кісток проліковані за допомогою накісткового остеосинтезу та БІОС.

Предмет дослідження: стан хворих після оперативного лікування з приводу видалення металофіксаторів після остеосинтезу довгих кісток.

Наукова новизна отриманих результатів

На основі вивчення стану хворих після вилучення металевих імплантатів, визначено ступінь задоволення хворих результатами оперативного лікування;

Визначено об'єктивні та суб'єктивні причини, що призвели до вилучення імпланту, ускладнення та негативні наслідки після цієї операції.

Визначена частота ускладнень, порушення самопочуття хворих, кількість рефрактур, ятрогенні помилки.

Вперше за результатами дослідження кісткової тканини місця бувшого перелому при різних видах остеосинтезу встановлено вплив типу фіксації на кісткові уламки (накістковий, ІМ блокуючий); (статичний, динамічний, компресійний).

Вперше на основі аналітичного огляду літератури, власних клінічних та інструментальних досліджень розроблений алгоритм, щодо вилучення металевих фіксаторів після остеосинтезу в якому визначені оптимальні терміни для вилучення металофіксаторів після остеосинтезу залежно від типу фіксації, стану пацієнта, локалізації пошкодження.

Практичне значення роботи

Покращення результатів лікування хворих, стану хворих із переломами довгих кісток, скорочення терміну перебування хворого в стаціонарі та терміну післяопераційної реабілітації, що дозволить зменшити кількість рефрактур.

Впровадження в клінічну практику. Результати дисертаційного дослідження впроваджено в практику відділу ортопедії та травматології дорослих ДУ «Інститут травматології та ортопедії НАМН України», травматологічного відділення Житомирської ОКЛ ім. О.Ф. Гербачевського.

Особистий внесок здобувача. Дисертація є особисто виконаною та завершеною здобувачем науковою роботою. Автором самостійно проведений патентно-інформаційний пошук і сформульовані цілі та завдання дисертаційної роботи, проаналізовано вітчизняну та закордонну літературу. Автором самостійно проаналізована вітчизняна та іноземна література з проблеми, визначена тема, мета та завдання дослідження. Дисертація є самостійною роботою автора, який самостійно провів клінічні дослідження. Автор вивчив особливості та перебіг процесів репаративного остеогенезу, прооперував та провів аналіз клініко-рентгенологічного та гістологічного матеріалу 60 хворих з закритими переломами довгих кісток. Автором самостійно розроблено комплекс лікувально-профілактичних заходів при лікуванні хворих з закритими переломами довгих кісток та вивчений перебіг репаративного остеогенезу у цієї категорії хворих.

Клінічні розділи виконані з дотриманням вимог Гельсінської декларації про права людини (2000 р.), включаючи перегляд EC-GCP, основ законодавства України про охорону здоров'я (1992 р.), відповідних етичних норм щодо проведення клінічних та експериментальних досліджень.

Автор висловлює щире подяку професору Калашнікову Андрію Валерійовичу та професору Дєдх Нінель Василівні за консультативну та практичну допомогу при виконанні роботи.

Апробація отриманих результатів. Основні результати досліджень та положення дисертації були оприлюднені й обговорені на таких заходах: Міжобласній науково-практичній конференції з актуальних питань ортопедії, травматології та вертеб্রології (Рівне 2023), засіданнях товариства ортопедів-травматологів Житомирської області(2023, 2024 рр.), 2 тези ECTES.

Публікації. Результати дисертаційного дослідження відображають 8 опублікованих праць за темою дисертації, з них 3 статті у провідних фахових виданнях, що наведені в переліку затверджених ДАК МОН України, 1 стаття в журналі, що входить до наукометричної бази Scopus, 2 тези в матеріалах з'їздів та конференцій. Опубліковано одне нововведення в Інформаційному бюлетені НАМН України.

Структура та обсяг дисертації. Дисертація написана в класичному стилі, складається із вступу, двох розділів, аналізу та узагальнення результатів дослідження, висновків, списку літератури та додатку. Робота викладена на 158 сторінках машинописного тексту включаючи список літератури та додаток. Текст ілюстровано 33 рисунками, вміщує 21 таблицю. Список літератури складають 126 джерел, з них вітчизняних та російськомовних – 5, англомовних – 121.

СУЧАСНИЙ ПОГЛЯД НА ВИЛУЧЕННЯ ІМПЛАНТІВ ПІСЛЯ ОСТЕОСИНТЕЗУ (огляд літератури)

Видалення металофіксаторів на сьогоднішній день є одним з найчастіших операційних втручань у розвинених країнах. За даними багатьох європейських дослідників операції, що проводяться з метою видалення металофіксаторів, складають майже 30 % усіх планових оперативних втручань і 15 % усієї кількості операцій, що виконуються у травматологічних відділеннях [1, 2].

Про актуальність цієї проблеми говорить, зокрема, проведена у квітні 2008 року в Австрії конференція AO/ASIF (Arbeitsgemeinschaft für Osteosynthesefragen/Association for the Study of Internal Fixation), яка була присвячена монопроблемі – видаленню імплантів.

Протягом десятиліття питання про видалення металофіксаторів не обговорювалося: існувала безальтернативна думка про його обов'язкове видалення. Так, в одному з найавторитетніших керівництв з травматології "Переломи і пошкодження суглобів" Р. Ватсона Джонса (1940 рік), що перевидавався більше 15 разів, будь-який металофіксатор розглядається не інакше як "чужорідне тіло" яке однозначно підлягає видаленню після консолідації перелому [3].

Проте плануючи видалення імпланту, хірург повинен чітко усвідомлювати, що за відсутності відповідної підготовки, до 30-35 % таких операцій протікають з непередбаченими складнощами [4]. Нині, значна частина досліджень присвячена аналізу технічних складнощів, пов'язаних з видаленням імпланту. В деякій мірі це обумовлено тим, що кількість виробників металоконструкцій збільшується з кожним роком. Наприклад, в Україні працюють як мінімум 9-10 іноземних та вітчизняних виробників імплантів для травматології, причому кожен з виробників наполягає на абсолютній унікальності запропонованої ним технології, імплантів і,

відповідно, інструментарію. Не маючи достовірної інформації про виробника металоконструкції, не можна безперечно стверджувати, чи підійде наявний у клініці інструмент для викручування гвинтів, фіксуючих пластину і (чи) перелом, чи відповідає крок різьблення і діаметр екстрактора внутрішньому діаметру і кроку різьблення інтрамедулярного стержня і т.і.

З моменту впровадження нових блокованих пластин з блокованими гвинтами, особливо гостро постали проблеми, пов'язані з видаленням таких металофіксаторів [5]:

Першою проблемою є заклинювання гвинта в пластині внаслідок неправильної техніки проведення гвинтів (неправильне розташування напрямника) або внаслідок застосування надмірної сили – закручування гвинтів без використання викрутки з контролем обертаючого моменту.

Друга часта проблема – це зрив шлицю головки гвинта, що може статися внаслідок використання надмірної сили при закручуванні або викручуванні гвинтів.

Ще однією з проблем є також "зарощування" шлицю; сама по собі пластина може також стати джерелом проблем при видаленні, оскільки "заростають" її вільні від гвинтів отвори [6, 7].

На думку Ehlinger M. і співавт. (2009) вирішення проблеми заклинювання гвинта полягає у використанні вольфрамового свердла для руйнування головки гвинта; різьбова частина гвинтів може бути видалена за допомогою порожнистих фрез для видалення зламаних гвинтів.

При зриві шлицю головки гвинти видаляють за допомогою кінчної викрутки для видалення зламаних гвинтів, за умови, що різьбові ділянки пластин і гвинтів не пошкоджені. При "зарощуванні" шлиця головки гвинта кісткою для видалення пластини застосовують важильні маневри та тракцію по осі.

З серйозними інтраопераційними проблемами доводиться стискатися при видаленні зламаних фіксаторів: це значне збільшення часу операції (а, значить і зростання анестезіологічних ризиків), висока вірогідність повторного інвазивного втручання, залишення металевих чужорідних тіл у разі поломки головок гвинтів, а також ризик поломки фрези. [8]. У більшості авторів є єдина думка, для того щоб уникнути подібних проблем потрібно дотримуватися техніки розташування напрямника, розсвердлювання, введення гвинтів, а також використання викрутки з механізмом, що обмежує торсійне зусилля, і інтраопераційно підтверджувати правильне розташування гвинтів [8, 9].

На значні технічні складнощі, з якими стикаються хірурги інтраопераційно, вказували, зокрема Ває J. Н. та співавт. (2009) які за період з 2004 по 2007 рік видалили з різних пластин LCP 159 гвинтів, що блокувалися гвинтами 5,0 мм і 279 гвинтів, що блокувалися гвинтами 3,5 мм. Усі гвинти були введені з використанням викрутки з обмеженим докручуючим моментом. При видаленні 24 з 279 гвинтів, що блокуються, діаметром 3,5 мм виникли труднощі внаслідок зриву гексагонального шлицю головки гвинта. При цьому, використання конічної викрутки із зворотним різьбленням, розробленим спеціально для видалення таких гвинтів, мало успіх лише у 6 спостереженнях [10].

Існують також металоконструкції, видалення яких технічно є практично неможливим (що не "видаляються") або пов'язані з високим ризиком (розширення обсягу операції, рефрактурою, іншим переломом цього сегменту, великою крововтратою) [11, 12].

Крім того, досить частим ускладненням видалення імплантів є інфікування післяопераційної рани (5-10 %); при цьому ризик нагноєння різко зростає, якщо перелом був відкритим (43 %), а також за наявності запальних ускладнень після першої операції [13].

У нашій країні до теперішнього часу загальноприйнятою є тактика практично обов'язкового видалення металоконструкцій після внутрішнього остеосинтезу [14, 15]. У той же час, багато дослідників згодні з тезою, що видалення імпланту не слід відносити до рутинних процедур, які виконуються молодими лікарями часто без достатньої кваліфікації [16]. Більшість дослідників єдині у думці, що видалення металофіксатора повинно проводитися після ретельного вивчення медичних показів та економічних наслідків даної процедури. При прийнятті рішення про доцільність видалення фіксатора повинні враховуватись загальний стан пацієнта, вік, анатомічне розташування імпланту, ризики та недоліки даної процедури [17]. При цьому необхідно мати на увазі, що видалення фіксатора, як і будь-яке інше оперативне втручання, пов'язане з анестезіологічним ризиком, вимагає повторної хірургічної операції в області рубцевих тканин, збільшує ризик пошкодження нервових стовбурів [18].

Інші думки дотримуються В. Evers і співавт., Toms A.D. і співавт., вважаючи, що такі потенційні негативні аспекти тривалого знаходження імплантів, як механічне подразнення, накопичення металу, алергічні реакції, можливі складнощі проведення відстроченого хірургічного втручання можна протиставити можливим ризикам і високій вартості процедури видалення імплантів [19, 20]. Деякі дослідники, визнаючи можливість виникнення ускладнень при видаленні металофіксаторів, вважають, що проблемою, що виникає при тривалому знаходженні імпланту, може бути неможливість проведення екстреної діагностичної процедури або пізній інфекційний процес [21, 22].

Під час проведення метааналізу С.М. Robinson та співавт. (2002) виявили високу частоту (12-40 %) ускладнень після видалення імплантів з різних сегментів, зазначивши при цьому, що найчастішими ускладненнями були: ятрогенне пошкодження нервових стовбурів, рефрактури, раньова інфекція [23]. Деякі дослідники, втім, вказують на значно меншу частоту

ускладнень після видалення імплантів (3 %), зафіксувавши у 95 % пацієнтів відмінні та добрі результати [18].

R. V. Minkowitz та співавт. (2007) було проведено дослідження, в якому оцінювалися результати та ступінь зниження больового синдрому після видалення металофіксаторів у 57 пацієнтів. Ускладнень, пов'язаних з видаленням імпланту, виявлено не було, через рік після видалення всі пацієнти відзначили, що задоволені результатом. За аналоговою шкалою болю (ВАШ), середні значення до операції 5.5 ± 2.5 знизилася до значення 1.3 ± 1.8 після операції, сумарне зниження за рік становило 76 %. Через рік тридцять пацієнтів (53%) відзначили повне зникнення больового синдрому [24]. Brown R.M. та співавт. (1993) було проаналізовано 297 операцій остеосинтезу. Повторне оперативне втручання з метою видалення фіксатора було проведено 42 % спостережень. Частота серйозних ускладнень, що сталися внаслідок видалення імпланту, становила 19 %. У той самий час фіксатори, які були видалені, надалі не викликали істотних скарг у пацієнтів [25].

У зв'язку з різноманітністю застосовуваних нині технологій накісткового остеосинтезу, що багато в чому визначається особливостями різних анатомічних областей, більшість досліджень присвячено вивченню результатів видалення імплантів із певних сегментів (проксимальне стегно, кісточка, передпліччя тощо). Зокрема, у ретроспективному дослідженні історій хвороби 138 пацієнтів, що пройшли видалення стержня з діяфізу стегнової кістки, сумарна кількість ускладнень становила 13 %, включаючи незавершене видалення імпланту у 7 % та рефрактури – 1,4 % [26].

T. Gosling та співавт. (2004), досліджуючи ускладнення після видалення 109 інтрамедулярних стержнів з стегнової кістки, відзначили сприятливий результат у 78 % пацієнтів, збільшення місцевих симптомів - у 7%. У той же час важливо підкреслити, що 20 % пацієнтів, які не

пред'являють скарги до видалення металофіксатора, вказували на виникнення локальних симптомів у віддаленому періоді після видалення стержня [15].

Таким чином, більшість авторів сходиться на думці, що видалення інтрамедулярних стержнів зі стегнової кістки слід здійснювати лише у пацієнтів, які пред'являють активні скарги. Висока також частота рефрактур після видалення пластин зі стегна. Так, В.Л. Davison вказував на 27 % частоту рефрактур після видалення пластин з дистального відділу стегнової кістки [27]. Високу частоту рефрактур після остеосинтезу діяфізу стегна китайські вчені пояснювали інтраопераційною деваскуляризацією уламків під час їх відкритої репозиції [28].

На особливу увагу заслуговує проблема лікування переломів проксимального відділу стегнової кістки у літніх пацієнтів. Актуальність проблеми зумовлена збільшенням тривалості життя населення розвинених країн та, відповідно, частоти подібних переломів. Протягом перших трьох місяців після перелому шийки стегнової кістки смертність в цієї категорії пацієнтів досягає 5,75 % у жінок та 7,95 % – у чоловіків [29]. Смертність протягом 120 днів після цієї травми при консервативному лікуванні досягала 62 % [30].

Загальновизнаним є факт, що лише своєчасне оперативне лікування з подальшою ранньою активізацією дозволяє зберегти не лише рухову активність, а й життя пацієнта [31, 32, 33]. При цьому, якщо медіальні (шийка стегна) переломи у літніх пацієнтів, як правило, підлягають ендопротезуванню, то латеральні (вертельні) переломи – остеосинтезу із застосуванням різних технологій [34]. У літературі дискутується питання необхідності/доцільності видалення металоконструкцій (гама стержні, PFN, PFNA, DHS та ін.) після консолідації перелому проксимального відділу стегнової кістки [35].

Експериментальні дослідження на кадаверних препаратах із застосуванням сучасних патоморфологічних методик дозволили Kukla C. та співавт. (2001) довести, що конструкція гамма стержня сприяє виникненню так званих втомних переломів (за рахунок зміни архітекtonіки кістки внаслідок перерозподілу навантаження після видалення імпланту). Тому автори вважали цілком очікуваним таке грізне ускладнення, як стресовий перелом шийки стегнової кістки [36]. Подібною точки зору дотримувалися також K. Yang та співавт. (2005), вважаючи, що втомні переломи шийки стегна після видалення гама стержня та PFN особливо характерні для хворих з остеопорозом [37, 38]. У низці досліджень вказується на надзвичайно високу частоту (70 %) субкапітального перелому стегнової кістки після видалення проксимального стержня або DHS у пацієнтів похилого віку [27, 39]. У той же час у дослідженні B. Hesse та A. Gächter (2004) відзначено значно меншу (13 %) частоту іпсилатерального перелому шийки стегнової кістки після видалення гамма-стержня з приводу больового синдрому в вертлюговій ділянці [40]. Для зниження ризику подібних переломів запропоновано інтраопераційне (під час видалення імпланту) заміщення кісткового дефекту шийки стегна кальцієво-фосфатним цементом [41]. У той же час, згідно з результатами рандомізованого дослідження P. Mattsson та S. Larsson (2006), цементування дефекту кістки після видалення фіксатора не призводить до бажаного результату, тобто не знижує частоту перелому шийки стегна [42].

На підставі проведеного кадаверного дослідження деякі автори рекомендували видалення фіксаторів після зрощення перелома проксимального перелому стегнової кістки у пацієнтів віком до 65 років, оскільки встановлений фіксатор провокує зниження кісткової маси в stress shielding зонах (зони концентрації напруги), а, отже, підвищується ризик періімплантних переломів [43].

Що ж до видалення стержня з великогомілкової кістки після консолідації перелому, більшість хірургів орієнтується на скарги пацієнтів, найчастішими є больовий синдром і дискомфорт у ділянці введення імпланту [44, 45]. Деякі автори відзначають значне покращення результатів пацієнтів після видалення стержня, тоді як інші не знаходять суттєвих відмінностей. Так, Court-Brown С.М. та співавт. (1997) відзначили повне або значне усунення больового синдрому у 97% пацієнтів після видалення інтрамедулярного стержня [46]. За даними А. Sidky та R.E. Buckley (2008) більшість хворих (77,8%) також відзначили зниження больового синдрому після видалення металофіксатора [47]. У дослідженні Т.О. Voerger та співавт. (1999), де основними показаннями до видалення стержня з боліпеберцової кістки були больовий синдром (у 37 пацієнтів), інфікування (у 4), бажання пацієнта (у 60), усунення больового синдрому в області колінного суглоба після видалення стержня було відзначено лише у із 37 хворих. При цьому 4 пацієнти без попередньої місцевої симптоматики після видалення стержня з боліпеберцової кістки відзначили появу «переднього болю коліна» (anterior knee pain) [48]. Схожі результати були отримані в іншому дослідженні, де автори вивчили результати видалення стержнів з боліпеберцової кістки у 70 пацієнтів з больовим синдромом: 39 пацієнтів відзначили зменшення, але не повне зникнення больового синдрому після видалення імпланту, 14 пацієнтів не відзначили будь-яких змін, у 18 пацієнтів больовий синдром посилювався [49].

Однією з важливих обставин, що обмежують видалення металоконструкцій, є проблема рефрактур – повторних переломів за мінімальної травми сегмента або без такої. Найбільш часто зустрічаються рефрактури після видалення пластин з діяфізу передпліччя: за даними різних авторів, їх частота становить 20-40 % [50, 51]. При цьому необхідно мати на увазі, що внаслідок анатомічних та біомеханічних особливостей передпліччя зворотна перебудова кісткової тканини після видалення пластин тут може

зайняти кілька місяців з поступовим наростанням деформації, тобто клінічні прояви рефрактури можуть бути відстроченими від видалення імпланту [52]. J. Kettunen та співавт. (2009) пов'язують високу частоту рефрактур після видалення пластин з діафіза передпліччя з транзиторним (на 4-6 місяців) зниженням мінеральної щільності кістки (приблизно на 10 %) в області контакту з металофіксатором [53, 54].

Згідно з результатами метааналізу, проведеного Evers V. та співавт. (2004), показаннями до видалення пластин з області передпліччя (635 пацієнтів) були: бажання пацієнта – у 69,1% спостережень, скарги на біль, дискомфорт при зміні атмосферних умов, наявність інфекційного процесу – у 30,9%. Після видалення металофіксаторів загальна частота ускладнень склала 24,0%: ятрогенне пошкодження нервових стовбурів відбулося у 11,5% пацієнтів, рефрактури – у 7,7%, інфікування рани – у 6,8%, утворення гіпертрофічних рубців відзначено у 9,1% хворих [55]. У ретроспективне дослідження D.A. Vednar і W. Grandwilewski (1992), які оцінили результати видалення пластин з кісток передпліччя у 111 пацієнтів, які не скаржилися, також вказується на високу частоту ускладнень [56].

Зведені дані дев'яти ретроспективних досліджень (сумарно 981 пацієнт), у яких оцінювався вплив видалення фіксаторів на прояви місцевих симптомів. Повне або значне зникнення скарг у пацієнтів після видалення металофіксатора було відзначено у 78 %. З іншого боку, незадовільні результати були відзначені у 22 %, тобто у кожного п'ятого пацієнта [21, 46, 57, 58, 59, 60, 61].

З метою структурованого огляду різних тем щодо показань до видалення імплантату після загоєння перелому літературні джерела були використані для відповіді на наступні питання:

Чи мають імплантати негативний вплив на здоров'я пацієнта?

Якими є поточні вказівки щодо видалення імплантатів після загоєння перелому?

Які показання до видалення імплантатів з верхньої кінцівки?

Які показання до видалення імплантатів з нижньої кінцівки?

Чи мають імплантати негативний вплив на здоров'я пацієнта?

Після Другої світової війни підхід до лікування переломів змінився з консервативного способу на оперативний з використанням металевих імплантатів (пластин, гвинтів і стержнів). Раніше ці імплантати виготовлялися з іржостійкої сталі, сплаву хрому, нікелю й молібдену.

Є багато досліджень, спрямованих на пошук сплаву з найкращою біосумісністю для лікування переломів. Оптимальний сплав має бути достатньо міцним, не викликати корозії, не чинити канцерогенної дії, бути стійким до інфекцій, його має добре переносити імунна система організму. Протягом багатьох років потенційний ризик корозії був суттєвим викликом для хірургів, які регулярно видаляють імплантати після загоєння перелому. Цей процес окиснення металу призводить до розпушення дрібних частинок, які можуть бути біологічно активними. Такі частинки здатні призвести до тканинної реакції запального характеру з утворенням некрозу, грануляції та рубцевої тканини. Більшість досліджень цих питань були проведені ще в 70–80-х рр. минулого століття [62, 63]. Імплантати з іржостійкої сталі можуть викликати корозію в симптоматичних і безсимптомних пацієнтів, але їх клінічне значення залишається невизначеним [64].

До недавнього часу також вважалося, що металеві імплантати відіграють певну роль у генезі раку. Однак за результатами кількох експериментальних досліджень не було виявлено жодного зв'язку між металевими імплантатами і розвитком будь-якої форми раку [65]. Алергічні реакції на імплантати з іржостійкої сталі, що призводять до

змін шкіри, екземи, затримки загоєння ран, болю або навіть розхитування імплантатів (не плутати із симптомами, викликаними інфекцією низького ступеня), були докладно описані і є ще одним показанням до планового видалення. Але контактна алергія на метали (наприклад, нікель), внутрішня алергія на пристрої є рідкісними випадками [66, 67]. Також аргументом для видалення імплантату була атрофія кістки [68, 69]. Россон і співавт. спільно опублікували результати двох докладних досліджень щодо впливу пластин на кортикальний шар кістки. Атрофія кортикального шару кістки була виявлена в одного пацієнта, у якого пластина передпліччя була видалена через 16 місяців. У 14 інших пацієнтів, у яких пластини передпліччя були видалені на пізнішій стадії, щільність кісток повернулася до рівня, що був до травми. У молодих людей кісткова маса на місці залишкових отворів після видалення гвинта нормалізувалася через 18 тижнів [70, 71]. Тому з метою зменшення ризику перелому авторами рекомендувалося залишити пластини принаймні на 21 місяць або взагалі не видаляти їх.

Металеві імплантати нового покоління — це сплави титану, алюмінію і ніобію (TAN; Synthes[®]) або титану, алюмінію і ванадію (Stryker[®]). Після впровадження TAN у 1977 р. його склад постійно вдосконалювався. Біосумісність TAN відмінна, на сьогодні не спостерігалось ознак корозії, токсичних або алергічних реакцій, що зробило його застосування досить популярним в останні 15 років [72–74]. Але з поширенням використання блокованих отворів пластин TAN новою проблемою стали технічні труднощі під час їх видалення [75]. Останнє може бути надзвичайно складним через блокування головки гвинта в пластині або розростання кістки на поверхні імплантату. Річардс та співавт. описали, що в цих випадках має значення не тільки склад сплаву, але і його поверхнева структура [76–80]. Отже, незважаючи на відсутність доказів, що імплантати шкодять здоров'ю,

спостерігаються і технічні проблеми під час видалення імплантатів після загоєння переломів.

Якими є поточні вказівки щодо видалення імплантатів після загоєння перелому?

Дедалі більша кількість аргументів проти рутинного видалення імплантату виправдовує переоцінку наявних абсолютних і відносних показань до цієї процедури, оскільки вона вимагає принаймні нової операції, результати якої можуть бути непередбачуваними, а сам процес — дуже некомфортним. «Спроби видалення металофіксаторів часто є неприємними, призводять до зламу імплантатів та обладнання для видалення, вимагають тривалого часу на операцію і можуть розчарувати хірургів», — зазначив Джеймс Келлам, Каролінський медичний центр (Шарлотта, Північна Кароліна, США). Мінімально інвазивний остеосинтез пластин або інтрамедулярних стержнів може призвести до максимально інвазивної процедури видалення імплантатів і ризиків, пов'язаних із хірургічним втручанням, як-от кровотеча, інфекція рани, травма нерва, перелом, поганий косметичний результат і можливість розвитку побічних ефектів, пов'язаних з анестезією. Усі ці недоліки разом потенційно можуть призвести до великих витрат і соціальних ускладнень і є аргументами проти видалення. У 1992 р. Сандерсон і співавт. описали загальний 20% рівень ускладнень у 188 пацієнтів, яким видалили металеві імплантати [81]. При видаленні пластини передпліччя вони спостерігали 42 % ускладнень. Натомість в іншому проспективному дослідженні, у якому подані результати 86 дорослих пацієнтів, яким видалили імплантат, 46 пацієнтів на момент видалення мали певні симптоми. Результат був досягнутий у 91 % пацієнтів із симптомами, і жодних проблем не спостерігалось в 95 % безсимптомних випадків. Загальний рівень ускладнень становив 3 %, включно з травмою променевого нерва й переломом. Було зроблено

висновок, що безсимптомним пацієнтам доцільніше залишити імпланти [82]. Мінковіц і співавт. опублікували проспективне дослідження 60 пацієнтів (57 — з повним спостереженням упродовж одного року), які мали біль у ділянці фіксованого і зрощеного перелому, з метою оцінки результатів після видалення імплантату [83]. Ускладнення, пов'язані з хірургічним втручанням, не були описані. Загальне покращення функції і полегшення болю через рік після видалення імплантату було значним ($p = 0,00001$). Усі пацієнти були задоволені і стверджували, що в разі виникнення необхідності повторити процедуру видалення вони дали б на це згоду.

В огляді, опублікованому в 2003 р., щодо показань і ризиків видалення після остеосинтезу імплантатів явна перешкода навколишнім тканинам і функції в осіб у період росту визначалася як абсолютне показання до процедури [84]. Незначні реакції тканин, пов'язані з імплантами, вважаються дискусійними показаннями до видалення. Сьогодні показання на користь видалення імплантатів переважно є відносними [85]. Абсолютні показання до видалення імплантатів сьогодні включають лише перфорацію кістки (наприклад, серкляжними дротами або стержнями зовнішніх фіксаторів). Навіть видалення імплантатів у скелеті, що росте, стає суперечливим показанням і більше не вважається абсолютним, а є переважно рекомендацією. Немає жодних доказів, що підтверджують необхідність рутинного видалення імплантатів у дітей [86–88]. Також інфекція після оперативного лікування перелому не завжди є абсолютним показанням для видалення. Навпаки, стабілізація перелому є обов'язковою для лікування інфекції. У більшості випадків імплантат можна залишити на місці, поки перелом не загоїться. Успішною виявилася концепція лікування інфекційних ускладнень, що включає догляд за операційною раною, місцеву й системну антибіотикотерапію та утримання металофіксатора [89–92]. Однак після внутрішнього остеосинтезу багато пацієнтів мають скарги і такі

симптоми, як біль, дискомфорт, стиснення м'яких тканин, набряк і скутість. Чи справді ці проблеми обумовлені імплантатами, чи вони виникли б у будь-якому випадку через травму, подальшу операцію та загоєний перелом з утворенням рубцевої тканини, часто не зрозуміло.

Також відносними показаннями до видалення металофіксатора можуть бути вимоги пацієнтів. Відносними показаннями до видалення імплантату після загоєння перелому є і можливі проблеми, такі як посилення напруження через металеві імплантати, що призводить до переломів навколо фіксаторів або потреби заміни суглоба через остеоартроз у майбутньому.

Останніми роками було опубліковано три великі опитування щодо поточної практики та різних аспектів видалення імплантатів. У 2008 р. було проведено опитування щодо видалення імплантату Jamil et al. у Великій Британії [80]. Метою було визначити сучасну тактику хірургів-ортопедів щодо видалення імплантатів після зрощення переломів кінцівок. Рутинне видалення в пацієнтів віком до 16 років виконується у 60 %, віком 16–35 років — у 12 % і в пацієнтів старше за 35 років — лише в 3 % випадків. Показаннями до видалення імплантату в симптоматичних пацієнтів були біль, розхитування імплантатів, інфекція, зламані імплантати, подразнення шкіри, перипротезні переломи й функціональні обмеження. У симптоматичних пацієнтів видалення імплантатів було оцінено як більш ефективне, хірурги-ортопеди були менш захоплені цим, ніж хірурги-травматологи. Лодер і Фейнберг подали думку 273 педіатричних і 99 непедіатричних хірургів-ортопедів у США щодо планового видалення імплантатів у дітей [81]. 41 % хірургів висловився за видалення імплантатів взагалі, навіть якщо в дитини не було пов'язаних скарг, 36 % видаляли іноді, і 22 % (майже) ніколи не видаляли імплантати в дітей. Хоча видалення імплантатів, як правило, не проводиться в Нідерландах, опитування 250 голландських

хірургів засвідчило: 89 % погодилися, що видалення імплантатів — це гарний варіант у разі болю або функціональних порушень. Також інфекція імплантату або кістки була однією з основних причин видалення (> 90 %). Щодо пацієнтів молодого віку (< 40 років) лише 34 % хірургів погодилися, що металеві імплантати мають завжди видалятися [93].

Які показання до видалення імплантатів з верхньої кінцівки?

Скарги пацієнта (наприклад, біль, косметичний дефект, функціональні порушення) є основними причинами видалення імплантатів із верхньої кінцівки. Було проведено 10 досліджень щодо видалення металофіксаторів із верхньої кінцівки. Усі вони були ретроспективними, за винятком двох, були присвячені конкретно показанням до видалення і були переважно опубліковані 20–30 років тому. Ці старі дослідження переважно зосереджувалися на таких ускладненнях, як рефрактура після видалення ліктьової та променевої пластини. Описано рівень ускладнень між 19 і 26 %. Після видалення металофіксаторів для запобігання торсійному стресу рекомендували застосовувати захисні шини й обмежити заняття контактними видами спорту протягом одного року [94, 95]. У дослідженнях, опублікованих у 1990-х рр., у 4–6 % випадків повідомлялося про виникнення повторного перелому після видалення фіксатора [96, 97]. Усі ці дослідження сприяли появі рекомендацій залишати пластини передпліччя в безсимптомних пацієнтів *in situ* через велику кількість ускладнень [98, 99]. Крім того, було рекомендовано доручати проведення операцій з видалення імплантатів лише досвідченим хірургам [100]. Показань щодо видалення металофіксаторів для інших ділянок верхньої кінцівки в літературних джерелах зовсім мало. Gyuricza et al. описали наслідки видалення блокованих волярних пластин у ретроспективній серії 28 пацієнтів після

перелому дистального метаепіфіза променевої кістки [101]. До причин видалення включені теносиновіт, розрив сухожилля, помітний або внутрішньосуглобовий металофіксатор і біль. Крім двох ускладнень, пов'язаних з імплантацією, усі пластини були успішно видалені, а передопераційні скарги зменшились. Ловальд опублікував результати загальнонаціонального дослідження щодо видалення імплантатів після внутрішньої фіксації перелому плечової кістки [102]. Видалення імплантатів не є частиною стандартного протоколу в США, а видалення імплантату з плечової кістки проводилося лише в разі розвитку ускладнень, таких як незрощення, механічні проблеми й інфекція (10 %).

Які показання до видалення імплантатів з нижньої кінцівки?

Визначена обмежена кількість публікацій ($n = 13$) щодо видалення інтрамедулярного стегнового стержня з нижньої кінцівки, і всі вони висвітлюють різні питання. Ретроспективні дослідження щодо аналізу пацієнтів, яким видалили стрижень стегнової кістки, описують такі показання до цієї операції, як подразнення м'яких тканин, прохання пацієнта, біль у кульшовому й колінному відділах і наявність інфекції. Жодних відмінностей між стержнями з титану й іржостійкої сталі при видаленні не було виявлено. Біль зменшився в усіх симптоматичних пацієнтів після видалення, тому автори рекомендували видаляти лише стержні стегнової кістки в симптоматичних пацієнтів [103–107]. У ретроспективному дослідженні Геслінг і співавт., аналізуючи видалення 164 стержнів стегнової кістки після загоєння перелому, визначили, що 78 % пацієнтів із наявними місцевими скаргами відчули покращення після операції [108]. Однак 10 пацієнтів із 51, які мали безсимптомний передопераційний період, повідомляли про довгострокові скарги після видалення. Тому автори рекомендували видаляти стержні стегнової кісткитільки в пацієнтів з відповідними симптомами [109].

Показання до видалення різних проксимальних імплантатів стегнової кістки (DHS-гвинт і PFN-стержні) були описані Куклюю і співавт. [110]. Абсолютними показаннями до видалення вважали аваскулярний некроз головки стегнової кістки, наявність глибокої інфекції, перелом нижче від імплантату й прорізування імплантату. Видалення PFN-стержнів у пацієнтів віком молодше за 60 років також розглядалося як більш-менш абсолютний показник через ризик іпсилатеральних переломів дистальніше від імплантату. Але в усіх інших випадках дослідники радять інформувати пацієнта про дисбаланс між потенційними перевагами й ускладненнями перед видаленням. Креттек і Моммсен описали такі поради у своєму огляді [111]. З 13 статей у 6 проаналізували ефект після видалення інтрамедулярних стержнів. Біль у коліні — одна з найчастіших скарг після остеосинтезу кісток гомілки стержнем і основне показання до його видалення. Keating et al., Karladani et al. і Boerger et al. визначили, що приблизно половина пацієнтів із болем у передньому відділі коліна від видалення стержня відмічає позитивний ефект (22/49, 40/75 і 9/16 відповідно) [112, 113]. Однак за результатами останнього дослідження визначалося, що в 4/16 безсимптомних пацієнтів з'явився біль у передньому відділі коліна після видалення стержня. Останні дослідження свідчать, що біль у передньому відділі коліна може виникнути внаслідок інших причини, таких як ятрогенне пошкодження підколінного нерва, і ця проблема не буде розв'язана шляхом видалення стержня, навпаки, після нього скарги можуть посилитися [114]. Покращення самопочуття було описано в 72 % пацієнтів, але 17 % передопераційних безсимптомних пацієнтів повідомили про (нові) довгострокові скарги при довгостроковому спостереженні [115, 116]. Ускладнення під час видалення інтрамедулярного стержня виникають через невдачі при видаленні імплантату та ятрогенні переломи [117, 118]. Усі автори стверджують, що рутинне видалення не показано і його слід оцінювати критично в безсимптомних пацієнтів.

За результатами ретроспективного дослідження, опублікованого в 2001 р., проведена оцінка зменшення болю в дистальному відділі гомілки й малогомілкової кістки після видалення імплантату з приводу нестабільного перелому кісточок. Хоча в групі з 29 пацієнтів інтенсивність болю загалом зменшилася, майже половина з них ще відчувала біль і негативно оцінювала функціональні результати [119]. Переваги видалення імплантатів зі стопи й гомілковостопного суглоба були описані в проспективному дослідженні 69 пацієнтів, які перенесли планове видалення імплантатів. Зниження болю і висока частота задоволеності пацієнтів описані в 91 % пацієнтів [120].

Отже, за результатами аналізу вищезазначених літературних джерел можна стверджувати, що на сьогодні більшість показань до видалення металофіксаторів є відносними, тобто насправді не є необхідними і часто обумовлені скаргами й симптомами пацієнтів. Біль, функціональні порушення, помітний металофіксатор, можливі проблеми в майбутньому й прохання пацієнтів є основними прикладами відносних показань до видалення. Абсолютними показаннями до видалення є аваскулярний некроз головки стегнової кістки, глибока інфекція і прорізування імплантату. Корозія і можлива роль металу імплантатів у генезі раку більше не є загальноприйнятими причинами для видалення. Хірурги й пацієнти більш обізнані про відповідні показання й очікування щодо ризиків і переваг видалення імплантату. Можливість післяопераційних ускладнень або збільшення скарг є важливими причинами залишити імплантат на місці [94, 121].

Таким чином проведений аналітичний огляд джерел літератури довів, що операція видалення металофіксаторів при консолідації переломів кісток не є рутинною процедурою, потребує досвіду та підготовки хірурга. Що стосується видалення метало фіксаторів в окремих випадках та

локалізаціях дана проблема остаточно не вирішена та потребує подальших клінічних та експериментальних досліджень.

РОЗДІЛ 1

МАТЕРІАЛИ І МЕТОДИ ДОСЛІДЖЕНЬ

1.1 Методики клінічних та інструментальних обстежень хворих

1.1.1 Загальна характеристика хворих

Нами проаналізовані результати лікування 200 хворих із закритими переломами довгих кісток кінцівок, які були проліковані в відділенні ортопедії і травматології Житомирської обласної лікарні ім. О.Ф.Гебращевського та ДУ «ІТО НАМН України» за період 2018-2024 рр.

Всі пацієнти поділені на три групи відповідно до методу лікування:

група 1: хворі із наявними фіксаторами у яких абсолютні покази для видалення фіксатора (турбує та лікар рекомендує);

група 2: хворі із наявними фіксаторами з відносними показаннями для видалення фіксатора (бажання хворого);

група 3: хворі із наявними фіксаторами у яких скарг немає, але рекомендовано видалення фіксатора через термін вилучення (рекомендації АО або лікаря при плановому огляді);

Розподіл хворих груп спостереження за гендерними та віковими ознаками представлено в табл. 1.1

Аналізуючи табл. 1 визначено переважання осіб чоловічої статі 57%, середній вік обстежених хворих склав $41,67 \pm 9,24$ роки. Проведений статистичний аналіз отриманих даних визначив однорідність груп спостереження за гендерними та віковими ознаками (див. додаток А)

Таблиця 1.1.

Розподіл хворих у групах спостереження за гендерними та віковими ознаками

| Групи порівняння | Стать | | Середній вік, роки ($\bar{X} \pm m_x$) | Всього |
|------------------|--------|----------|---|--------|
| | жіноча | чоловіча | | |
| група 1 | 22 | 38 | 43,27±9,92 (від 20 до 62 років) | 60 |
| група 2 | 44 | 56 | 40,57±9,69 (від 24 до 67 років) | 100 |
| група 3 | 20 | 20 | 40,13±8,33 (від 21 до 62 років) | 40 |

Структура використаних металевих фіксаторів у групах спостереження представлено в табл. 1.2.

Таблиця 1.2

Розподіл хворих у групах спостереження за використаними металевими фіксаторами

| Тип фіксатора | Групи порівняння | | | Кількість |
|---------------|------------------|---------|---------|-----------|
| | група 1 | група 2 | група 3 | |
| ДСР | 16 | 44 | 18 | 78 |

| | | | | |
|---------|----|-----|----|-----|
| LCP | 25 | 30 | 10 | 65 |
| БЮС | 19 | 26 | 12 | 57 |
| Всього: | 60 | 100 | 40 | 200 |

Аналізуючи табл. 1.2. визначено переважання використання DCP-пластин – 39 %. Проведений статистичний аналіз отриманих даних визначив однорідність груп спостереження за використаними металевими фіксаторами (див. додаток А).

1.1.2 Методика оцінки функціональних результатів лікування

1.1.2.1. Оцінка за шкалою ВАШ

Візуально-аналогова шкала (ВАШ) VAS (Visual Analog Scale) призначена для вимірювання інтенсивності болю. Вона є безперервною шкалою у вигляді горизонтальної або вертикальної лінії довжиною 10 см (100 мм) і розташованими на ній двома крайніми точками: «відсутність болю» і «сильний біль, який можна тільки уявити». [122]. Пацієнту пропонують розмістити лінію, що перпендикулярно перетинає візуально-аналогову шкалу в тій точці, яка відповідає його інтенсивності болю. За допомогою лінійки, вимірюється відстань (мм) між «відсутність болю» і «найсильніший біль, який можна тільки уявити», забезпечуючи діапазон оцінок від 0 до 100. Вищий бал вказує на більшу інтенсивність болю. На підставі розподілу балів рекомендовано наступну класифікацію: немає болю (0-4 мм), слабкий біль (5-44 мм), помірний біль (45-74 мм), сильний біль (75-100 мм).

1.1.2.2 Анкетування хворого

Була розроблена анкета, що включає оцінку болю, функціонального стану прооперованого сегменту та кінцівки в цілому, психологічного комфорту та задоволеності косметичним результатом (табл. 1.3). Подібне анкетування проводилося як до, так і через 6 місяців після видалення конструкції.

Таблиця 1.3

Анкета для хворих із наявністю металофіксаторів

| Категорія | Оцінка |
|---|---------------|
| Біль | |
| Відсутній | 0 |
| При значних фізичних навантаженнях | 1 |
| При фізіологічних навантаженнях | 2 |
| При мінімальних навантаженнях або в спокої | 3 |
| Обмеження рухів у суміжних суглобах | |
| Відсутні | 0 |
| Не перешкоджають звичному способу життя та професійній діяльності | 1 |
| Призводять до зміни способу життя | 2 |
| Грубі обмеження | 3 |
| Стан м'яких тканин | |
| Норма, звичайний післяопераційний рубець | 0 |

| Категорія | Оцінка |
|--|---------------|
| Легка припухлість, набряк | 1 |
| Набряк у спокої | 2 |
| Виражений набряк, гіперемія, мацерація шкіри | 3 |
| Задоволеність косметичним результатом | |
| Так | 0 |
| Ні | 1 |
| Психологічний комфорт | |
| Так | 0 |
| Ні | 1 |

Результати анкетування (залежно від бальної оцінки) демонстрували оцінку пацієнтом свого стану та інтерпретувалися таким чином: 0-2 бали – добре; 3-5 балів - задовільно; 6 і більше балів – незадовільно.

1.1.3 Променеві методи дослідження

1.1.3.1 Рентгенологічний метод дослідження

Рентгенографію проводили всім хворим стаціонарним рентгенодіагностичним апаратом, а в умовах операційної – електронно-оптичним перетворювачем (ЕОП). Виконувались рентгенографії уражених сегментів кінцівок переважно в прямій та боковій проекціях. На рентгенограмах у стандартних проекціях із захопленням суміжних суглобів проводилася оцінка зрощення або незрощення перелому, спроможність

металоконструкції, вісь оперованого сегмента, а також зміщення по ширині. У 28 пацієнтів з метою отримання додаткових даних про стан оперованого сегмента проводилася рентгенографія у додаткових проекціях та рентгенограми контрлатеральної кінцівки.

1.1.3.2 Комп'ютерно-томографічне дослідження

КТ - дослідження проводили на комп'ютерному томографі "Picker 600S" фірми "Sineview" з кроком зрізу 4 мм та товщиною прошарку 4 мм. У 5 пацієнтів після остеосинтезу діафізарних переломів кісток передпліччя пластинами знадобилося виконання комп'ютерної томографії. Комп'ютерна томографія кісток передпліччя після хірургічного лікування дозволяє детальніше, ніж рентгенографія, оцінити кісткове зрощення. Це є особливо важливим для формування «прямого» кісткового зрощення. Так, при подібному типі кісткового зрощення загоєння перелому відбувається без утворення періостальної кісткової мозолі; таке зрощення забезпечується завдяки анатомічній репозиції "зубець в зубець" і міжфрагментарній компресії.

1.2. Патоморфологічне дослідження

Для дослідження гістологічні матеріали хворих з різними типами фіксації ІМ стержнів умовно розподілили на дві групи – видалення імплантату до та після 18 міс. Проміжок часу було отримано з рекомендації АО щодо видалення фіксуючих пристроїв протягом менше ніж 18 місяців [123]. Проте жодних обґрунтувань у науковій літературі ми не знайшли.

Ми оглянули видалені металеві імплантати на наявність деформацій, зламу, слідів корозії. Під час операції візуально оцінювали наявність металозу в навколишніх тканинах.

Гістологічні дослідження. Матеріал для гістологічного дослідження забирали порожнистим свердлом з ділянки зрощення перелому. Отримали доступ до цільової ділянки в післяопераційному рубці довжиною до 1 см в проекції консолидованого перелому під контролем ЕОПа. Для лікування переломів довгих кісток ми використовували ІМ стержень з динамічним, статичним і компресійним типом фіксації. Для гістологічного дослідження досліджували зразки, отримані в проекції зони перелому та з поверхні видаленого фіксатора після оперативного втручання у двох серіях: до та після 18 місяців (з 19 по 27 місяць).

Зразки навколо видаленого імплантату (в 3-6 місцях) фіксували в 10% розчині формаліну. Уламки кісток декальцинували в 5% розчині мурашиної кислоти. Тканини обробляли в парафіні. Серійні зрізи товщиною 7-10 мкм робили мікротомом (ручний мікротом Thermo Scientific HM 325). Депарафіновані зрізи фарбували гематоксиліном та еозином і досліджували на мікроскопі Micros (Австрія) з передачею зображення на монітор камерою DCM 800 (Україна).

Статистична обробка матеріалу. За допомогою програмного забезпечення камери DCM 800 вимірювали площу кісткової та сполучної тканини (об'єктив 20, окуляр 10) у фрагменті тканини, отриманому після видалення фіксатора. Площа виражалася у відсотках. Після оцінки нормальності рядків ми проводили статистичну обробку цифрових значень. З цієї причини ми застосували непараметричний U-критерій Манна-Уїтні для порівняння середніх значень двох незалежних вибірок і визначення статистичної значущості.

1.3 Статистичне дослідження

Обробку отриманих результатів проводили у відповідності з правилами медико-біологічної статистики із використанням критерію Крускала-Уолліса (непараметричний аналог однофакторного дисперсійного аналізу) з

подальшим апостеріорним (пост-хок) аналізом з використанням тесту Дана при його значущості та кореляційного аналізу якісних ознак із застосуванням поліхоричного показника зв'язку [124-126]

Критерій Крускала-Уолліса

(непараметричний аналог однофакторного дисперсійного аналізу)

За допомогою критерію Крускала-Уолліса оцінюємо значимість отриманих відмінностей.

Для побудови критерію здійснюють наступні дії:

- 1) всі отримані дані, незалежно від того, якій групі вони належать, розташовують в порядку зростання ознаки в єдиний ранжируваний ряд; порядкові номери кожної із варіант в цьому ряду визначають їх ранги;
- 2) визначають суми рангів, які відносяться до кожної групи, і для кожної групи визначають середній ранг;
- 3) визначають значення критерію Крускала-Уолліса H яке є мірою розходження середніх рангів.

$$H = \frac{12}{N(N+1)} \cdot \sum_1^m n_m (\bar{R}_m - \bar{R})^2 \quad (1)$$

де, m – кількість груп, n_m - чисельність m групи, \bar{R} - середній ранг для об'єднаної групи, \bar{R}_m - середній ранг для кожної групи, N – загальний об'єм всіх груп.

при великій кількості співпадаючих рангів значення H необхідно поділити на коефіцієнт

$$1 - \frac{\sum(\tau_i-1)\tau_i(\tau_i+1)}{N(N^2-1)}; \quad (2)$$

порівнюють визначене значення H_k з критичним значенням χ^2 для числа ступеня вільності, на одиницю меншого кількості груп. Якщо значення H_k більше критичного значенням χ^2 то відмінність груп статистично значуща.

Для відповіді на питання які групи відрізняються друг від друга, а які схожі використовуємо критерій Данна (метод множинних порівнянь).

$$Q = \frac{\bar{R}_A - \bar{R}_B}{\sqrt{\frac{N(N+1)}{12} \left(\frac{1}{n_A} + \frac{1}{n_B} \right)}}, \quad (3)$$

де \bar{R}_A та \bar{R}_B - середні ранги двох груп, які порівнюються, n_A та n_B – їх об'єми, а N – загальний об'єм всіх груп.

Якщо критичне значення Q менше вибіркового, то відмінності груп статистично значущі.

Поліхоричний показник зв'язку.

У випадку, коли кожна з ознак має кілька якісних градацій, зв'язок між ознаками можна оцінити за допомогою поліхоричного показника зв'язку. Для визначення цього показника складали кореляційну таблицю (табл. 1.4).

Таблиця 1.4

Типова кореляційна таблиця для визначення поліхоричного показника
кореляційного зв'язку

| Градація другої ознаки | Градація першої ознаки | | | n_j |
|------------------------|------------------------|----------|----------|----------|
| | 1 | 2 | 3 | |
| 1 | n_{11} | n_{21} | n_{31} | Σ |
| 2 | n_{12} | n_{22} | n_{32} | Σ |
| 3 | n_{13} | n_{23} | n_{33} | Σ |
| n_i | Σ | Σ | Σ | n |

За наявності кореляційної таблиці поліхоричний показник зв'язку дорівнює:

$$\rho = \frac{a-1}{\sqrt{(k_1-1)(k_2-1)}} \quad (4)$$

де k_1, k_2 – кількість якісних градацій першої та другої ознак;

$$a = \sum_i \left(\frac{\sum_j \frac{n_{ij}^2}{n_j}}{n_j} \right). \quad (5)$$

Тут n_{ij} – число спостережень, що одночасно відповідають i -ї градації першої ознаки та j -ї градації другої

$$n_i = \sum n_{ij}; \quad n_j = \sum n_{ij}$$

Індекси i та j під знаками суми означають, що підсумування в першому випадку за стовпчиками, а в другому – по рядках кореляційної таблиці.

Оцінку значущості знайденого значення ρ виконували за допомогою розподілу χ^2 для числа ступенів вільності $n'=(k_1-1)(k_2-1)$:

$$\chi^2 = n(a - 1), \quad (6)$$

де n – загальна кількість вибірки.

РОЗДІЛ 2

РЕЗУЛЬТАТИ ДОСЛІДЖЕНЬ ТА ЇХ АНАЛІЗ

2.1. Морфологічне дослідження стану кісткової тканини з місця бувшого перелому при вилученні металофіксаторів

Дослідження базувалися на вивченні двох напрямків, пов'язаних із видаленням блокованих ІМ стержнів: аналізу стану регенерату та тканин навколо імплантованого ІМ сержня та гвинтів для прогнозування оптимальних термінів видалення ІМ імплантату зі статичним, динамічним або компресійним типом фіксації. У дослідженні ми спиралися на рекомендації АО щодо оптимальності періоду 18 місяців після консолідації перелому.

БІОС зі статичним типом фіксації.

Загалом використання БІОС зі статичним типом фіксації забезпечувало 50% позитивних клінічних та рентгенологічних результатів з подальшим видаленням фіксатора внаслідок загоєння перелому.

Стан тканин навколо імплантату через 18 місяців після остеосинтезу.

При гістологічному дослідженні фрагментів тканин навколо інтрамедулярних фіксаторів у ранні терміни (1,5 місяця) виявлено утворення невеликих ділянок грануляційної та сполучної тканини різної зрілості. Шари грануляційної тканини включали мережу товстих волокон, окремі фібробласти, деякі з них з пікнотичними ядрами. Грануляційна тканина містила кровоносні судини з розширеним просвітом. У препаратах були виявлені ділянки сполучної тканини з нерегулярними колагеновими волокнами з високою щільністю фібробластів серед них (рис.2.1).

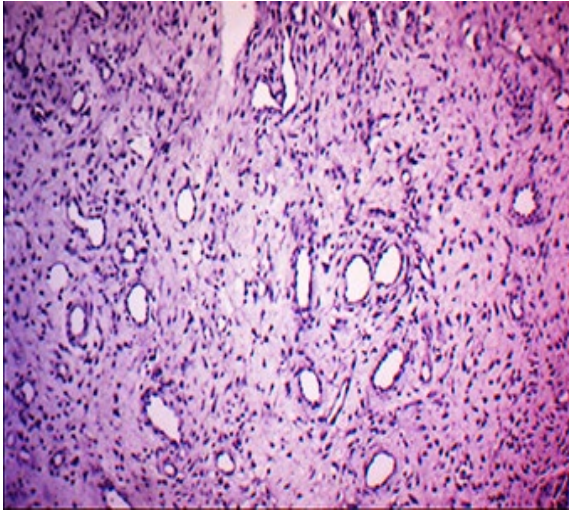
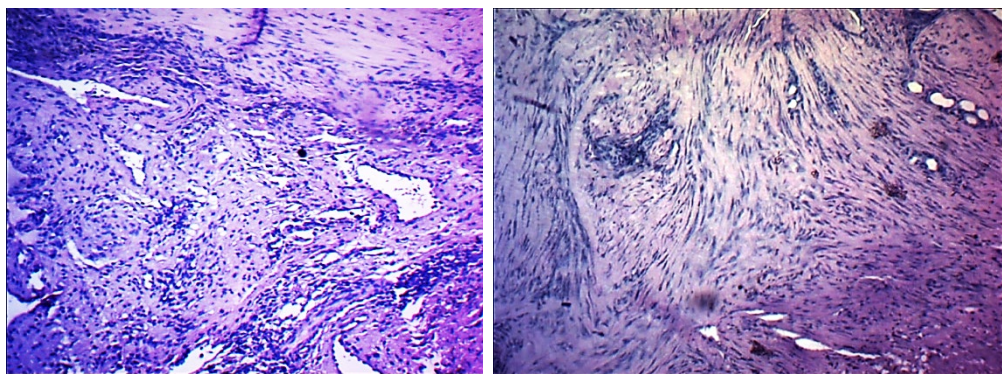


Рис.2.1. Гістологічне дослідження при БІОС зі статичним блокуванням стержня. Грануляційна тканина з високою щільністю фібробластів. Висока щільність кровоносних судин. Гематоксилін та еозин. зб. 100.

У проекції перелому виявлено сполучну тканину, остеїди, кісткові трабекули. Зрілість сполучної тканини і формування кісткової тканини зростали за час перебування фіксатора в кістці. Через 3 місяці серед сполучної тканини з'явилися різні за шириною кісткові трабекули, на поверхні яких є остеоцити (рис. 2.2).



а

б

Рис.2.2 Сполучна тканина різної зрілості (а,б). 13 міс. знаходження фіксатора в кістково-мозковому каналі. Гематоксилін та еозин. Зб. 100.

Через 13-18 місяців з'явився регенерат, представлений губчастою і пластинчастою кістковою тканиною з ділянками сполучної тканини. З боку інтрамедулярного каналу формувалися шари кісткової тканини (рис.2.3)

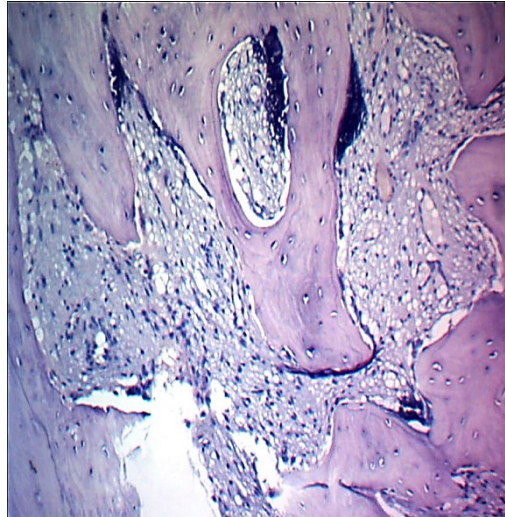


Рис.2.3 Фрагменти кісткової тканини. Гематоксилін та еозин. Зб. 100.

БІОС з динамічним типом фіксації.

За весь період спостереження у 55% випадків гістологічно підтверджено повне перетворення кісткової тканини в зоні перелому.

Стан тканин після видалення фіксатора до 18 міс.

На ранніх термінах (3 місяці) на фрагментах тканин навколо фіксатора виявлялися невеликі ділянки сполучної тканини різної щільності з нерівномірно розташованими фібробластами. Після тривалого перебування фіксатора в кістці сполучнотканинні ділянки містили кісткові трабекули з високою щільністю остеоцитів; тобто навколо фіксатора зростає щільність кісткової тканини. У фрагментах тканин, що оточували імплантат, виявлено невеликі ділянки сполучної тканини різної щільності з фібробластами, розташованими неупорядковано. На ділянках в сполучній тканині розташовувалися кісткові трабекули з високою щільністю остеоцитів, які були спаяні зі сполучною тканиною (рис.2.4).

При гістологічному дослідженні відзначено наявність ділянок щільної сполучної тканини та ділянок сполучної тканини різної зрілості, що перемежувалася з кістковими трабекулами та компактною кісткою, які розташовувались навколо фіксуючого пристрою. В порівнянні з попереднім терміном дослідження в препаратах площа кісткової тканини значно переважала площу сполучної тканини. Регенерат представлений ділянками губчастої та пластинчастої тканин (рис.2.5).

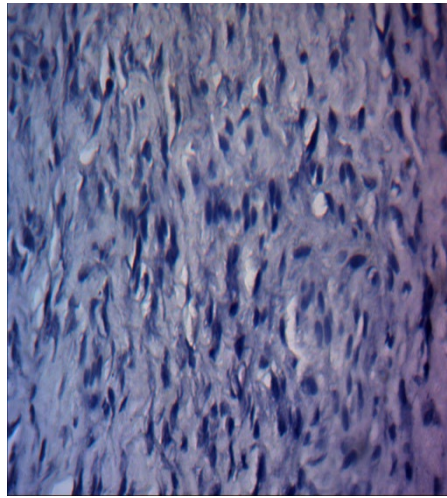


Рис. 2.4 БІОС з динамічним блокуванням стержня до 1,5р. фіксації перелому. Сполучна тканина навколо імплантату. Гематоксилін та еозин. зб. 400.

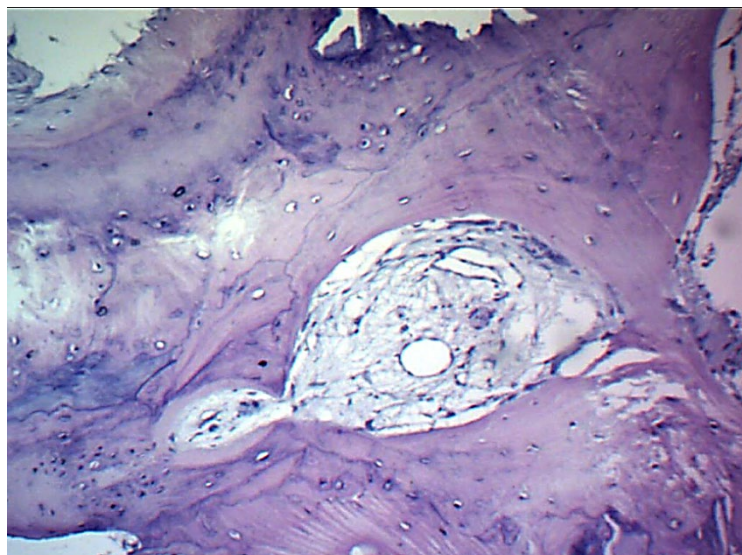


Рис. 2.5 БІОС з динамічним блокуванням стержня більше 1,5р. фіксації перелому. Фрагмент кісткової трабекули з ділянки прилеглої до перелому. Гематоксилін та еозин. зб. 100.

БІОС із компресійним типом фіксації.

Загоєння перелому гістологічно підтверджено у 75% пацієнтів.

Стан тканин через 18 місяців після фіксації перелому

При гістологічному дослідженні матеріалу, зібраного під час видалення фіксатора після загоєння перелому (9-12 місяців), виявлені зміни, подібні до тих, що були виявлені після БІОС з динамічним блокуванням (рис.2.6).

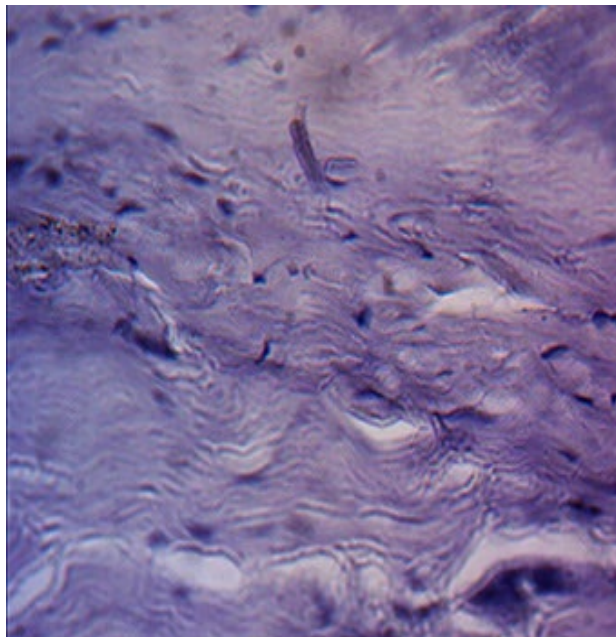


Рис.2.6 БІОС компресійний тип фіксації до 1,5р. Сполучна тканина навколо імплантату. Гематоксилін та еозин. зб. 400.

При гістологічному дослідженні тканин, що розташовувалися поряд з фіксатором, виявлено підвищення ділянок кісткової тканини серед мінімальної кількості осередків сполучної тканини. Кісткові трабекули були різної форми та конфігурації. Крім того, поряд з регенератом відзначено формування ділянок компактної кістки. Разом з невеликими сполучнотканинними ділянками в проекції регенерата присутня товста пластинчаста кісткова тканина (рис. 2.7)

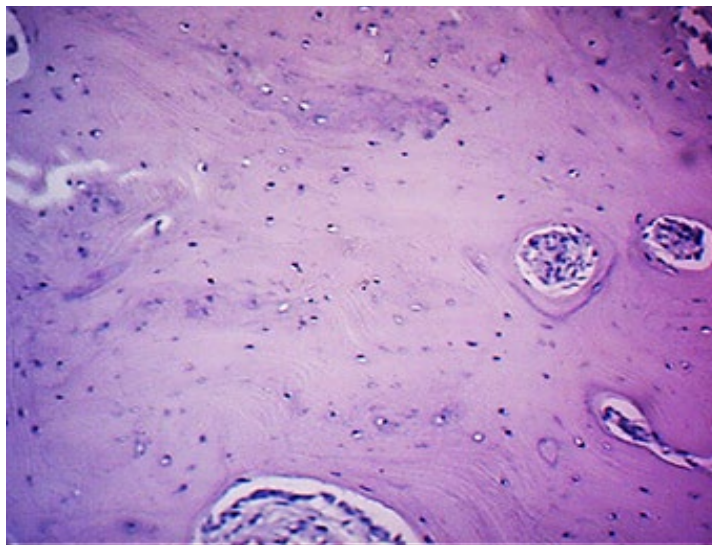
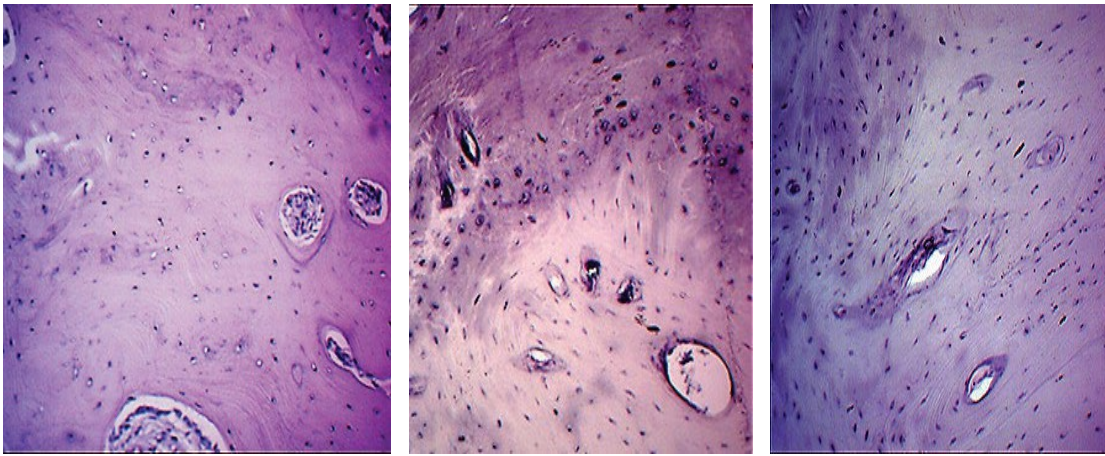


Рис.2.7 БЮС компресійний тип фіксації більше 1,5р. Фрагмент кістки з ділянки прилеглої до перелому. Висока щільність остеоцитів. Гематоксилін та еозин. зб. 100.

Стан тканин, що оточують ІМ стержні через 18 місяців у інтрамедулярному каналі

Вивчення фіксуєчих інтрамедулярних пристроїв, видалених більше ніж через 18 місяців, продемонструвало подібні зміни в тканинах навколо імплантату. Виявлено фіброзні зміни м'яких тканин. В області навколо інтрамедулярних фіксаторів і гвинтів спостерігалися ділянки кісткової і щільної сполучної тканини з товстими колагеновими волокнами і фібробластами, розташованими рідко серед них. Зразки із зони регенерату містили ділянки пластинчастої кістки (рис. 2.8 а, б, в), мережу різних за

шириною кісткових трабекул, розташованих у крайових ділянках, і невеликі ділянки сполучної тканини між ними.



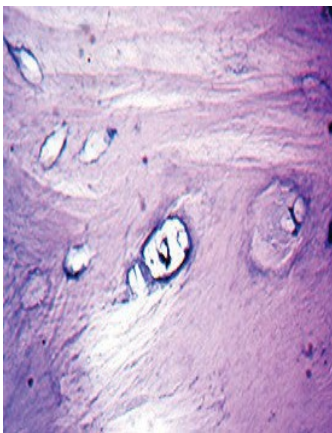
а

б

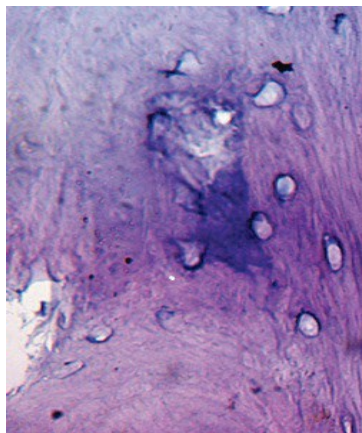
в

Рис. 2.8 Фрагменти кістки з області перелому. Висока щільність остеоцитів. а. БІОС зі статичним типом фіксації. б. БІОС з компресійним типом фіксації. в. БІОС з динамічним типом фіксації. Гематоксилін і еозин. Посилення: 100.

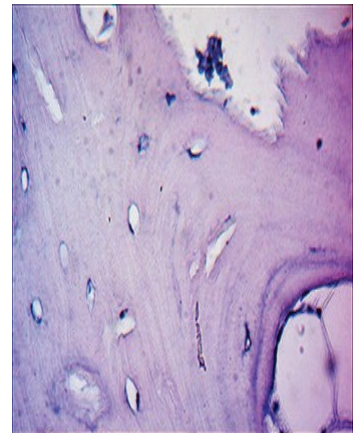
Оцінка кори діяфіза показала ділянки розшарування матриксу з незамаскованими колагеновими волокнами з порожніми лакунами або залишками детриту (рис. 2.9 а, б, в).



а



б



в

Рис. 2.9 Фрагмент кісткової тканини. Матричне ламінування. Лакуни без остеоцитів. А. БІОС зі статичним типом фіксації. В. БІОС із компресійним типом фіксації. С. БІОС з динамічним типом фіксації. Гематоксилін і еозин. Посилення: 200.

Порівняння різних типів БІОС показало, що площа кісткової тканини в проекції регенерату суттєво не відрізняється у період від 13 до 18 місяців та після 18 місяців (табл. 2.1). При цьому зменшується площа сполучної тканини, що свідчить про зрілість регенерату. Проте в областях навколо фіксуючих пристроїв і гвинтів площа кісткової тканини зросла зі статистичною значущістю через 18 місяців, а площа сполучної тканини зменшилася.

Таблиця 2.1

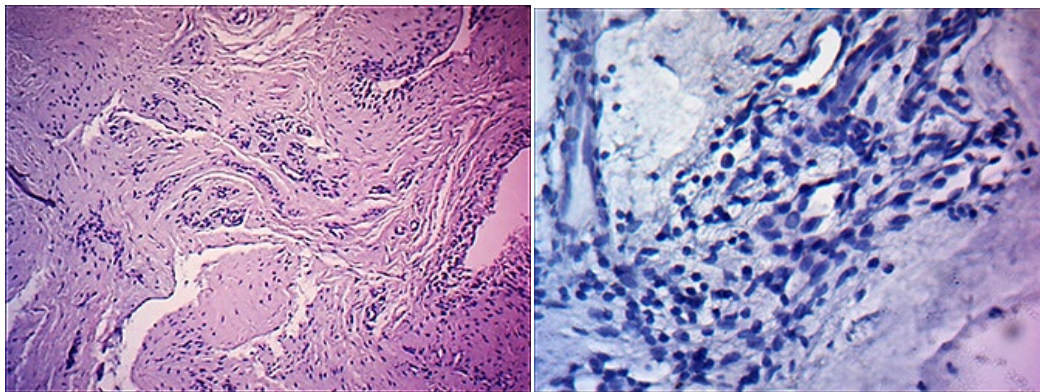
Питома вага в ділянці перелому в різні терміни залежно від способу фіксації

| ІМ стержні з компресійним блокуванням | | |
|---------------------------------------|---|-----------------------------------|
| | Кісткова тканина (%) від 12 до 18 міс | Кісткова тканина (%) через 18 міс |
| В місці перелому | 83,46 ± 3.69 | 90,18 ± 3.44 |
| | Ділянки навколо металофіксатора 82,29 ± 2.15 | 89,84 ± 2.22 |
| | Сполучна тканина (%) від 12 до 18 міс | Сполучна тканина (%) через 18 міс |
| В місці перелому | 16,54 ± 2,62 | 9,82 ± 3,44 |
| | Ділянки навколо металофіксатора 17,71 ± 1,99 | 10,16 ± 2.98 |
| ІМ стержні зі статичним блокуванням | | |
| | Кісткова тканина (%) від 12 до 18 міс | Кісткова тканина (%) через 18 міс |

| | | |
|-------------------------------------|---------------------------------------|-----------------------------------|
| В місці перелому | 78,20 ± 2,64 | 79,62 ± 3.18 |
| Ділянки навколо металофіксатора | 82,98 ± 1.99 | 84,36 ± 2.59 |
| | Сполучна тканина (%) від 12 до 18 міс | Сполучна тканина (%) через 18 міс |
| В місці перелому | 21.8 ± 3,69 | 20,38 ± 3.18 |
| Ділянки навколо металофіксатора | 17,02 ± 3.67 | 15,64 ± 2.59 |
| ІМ стержні з динамічним блокуванням | | |
| | Кісткова тканина (%) від 12 до 18 міс | Кісткова тканина (%) через 18 міс |
| В місці перелому | 80,36 ± 3,65 | 78,17 ± 9,99 |
| Ділянки навколо металофіксатора | 42,86 ± 1.48 | 8,2 ± 2,22 |
| | Сполучна тканина (%) від 12 до 18 міс | Сполучна тканина (%) через 18 міс |
| В місці перелому | 19,64 ± 3.64 | 21,90 ± 3,98 |
| Ділянки навколо металофіксатора | 57,14 ± 5.61 | 21,80 ± 2,53 |
| Пластини LCP | | |
| | Кісткова тканина (%) від 12 до 18 міс | Кісткова тканина (%) через 18 міс |
| В місці перелому | 70,36 ± 3.52 | 69,70 ± 3.15 |
| Ділянки навколо металофіксатора | 64,19 ± 2.13 | 69,42 ± 2.54 |
| | Сполучна тканина (%) від 12 до 18 міс | Сполучна тканина (%) через 18 міс |
| В місці перелому | 29.64 ± 3,59 | 30,3 ± 3.14 |
| Ділянки навколо металофіксатора | 35,81 ± 3.45 | 30,58 ± 2.48 |

Мікроскопічно в післяопераційному матеріалі при міграції імплантату виявляються поля сполучної тканини з пучками колагенових волокон, розташованих щільно або пухко на ділянках, між якими присутні фібробласти та клітини з округлими ядрами, останні в основному формують скуплення навколо судин (рис. 2.10 а). У пухкій сполучній тканинці макрофаги та лімфоцити також локалізовані в основному навколо судин (рис. 2.10 б).

У матеріалі, отриманому після видалення фіксуєчого пристрою внаслідок міграції, виявляються ділянки сполучної тканини з хаотично розташованими колагеновими волокнами, між якими знаходяться фібробласти, що мають щільні подовжені ядра. Щільність клітин нерівномірна на ділянках. Серед фібробластів є клітини з округлими щільними мікроядрами, що може бути відображенням пікнотичних змін. Серед сполучної тканини розташовуються невеликі фрагменти кістки з остеоцитами, оточеними вузькими лакунами (рис.2.11).



а

б

Рис. 2.10 Сполучна тканина з інфільтраціями навколо судин - а. Ділянки щільно та пухко розташованих колагенових волокон з нерівномірною щільністю клітин - б. Макрофаги та лімфоцити в пухкій сполучній тканинці. Гематоксилін та еозин. а - зб. 100. б. зб.400.

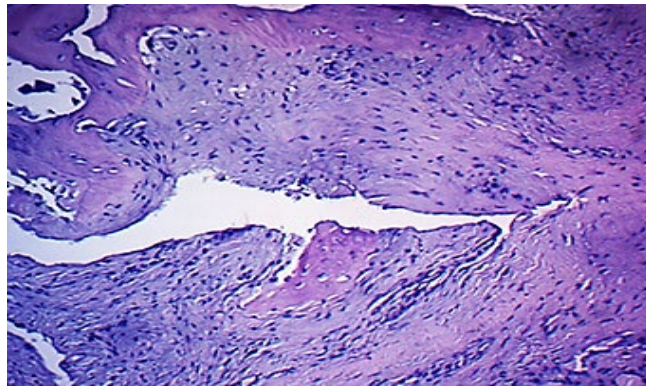
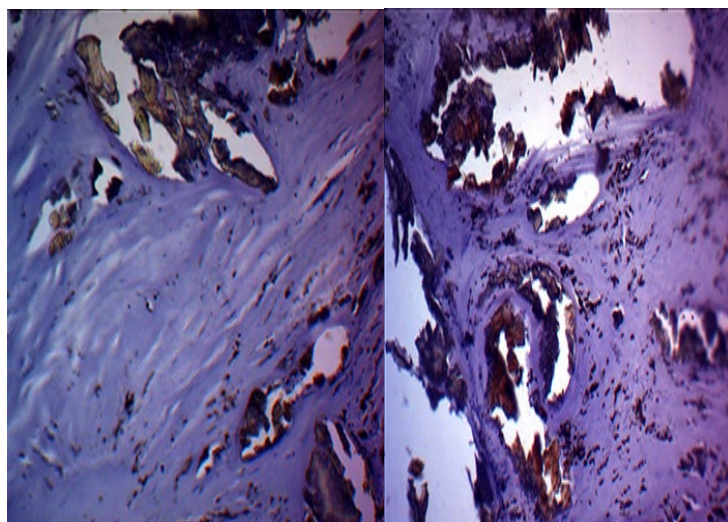


Рис. 2.11 Щільна сполучна тканина з фрагментами кістки. зб. 100.

У міжтрабекулярних просторах розташовуються осередки пухкої сполучної тканини з поодинокими кровоносними судинами з вузькими просвітами, розширені кистоподібні порожнини, зі зкупченнями клітинного детриту (рис. 2.12). В умовах металоостеосинтезу з використанням пластин в 22,7 % зафіксовано наявність металевого детриту, серед якого переважав 1 тип з поодинокими дифузно розташованими частинками та 2 -й тип – невеликими фрагментами металу. Металевий детрит 3-го типу зафіксовано у разі металоостеосинтезу LCP пластиною через 27 тижнів після фіксації перелому в умовах незрощення.



а

б

Рис. 2.12 Деструктивні зміни кісткової тканини - а, металоз - б. Гематоксилін та еозин. зб. 100.

Мікроскопічно в полі зору препарату фрагменти кісткової та м'язової тканин. Мікрочастки металу розташовані в кісткових порожнинах та між деструктивно зміненими м'язовими волокнами (рис. 2.13). В ділянках розташування металу виявлено деструктивні зміни кістки – лізис, розширені резорбтивні порожнини, загибель остеоцитів.

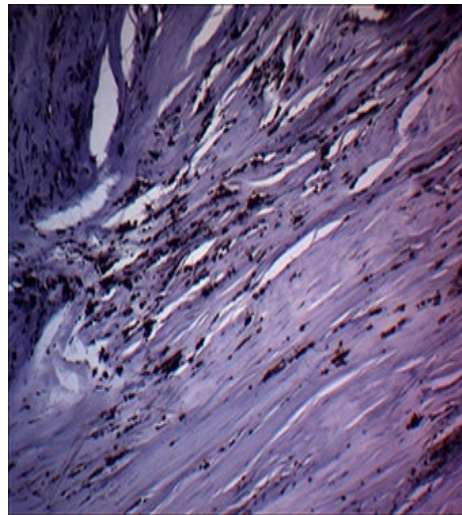


Рис. 2.13 Дегенерація м'язової тканини. Часточки металу серед м'язових волокон. Гематоксилін та еозин. зб. 100.

Незалежно від типу фіксаторів БІОС (зі статичним, компресійним або динамічним блокуванням) патоморфологічні зміни тканин, отриманих після вилучення фіксатору в умовах незрощення перелому, зламу або міграції фіксаторів, були практично однакові. Виявлено ділянки хондроїду в проекції перелому, сполучної тканини та дегенеративно змінені кісткові трабекули з ознаками резорбції та мікропереломами (рис.2.14). На їх поверхні присутні поодинокі остеоцити і резорбційні лакуни, заповнені клітинно-тканевим детритом або пухкою сполучною тканиною з низькою щільністю клітин та розшарованими колагеновими волокнами. Дегенеративні зміни кісткових трабекул можуть бути пов'язані з порушення навантаження, що призвело до дегенеративних змін.

В одному випадку через 27 міс. після фіксації перелому БІОС зі статичним блокуванням інтраопераційно виявлено некроз м'яких тканини,

набряк, гнійні виділення на тлі нестабільності уламків стегнової кістки. При гістологічному дослідженні виявлено обширні ділянки некрозу з включенням частинок металу та розширеними кістоподібними порожнинами (рис. 2.15 а, б).

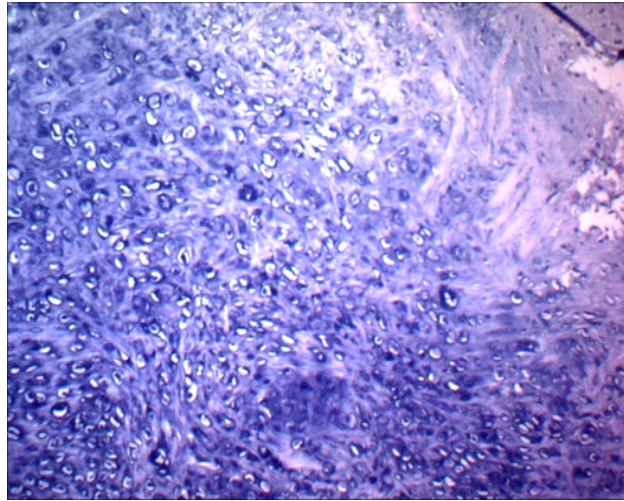
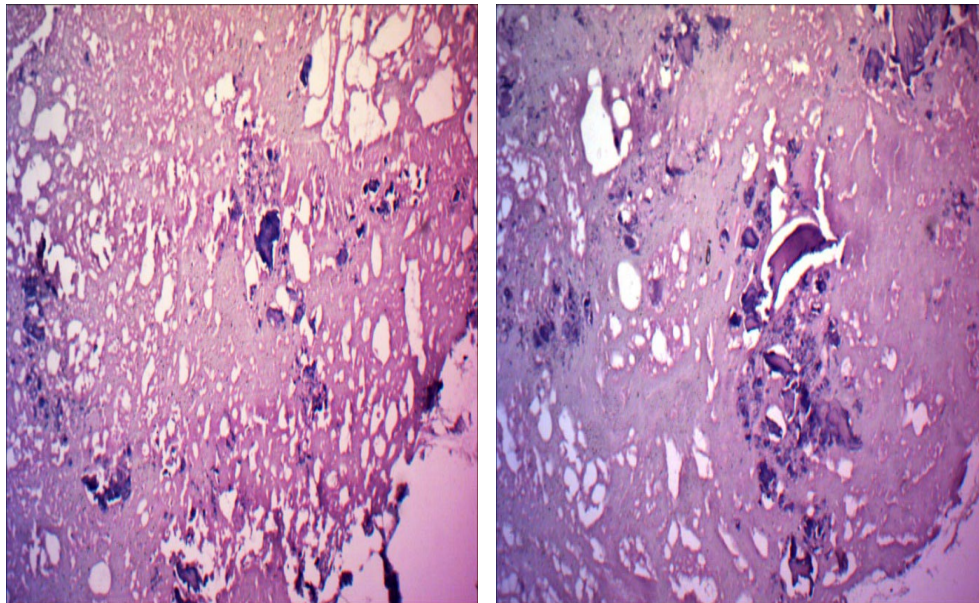


Рис. 2.14 Ділянки хондроїду. Пусті капсули без хондроцитів. Гематоксилін та еозин. зб. 100.



а

б

Рис. 2.15 Ділянки некротичних змін — а, кістоподібні порожнини, часточки металу - б. Фрагменти кістки. Гематоксилін та еозин. зб. 100.

В м'язовій тканині в умовах використання фіксатору БЮС зі статичним блокуванням в ділянках судинно-нервового пучка відзначено артеріоли з потовщеним шаром інтими та звуженими просвітами (рис. 2.16).

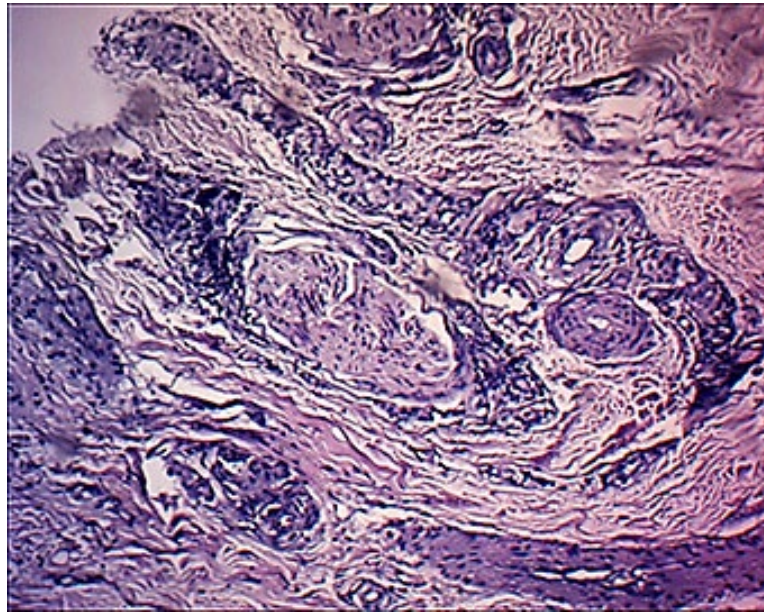
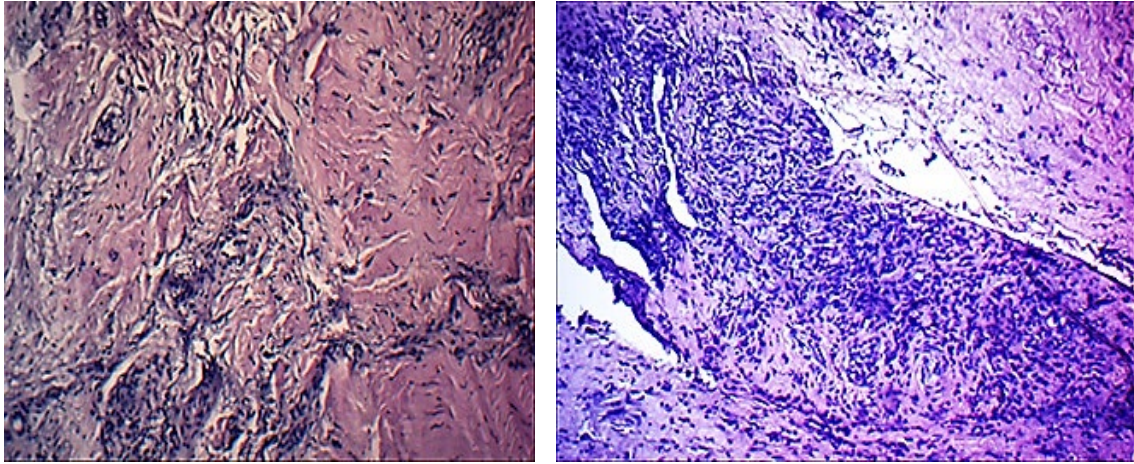


Рис. 2.16 Судинно-нервовий пучок. Дві артеріоли з потовщеним шаром інтими. Нерв з частково збереженою структурою, оточений периневральними інфільтратами. Нерв зі зруйнованою структурою. Гематоксилін та еозин. зб.400.

Епіневрій, що оточує нерв, з розшарованими і фрагментованими пучками волокон та інфільтратами, які також розташовані й периневрально. набряк відмічається й у ендоневрії, представленому вузькими смужками пухкої сполучної тканини, поряд зі швановськими клітинами поодинокі розташовані фібробласти. Присутні нерви з ознаками виражених дегенеративних змін, розпадом на глибки з пікнотичними клітинами (рис. 2.16).

Серед сполучної та м'язової тканин виявлено також інфільтрати, що свідчить про хронічний запальний процес, а також ділянки жирової тканини як ознака дегенеративного переродження м'язів (рис.2. 17 а, б).



а

б

Рис. 2.17 Сполучна тканина з розшаруванням пучків колагенових волокон та деструктивними змінами - а. Запальні інфільтрати між пучками колагенових волокон - б . Гематоксилін та еозин. зб.100.

Гістологічними дослідження виявлено утворення невеликих ділянок фіброзу навколо фіксаторів після видалення блокованих ІМ стержня. Особливістю ділянок розташування ІМ стержнів є розростання кісткової тканини навколо стержнів із збільшеним терміном фіксації (понад 18 місяців) і зменшенням площі сполучної тканини. У період після 18 місяців щільність кісткової тканини навколо фіксатора зростає, що відображає інтеграцію імплантату з фіброзно-кістковою тканиною, здатне викликати негативні наслідки при видаленні імплантату. Виявлені деструктивні зміни, пов'язані з розшаруванням матриксу і загибеллю осеточитів. Біоінтеграція та біосумісність імплантатів характерні для відсутності запальної реакції на мікрорівні на фоні загоєння перелому.

Відкритий МОС пластиною та гвинтами, зрощення перелому.

При видаленні фіксатора на всіх термінах дослідження інтраопераційно відзначено зарощення кістковомозкового каналу та металофіксатора сполучною тканиною, у двох хворих відзначено ознаки металозу. Після видалення фіксатора уламки були стабільні.

При гістологічному дослідженні в препаратах (до 1,5 міс. фіксації перелому) були присутні ділянки кісткової та сполучної тканин. Кісткові трабекули різного розміру та форми розташовувалися в кістковомозковому каналі. Вони не формували мережу, мали ознаки дегенеративних порушень: на поверхні відсутні остецити або поодинокі розташовувалися остецити з пікнотичними ядрами (рис. 2.18).

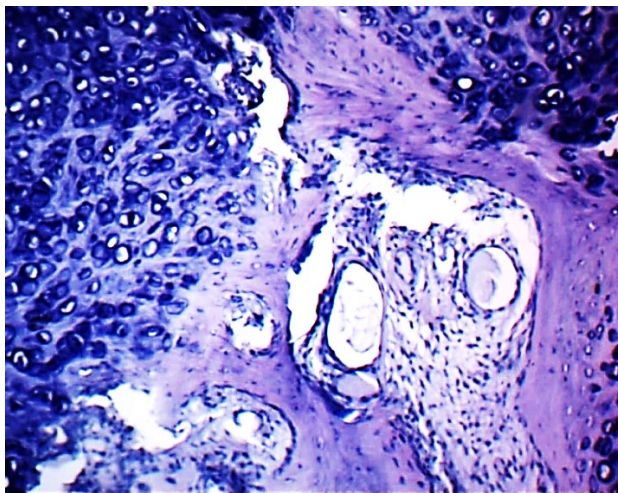
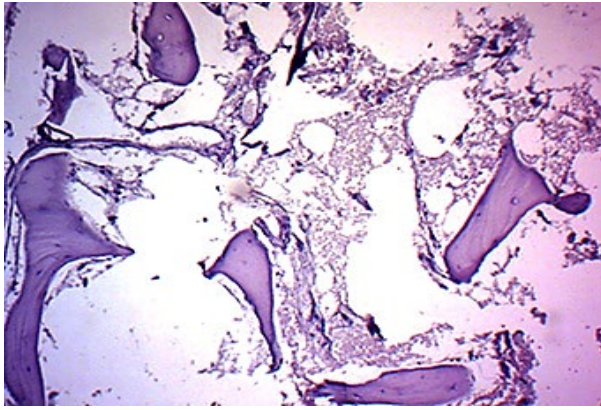


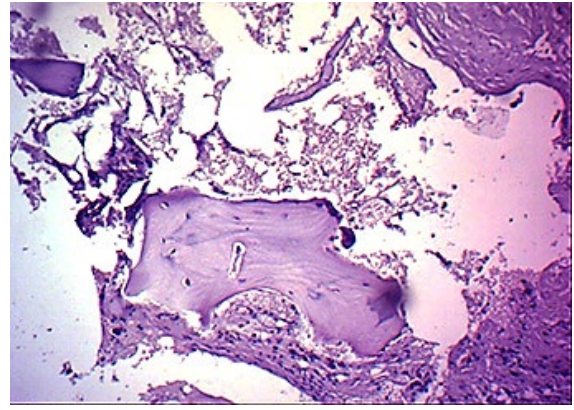
Рис. 2.18. Фрагменти кістки з ознаками лізису. Хондроїд. 8 міс. після фіксації перелому. Гематоксилін та еозин. Зб. 100.

Між ними спостерігали ділянки пухкої сполучної тканини. В деяких випадках кістковомозковий канал в проекції перелому та фіксатор були зарощені хондроїдом, який перемежується з кістковими трабекулами. На ділянках між хондроїдом та кістковою тканиною розташовувалися невеликі ділянки сполучної тканини, з розширеними кровоносними судинами синусоїдного типу.

Через більш ніж 1,5 років за видалення фіксаторів виявлено аналогічні зміни, які зафіксовано на термін до 1,5 років, тобто, фіксатор та кістковомозковий канал були щільно зрощені сполучною тканиною, серед якої розташовувалися кісткові трабекули (рис. 2.19 а, б).



а



б

Рис. 2.19 а, б. Дегенеративно змінені кісткові трабекули. 20 міс. після фіксації перелому. Гематоксилін та еозин. Зб. 100.

Навколо фіксатора зі сторони м'язової тканини виявлено виражені деструктивні порушення – фрагментація та розпад м'язових волокон (рис. 2.20).

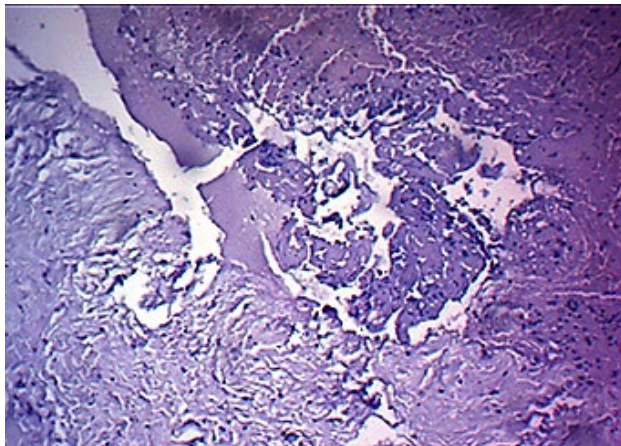


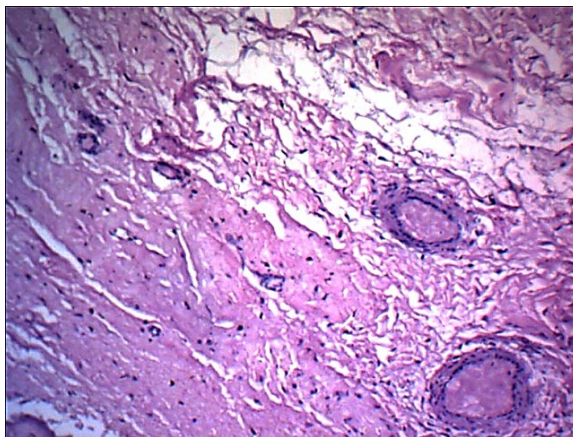
Рис. 2.20. Некротичні зміни м'язової тканини.

Відкритий МОС пластиною та гвинтами, видалення внаслідок незрощення перелому або міграції імплантату

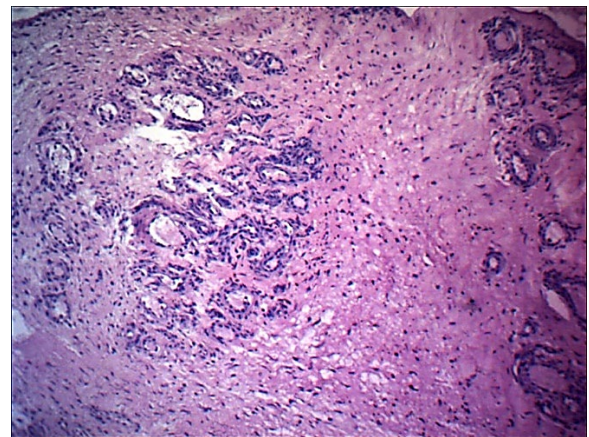
За проведення видалення фіксаторів при інтраопераційному дослідженні виявлено виражені рубцеві зміни, зрощення металофіксатора щільною тканиною та нестабільність уламків.

В проведеному гістологічному дослідженні відзначено, що в сполучній тканині з високою щільністю клітин, яка оточувала металофіксатор, присутні острівці з підвищеним ангіогенезом, та невеликими ділянками волокнистих кісткових трабекул або ізольовано розташовані кісткові трабекули.

В препаратах виявлено фрагменти м'язової тканини, прилеглої до фіксатора, з дистрофічними змінами – з дезорганізацією м'язових волокон, розшаруванням та фрагментацією, проявами міолізу (рис. 2.21 А. Б). Між м'язовими волокнами розташовувалися невеликі ділянки жирової тканини. Присутні розширені судини з ознаками стазу.



а

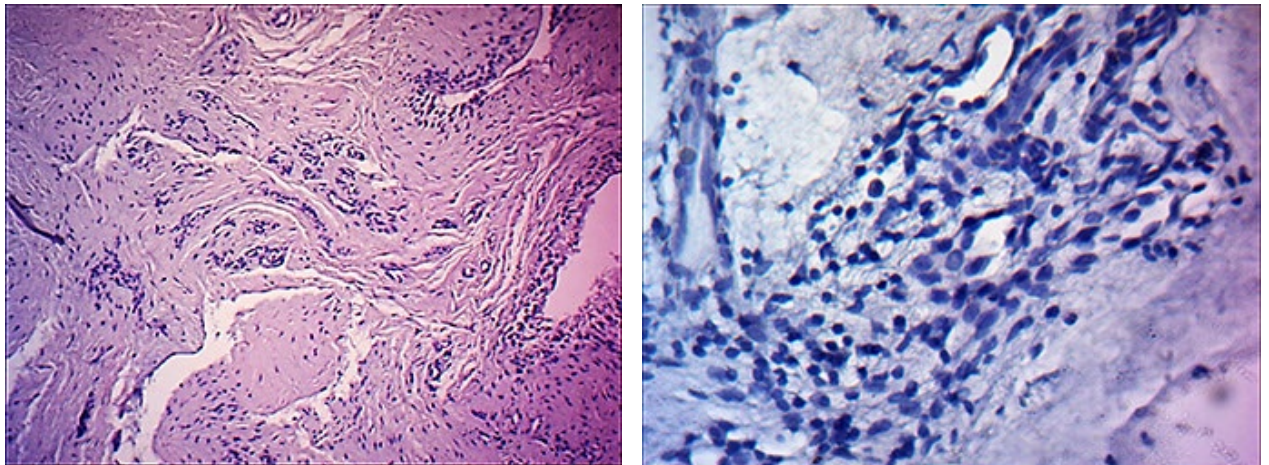


б

Рис. 2.21 а. М'язова тканина. Розшарування та фрагментація волокон, прояви міолізу. Невелика ділянка жирової тканини. Розширені судини з ознаками стазу. б. Сполучна тканина. Висока щільність клітин та кровоносних судин. Періваскулярна інфільтрація. Гематоксилін та еозин. Зб. 100.

Мікроскопічно в післяопераційному матеріалі в умовах зламу та міграції імплантату виявляються поля сполучної тканини з пучками

колагенових волокон, розташованих щільно або пухко на ділянках, між якими присутні фібробласти та клітини з округлими ядрами, останні в основному формують скупчення навколо судин (рис. 2.22 а). У пухкій сполучній тканинній макрофаги та лімфоцити також локалізовані в основному навколо судин (рис. 2.22 б).



а

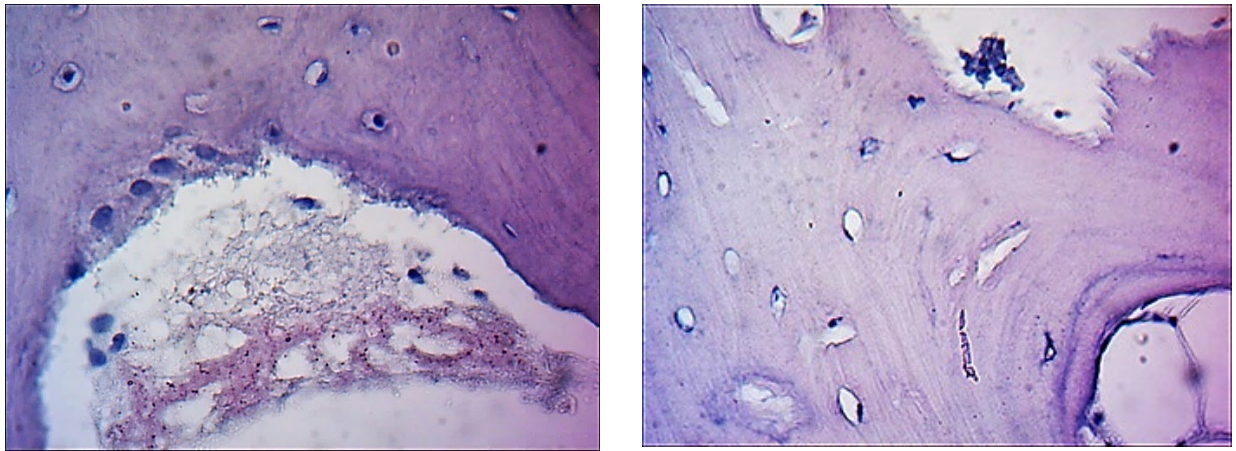
б

Рис. 2.22 а. б. Сполучна тканина з інфільтраціями навколо судин. а. Ділянки щільно та пухко розташованих колагенових волокон з нерівномірною щільністю клітин. б. Макрофаги та лімфоцити в пухкій сполучній тканині. Гематоксилін та еозин. А. Зб. 100. Б. Зб.400.

Фрагменти кісткової тканини в післяопераційному матеріалі різняться за структурною організацією. Відзначено фрагменти кістки зі щільно розташованими остеоцитами, оточеними невеликими лакунами. В матриці присутні невеликі резорбційні порожнини та каналці з кровоносними судинами. В інших фрагментах, поряд з остеоцитами в лакунах, які мали пікнотичні ядра, виявлено порожні лакуни. Внаслідок неадекватного навантаження кісткові трабекули мали мікропереломи, нерівні контури, а також були присутні невеликі ізольовані фрагменти.

На деяких фрагментах кістки відзначено поодинокі остеоцити, в міжтрабекулярних порожнинах зафіксовано ділянки детрити (рис. 2.23 а. б).

Також виявлено фрагменти кістки с пустими лакунами, а поодинокі остецити мали пікнотичні ядра (рис. 2.23 б).



а

б

Рис. 2.23 а. б. Фрагменти кістки. а. Поодинокі остеобласти на крайовій поверхні кістки. б. Лакуни без остецитів. Порухення організації матриксу. Гематоксилін та еозин. Зб. 400.

У матеріалі, отриманому після видалення металофіксатора внаслідок міграції, виявляються ділянки сполучної тканини з хаотично розташованими колагеновими волокнами, між якими знаходяться фібробласти, що мають щільні подовжені ядра. Щільність клітин нерівномірна на ділянках (рис. 2.24). Серед фібробластів є клітини з округлими щільними мікроядрами, що може бути відображенням пікнотичних змін. Серед сполучної тканини розташовуються невеликі фрагменти кістки з остеocyтами, оточеними вузькими лакунами.

У міжтрабекулярних просторах розташовуються осередки пухкої сполучної тканини з поодинокими кровоносними судинами з вузькими просвітами, розширенні кістоподібні порожнини, скупченнями клітинного детриту.

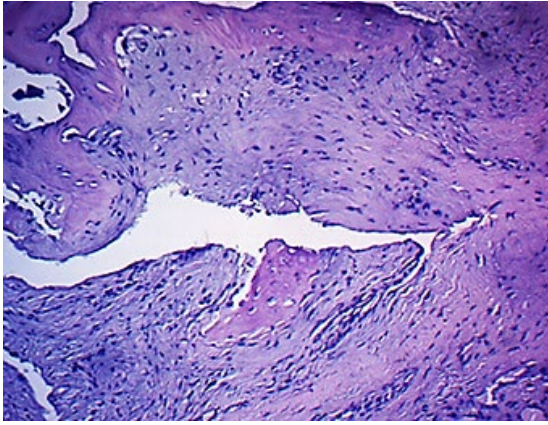



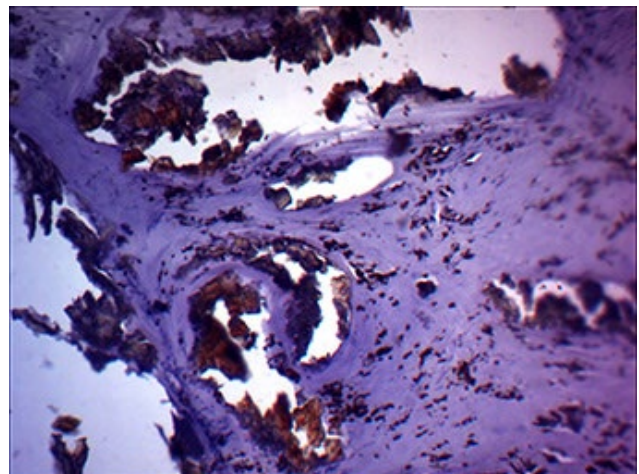
Рис. 2.24. Щільна сполучна тканина з фрагментами кістки. Зб. 100.

В умовах металоостеосинтезу з використанням пластин в 22,7 % зафіксовано наявність металевого детриту, серед якого переважав 1 тип з поодинокими дифузно розташованими частинками та 2 -й тип – невеликими фрагментами металу. Металевий детрит 3-го типу зафіксовано у разі металоостеосинтезу з пластиною через 27 тижнів після фіксації перелому в умовах незрощення.

Мікроскопічно в полі зору препарата фрагменти кісткової та м'язової тканин. Мікрочастки металу розташовані в кісткових порожнинах та між деструктивно зміненими м'язовими волокнами (рис. 2.25 а, б). В ділянках розташування металу виявлено деструктивні зміни кістки – лізис, розширені резорбтивні порожнини, загибель остеоцитів.



а



б

Рис. 2.25 а. б. Деструктивні зміни кісткової тканини. Металоз. Гематоксилін та еозин. Зб. 100. Гематоксилін та еозин. Зб. 100.

Ознаки металозу було виявлено і в м'язовій тканині (рис. 2.26).

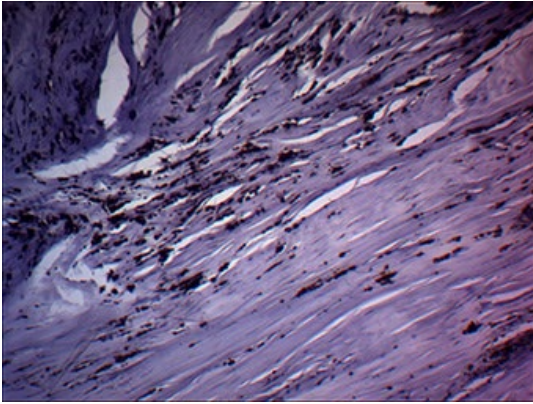


Рис. 2.26. Дегенерація м'язової тканини.

Часточки металу серед мязових волокон. Гематоксилін та еозин. Зб. 100.

Таким чином гістоморфологічне дослідження довело, що:

- При застосуванні ІМ фіксації у 50%, 55% та 75% пацієнтів підтверджена консолідація перелому після статичного, динамічного та компресійного типу фіксації відповідно.
- Гістологічне дослідження тканин навколо трьох типів ІМ фіксаторів показало, що до 18-го місяця в області перелому кістки утворюється щільний регенерат, а після 18-го місяця його щільність не зростає.
- До 18 місяців щільність кісткової тканини демонструє статистично достовірне зростання навколо фіксаторів, особливо в місцях розташування стержнів, негативно впливаючи на видалення ІМ фіксаторів.
- Через 18 місяців, незалежно від способу блокування ІМ стержня, прогресують деструктивні зміни в кортикальному шарі кістки.
- При статичному типі блокування стержня та накістковому металоостеосинтезі рекомендовано видаляти імплантат до 1,5 року у зв'язку з стрес-шилдингом та розростанням сполучної тканини.

- Гістологічно підтверджено, що при внутрішньокістковому блокованому остеосинтезі (компресійний, статичний тип фіксації з подальшою динамізацією) відбулась повна перебудова кісткової тканини в ділянці бувшого перелому.
- Збільшення терміну фіксації при застосуванні накісткових імплантатів (пластин) не призводить до завершення функціональної перебудови, натомість нарастають атрофічні прояви у кістці та остеопороз.
- Найоптимальнішим методом металоостеосинтезу діафізарних переломів довгих кісток, що створює оптимальні умови для перебудови кісткової тканини є компресійний БІОС або статичний БІОС з подальшою динамізацією.

2.2 Клінічні аспекти вилучення імплантатів після остеосинтезу

З урахуванням існуючих анатомічних, біомеханічних та функціональних особливостей різних сегментів скелету людини, а також різного відношення до методу хірургічного лікування переломів та видалення імплантів, нами був проведений аналіз результатів видалення металоконструкцій з плечової кістки, кісток передпліччя, стегнової кістки, кісток гомілки та стопи.

2.2.1. Результати видалення імплантів із плечової кістки

До цієї групи увійшло 30 пацієнтів після остеосинтезу переломів різних відділів плечової кістки: проксимального – 10, діафіза – 14, дистального – 6.

Вік пацієнтів коливався від 18 до 81 року й у середньому становив 56,2±9,1 років.

Проводилось видалення наступних металофіксаторів з плечової кістки: пластини - 24 (блокованих - 21, неблокованих - 3), стержні - 3; у 2 пацієнтів проводилося видалення спиць, в одному спостереженні — гвинтів після остеосинтезу великого горбика плечової кістки.

Згідно з анкетуванням перед операцією видалення металофіксаторів 9 із 30 (30%) пацієнтів оцінили свій стан як "незадовільний", 4 (13,3%) - як "задовільний", 17 (56,67%) - як «добрий». Цікаво відзначити, що більша частина (15 з 25) пацієнтів, яка оцінила свій стан як «добрий», була віком від 55 років.

Результати огляду, оцінки функції кінцівки, рентгенографії не завжди корелювали із суб'єктивною оцінкою хворими свого стану, причому найчастіше це відмічено у пацієнтів старшої вікової групи. Так, у 2 пацієнтів 62 і 69 років, які не пред'являли скарг на біль у плечовому суглобі, відзначено рентгенологічні ознаки асептичного некрозу головки плечової кістки. У 8 пацієнтів (54-75 років), які оцінили свій стан як «добрий», при об'єктивному дослідженні виявлено значне обмеження функції плечового суглоба (неможливість виконання звичних побутових маніпуляцій). Дані невідповідності багато в чому пояснюються невисокими вимогами людей старшої вікової групи до функції верхньої кінцівки.

Незрощений перелом, хибний суглоб, нестабільність остеосинтезу плечової кістки стали основою проведення повторної операції (видалення металоконструкції, реостеосинтез) у 4 хворих.

У одного хворого 62 років (цироз печінки, гіпертонічна хвороба) видалення металоконструкції було здійснено у зв'язку з незростаючим періімплантним переломом діафіза плечової кістки. В анамнезі у даного хворого 2 роки тому перелом проксимального відділу плечової кістки; через 3 місяці після остеосинтезу Т-зворотньої динамічної компресуючої пластини

відмічено зрощення перелому з повним відновленням функції плечового суглоба.

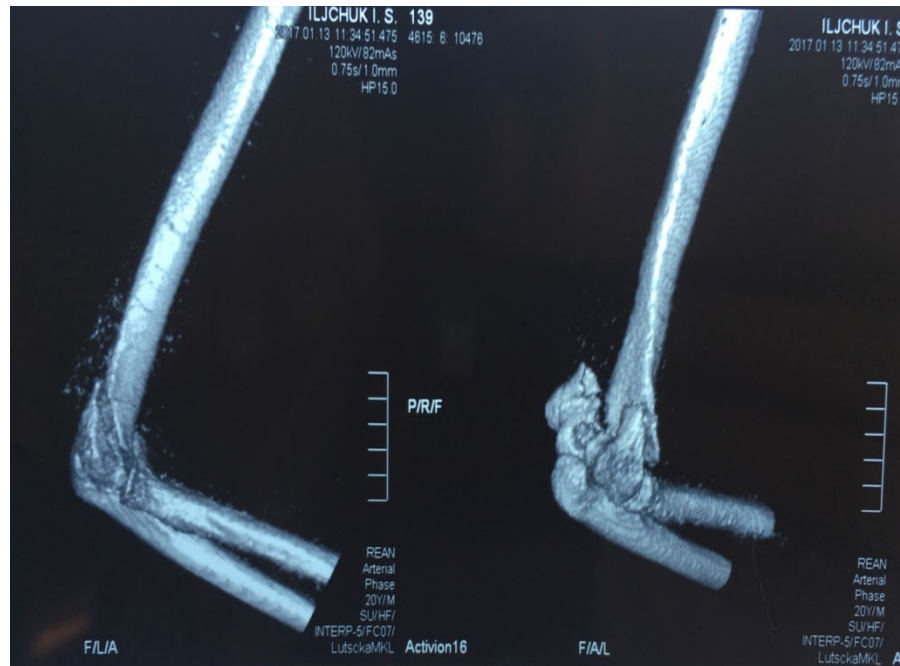Також не піддавалася сумніву доцільність видалення імплантів з плечової кістки у 2 пацієнтів, які професійно займаються спортом (бокс, мотоспорт).

У 8 пацієнтів видалені імпланти (6 пластин для остеосинтезу переломів проксимального відділу плечової кістки, 2 блокованих стержнів), які були перешкодою для відведення плеча більше 90°. Дане ускладнення є наслідком «надмірно проксимального» розташування імплантів (по суті — дефект остеосинтезу), при якому пластина, стержень «вступають у конфлікт» з акроміальним відростком лопатки, що й викликає обмеження відведення верхньої кінцівки.

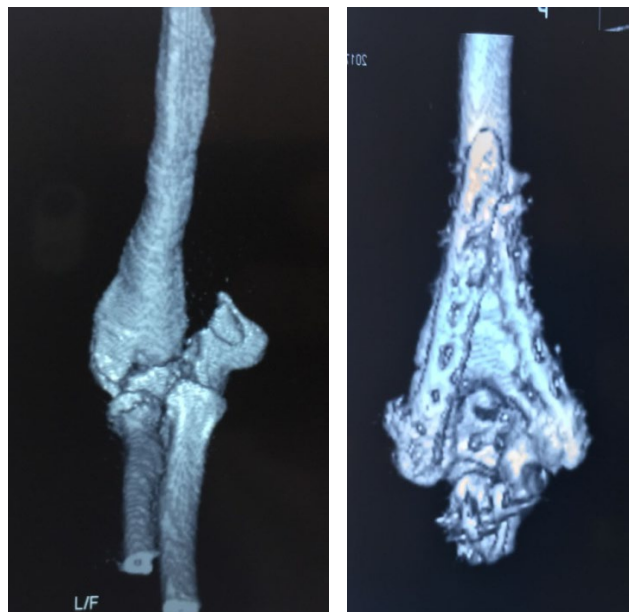
У решти 13 пацієнтів видалення імплантів проводилося на наполегливу вимогу у зв'язку з психологічним дискомфортом, бажанням позбутися «стороннього тіла». Важливо відзначити, що, згідно з результатами анкетування, 9 розцінювали свій стан як "добре", 4 - як "задовільне". Об'єктивне обстеження виявило добрий косметичний результат, повну функцію плечового/ліктьового суглоба, відсутність болю при рухах у 21 пацієнтів. Помірне порушення функції плеча (здатність виконувати лише повсякденні маніпуляції, необхідні у побуті) відмічено у 5 пацієнтів (при переломі проксимального відділу або діафізу), обмеження руху у ліктьовому суглобі при переломі дистального відділу плечової кістки в анамнезі - у 4 (рис.2.27 а-в, 2.28 а-г). У всіх 30 пацієнтів рентгенологічна картина свідчила про повну консолідацію перелому.

При аналізі перебігу операції видалення імпланта нами встановлено, що середня тривалість видалення металофіксатора з плечової кістки становила 40 ± 15 хв. (табл. 2.2)

Найбільша тривалість операції була відзначена у пацієнтки 26 років з консолюдованим переломом дистального відділу плечової кістки, ускладненим формуванням гетеротопічних осифікатів, які були основною причиною порушення функції ліктьового суглоба. Тривалість операції видалення осифікатів та двох пластин становила 125 хвилин.



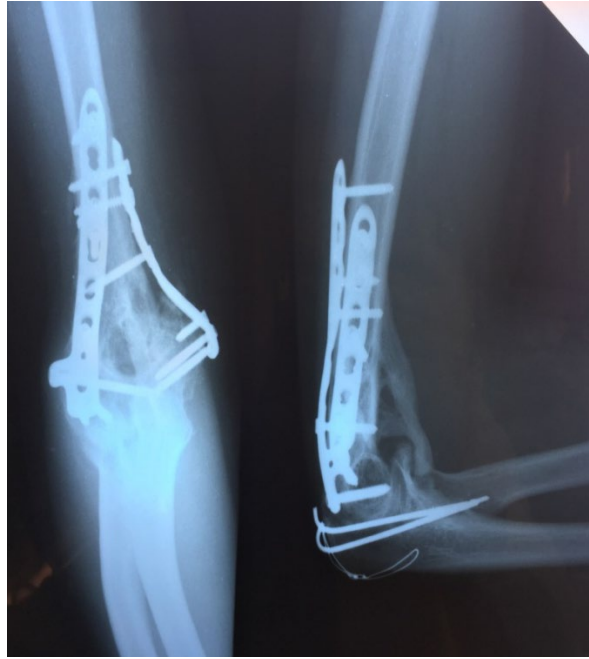a



б

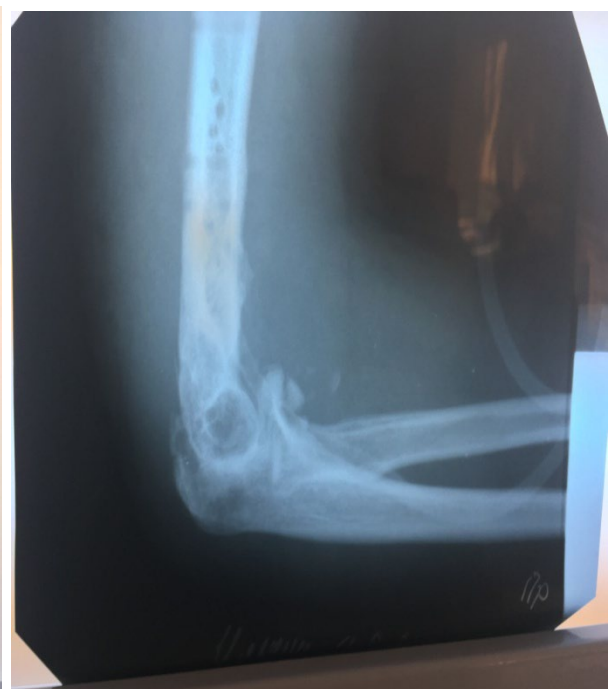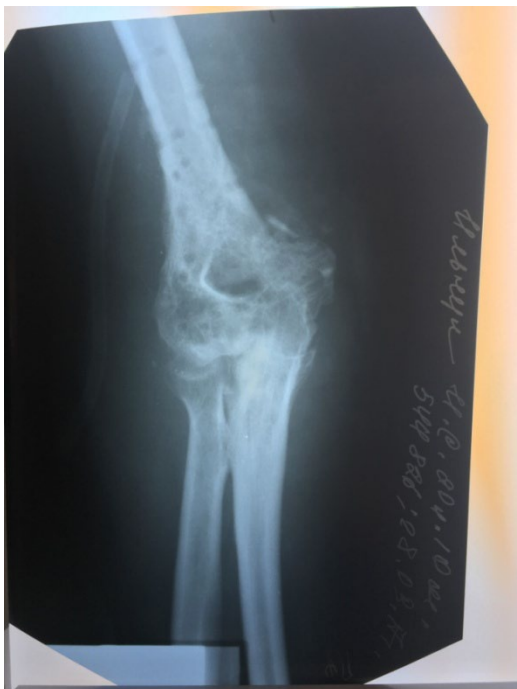в

Рис.2.27 3-D реконструкція перелому ДЕМ правої плечової та проксимального відділу ліктьової кісток (а, б) та стану після проведеного остеосинтезу накладними пластинами та гвинтами (в) х-го Б, 20 років



а

б



В

Г

Рис.2.28. Рентгенограми хворого В, 20 років через 18 місяців після МОС. Консолідовані переломи ДЕМ правої плечової та проксимального кінця ліктьової кісток. Наявність металокопункцій, гетеротопічна осифікація (а,б), стан після видалення металевих фіксаторів (в,г).

Таблиця 2.2

| Тривалість операції видалення імпланту з плечової кістки | | | |
|--|-----------|------------|----------------|
| Тривалість операції | | | |
| | до 60 хв. | 60-120 хв. | більше 120 хв. |
| Кількість(%) пацієнтів | 22(73,3%) | 7(23,3%) | 1(3,3%) |

У 6 пацієнтів інтраопераційно було необхідно виділення променевого (5) або ліктьового (1) нерва. Відомо, що ця процедура, як правило, є технічно складною, оскільки виділення нервів часто здійснюється з рубцевої тканини. У процесі двох операцій ми зіткнулися з аномальною топографією променевого нерва у зв'язку з його транспозицією в процесі остеосинтезу, що вимагало його виділення на більшому протязі. В одному спостереженні виділення ліктьового нерва не було пов'язане з технічними складнощами, оскільки у виписних документах пацієнта після операції остеосинтезу містилася докладна інформація не лише про особливості імпланту, а й про анатомічні особливості операції: «ліктьовий нерв лежить над пластиною між першим та другим дистальними отворами». Тривалість операції видалення пластини у даного пацієнта склала 25 хвилин, тоді як у решти 5 хворих перевищила 70 хвилин. Очевидно, що точне уявлення про технічні та анатомічні особливості операції остеосинтезу плеча (особливо при виділенні нерва) яка полегшує проведення повторної операції, а й знижує ризик післяопераційних ускладнень.

У 4 пацієнтів у зв'язку зі зриванням гексагональних шліців блокованих гвинтів потрібно використання спеціального інструментарію для їх видалення. У одного пацієнта з незрощеним переломом нижньої третини плеча і переломом блокованого стержня останній був видалений частково (дистальна частина), так як проксимальна ділянка, що залишилася, не перешкоджала проведенню реостеосинтезу пластиною.

У ранньому післяопераційному періоді (протягом 2 тижнів після видалення металофіксатора) ускладнення запального характеру відмічено у 2 пацієнток: поверхнєве запалення післяопераційної рани, лігатурні нориці. У 2 пацієнтів (інтраопераційне виділення променевого нерва) відзначені явища нейропатії, що виявлялася в онімінні першого, другого пальців кисті без значних рухових розладів. В одного хворого спостерігалися тяжчі неврологічні ускладнення: втрата активного розгинання китиці та пальців.

Аналіз результатів анкетування через 6 місяців після видалення імплантів дозволив встановити, що як "незадовільний" свій стан розцінив 1 особа (3,3%), як "задовільний" - 21 (70%) як «добре» - 26 (26,6 %) осіб.

В подальшому нами проведений аналіз віддалених результатів з врахуванням показань до видалення імплантів.

Відповідно до отриманих результатів, важливим позитивним підсумком виявилось значне зменшення (у 13 разів) числа пацієнтів, які оцінили свій стан як «незадоволений». Безумовно, до цієї групи увійшли пацієнти, видалення імплантів у яких проведено у зв'язку з незрощеним переломом, хибним суглобом, періімплантним переломом, нестабільністю остеосинтезу (8 осіб), тобто коли видалення металофіксатора було етапом їх повторного хірургічного. Поліпшення свого стану відзначили і пацієнти після видалення імплантів, які перешкоджали руху плечовому суглобі. Деяке зменшення числа пацієнтів, оцінивши їх стан як «добре», пояснюється перенесеною нейропатією (у 3 осіб), погіршенням функції верхньої кінцівки

(у 2 осіб); 3 пацієнтки були незадоволені косметичним результатом повторної операції. Слід зазначити, що всі ці пацієнти були оперовані без об'єктивних показань.

Для вивчення динаміки суб'єктивної оцінки стану пацієнти були поділені на дві підгрупи залежно від показань до видалення імплантів.

Першу підгрупу склали 14 пацієнти, видалення металофіксаторів у яких було необхідне. Це, зокрема, 3 пацієнтів з незрощеним переломом, нестійкістю остеосинтезу плечової кістки, перімплантним переломом. До цієї підгрупи ми вважали за доцільне віднести ще 11 пацієнтів, у яких встановлені з метою остеосинтезу пластина/стержень були механічною перешкодою для активних рухів у плечовому суглобі. Більш того, імпланти, розташовані в субакроміальному просторі, можуть стати причиною травмування обертальної манжети і акроміального відростка лопатки, а в подальшому - до хронічного запалення в цій ділянці. Після видалення імплантів у всіх цих пацієнтів відмічено покращення функції плечового суглоба. Відповідно, у цих 14 пацієнтів показання до видалення металофіксаторів ми віднесли до розряду «абсолютних». Проведений аналіз показав, що більшість пацієнтів, показання до видалення імплантів, у яких віднесено нами до розряду абсолютних, відзначали покращення стану (згідно з результатами анкетування через 6 міс.)

Другу підгрупу склали 16 пацієнти, у яких видалення імплантів із плечової кістки було необов'язковим. Операції виконували або у зв'язку з наполегливим бажанням, або з дискомфортом, а також з надією на покращення функції верхньої кінцівки після видалення металофіксатора. Показання у даній категорії пацієнтів ми визнали можливим зарахувати до розряду відносних. У цій підгрупі стан 1/4 (26,1%) пацієнтів (за результатами анкетування через 6 місяців після видалення імпланту) дещо погіршився. Важливо підкреслити, що в жодного пацієнта, який очікував значного

поліпшення функції верхньої кінцівки після видалення імпланту, такого не зазначено.

Проведений аналіз показав, що група пацієнтів, яким видалення імплантів з плечової кістки проводилося за відносними показаннями, характеризувалася вищим відсотком інтраопераційних труднощів, а також післяопераційних ускладнень, ніж група пацієнтів, які мали абсолютні показання. У таблиці 2.3 наведено результати видалення металофіксаторів із плечової кістки з урахуванням показань.

Таблиця 2.3

Результати видалення імплантів із плечової кістки залежно від показань

| | Показання до видалення | |
|--|------------------------|---------------|
| | Абсолютні (n=) | Відносні (n=) |
| Тривалість операції більше 60 хв. | 8(26,6%) | 22(73,4%) |
| Динаміка стану пацієнта по результатам анкетування | | |
| Погіршення | 1(12,5%) | 3(13,6%) |
| Без динаміки | 1(12,5%) | 15(66,2%) |
| Покращення | 6(75%) | 4(18,2%) |

2.2.2. Результати видалення імплантів із кісток передпліччя

Вивчення результатів видалення імплантів з кісток передпліччя проводилося у 23 пацієнтів, які розподілилися таким чином: у 10 металофіксатори видалялися з проксимального відділу ліктьової кістки

(ліктьового відростка), у 9 - з діафіза кісток передпліччя, у 4 - з дистального відділу променевої кістки.

Вік пацієнтів коливався від 18 до 77 років та в середньому становив $44,5 \pm 10,1$ років.

З проксимального відділу ліктьової кістки у 2 пацієнтів були видалені спиці та дріт, у 3 - блоковані анатомічно премодельовані пластини; з діафіза кісток передпліччя у 4 пацієнтів видалені пластини, у 1 — інтрамедулярно розташування спиці; з дистального відділу променевої кістки – блоковані анатомічно премодельовані волярні пластини.

Згідно з анкетуванням перед видаленням металофіксаторів 4 із 23 (17,4 %) пацієнтів оцінили свій стан як «незадовільний», 11 (47,8 %) — як «задовільний», 9 (39,1 %) — як «добрий».

При огляді та об'єктивному обстеженні встановлено, що у 13 пацієнтів функції ліктьового та променево-зап'ясткового суглобів, ротаційні рухи передпліччя здійснювались у повному обсязі. Помірні функціональні порушення виявлено в 6 осіб. Виражені обмеження рухів у вищезгаданих суглобах відзначені в 2 хворих, в 2 - супроводжуються болем при мінімальному фізичному навантаженні.

Видалення металофіксаторів у 2 пацієнтів проведено у зв'язку з міграцією спиць (після остеосинтезу ліктьового відростка), причому на тлі зрощеного перелому.

У одного пацієнта (в анамнезі — скалковий перелом проксимальних метаепіфізів променевої та ліктьової кісток, остеосинтез блокованої пластиною) був видалений один гвинт, що створював механічну перешкоду рухам у ліктьовому суглобі

Також не піддавалася сумніву доцільність видалення імплантів з кісток передпліччя (спиці та дрiт з ліктьового відростка) у 3 юнаків 18-19 років (ріст організму).

В інших 13 пацієнтів при повній (рентгенологічно підтверженої) консолидації переломів, без значних порушень функцій суглобів видалення імплантів проводилося на наполегливу вимогу у зв'язку з психологічним дискомфортом, бажанням позбутися «стороннього тіла». Цікаво відзначити, що в цю підгрупу увійшли 5 пацієнтів з консолидованими переломами дистального відділу променевої кістки.

При аналізі перебігу операції видалення імплантів нами встановлено, що середня тривалість видалення металофіксатора з кісток передпліччя становила 30-31 хв., лише в 5 пацієнтів перевищивши 1 год.

Видалення металофіксаторів з кісток передпліччя пов'язане з невеликими і нечасто технічних труднощів, що зустрічаються. Тривалість операції понад 60 хв (65-100 хв.), інтраопераційні складності були пов'язані з видаленням гвинтів із блокованих пластин, що, проте, не вимагало використання додаткового інструментарію. Це обумовлено тим, що шліци сучасних гвинтів для пластин, що використовуються для остеосинтезу дистального відділу променевої кістки, проксимального відділу ліктьової кістки, частіше мають зірчасту форму, що краще для видалення, ніж гексагональна форма.

У ранньому післяопераційному періоді (на протязі 2 тижнів після видалення металофіксатора) ускладнень запального та неврологічного характеру ні у одного пацієнта не відмічено. Це стосувалося і пацієнта зі зрощеним переломом ліктьового відростка, видалення спиць і проволоки якому проводилось в зв'язку з запальним ускладненням остеосинтеза (лігатурні нориці). У даного пацієнта після видалення імплантів, ретельної санації рани, антибіотикотерапії, загоєння відбулось первинним натягом.

Аналіз результатів анкетування через 6 місяців після видалення імплантів показав, що як "незадовільний" свій стан розцінили 3 осіб (13,0%), як "задовільний" - 12 (52,2%), як «добрий» - 8 (34,8 %) осіб. Мал. 19 відображає динаміку суб'єктивної оцінки до та після (через 6 міс.) видалення металоконструкцій з кісток передпліччя.

Надалі проведено аналіз віддалених результатів з урахуванням показань до видалення імплантів з кісток передпліччя, у зв'язку з чим пацієнти були розділені на 2 підгрупи.

Першу підгрупу склали 4 пацієнтів, видалення металофіксаторів, у яких було необхідно. Це 4 пацієнтів із незрощеними переломами, міграцією імплантів, внутрішньосуглобовою локалізацією гвинта, запаленням післяопераційного рубця. Ми вважаємо правочинним віднести покази до видалення імплантів у даних 4 пацієнтів до розряду «абсолютних».

Проведений аналіз показав, що більшість пацієнтів, показання до видалення імплантів у яких ми вважали абсолютними, відзначали поліпшення стану (згідно з результатами анкетування через 6 міс.)

Другу підгрупу склали 19 пацієнтів, у яких видалення імплантів з кісток передпліччя було не обов'язковим. Операції виконувались або у зв'язку з наполегливим бажанням, або з дискомфортом, помірними болями (конфлікт кінчиків спиць з м'якими тканинами після остеосинтезу локтового відростка), а також у пацієнтів, розраховуючих на їх повне відновлення функції верхньої кінцівки після видалення металофіксатора. Показання у даної категорії пацієнтів ми віднесли до розряду відносних.

У цій підгрупі (11 із 19) стан пацієнтів (за результатами анкетування через 6 міс. після видалення імпланту) погіршилося. При цьому в жодного пацієнта, який очікував значного поліпшення функції верхньої кінцівки після видалення імпланту, такого не відзначено.

Важливо відзначити виражену негативну динаміку оцінки власного стану пацієнтами, яким імпланти з кісток передпліччя видалені за відносними показаннями. В більшості пацієнтів це мало об'єктивні підстави. Зокрема після видалення імплантів, оцінку «незадовільно» поставили собі 2 пацієнти, у яких у віддаленому післяопераційному періоді (1,5 — 5 місяців) відбулися рефрактури діяфізів кісток передпліччя після видалення пластин. У всіх 2-х пацієнтів загоєння переломів відбулося без формування періостальної мозолі (первинне кісткове зрощення). Важливо відзначити, що подібні важкі ускладнення відбулися внаслідок незначних травм (попадання тенісного м'яча, удар передпліччям об одвірок та ін.), тобто були «не адекватні» пошкодженням.

Усі 2 пацієнти з рефрактурами кісток передпліччя відразу після видалення металофіксаторів відзначали дискомфорт, почуття невпевненості в оперованій кінцівці. З позицій патофізіології в основі даних симптомів, ймовірно, лежать явища пластичної деформації в області зрощеного перелому, що призводять до порушення осьових взаємовідносин кісток передпліччя в результаті складної біомеханіки сегмента - 4 суглоби. Ці процеси та скарги, зумовлені ними, можуть бути передвісниками рефрактур.

Аналіз результатів видалення пластин з діяфізу передпліччя за відносними показаннями (6 пацієнтів) та вкрай незадовільні результати (рефрактури у 2-х пацієнтів) за 2009 рік змінив наше відношення до видалення пластин із даної галузі. Надалі, починаючи з 2010 року і до теперішнього часу, ми практично відмовилися від цієї операції, а в випадках, коли видалення необхідне (юний вік, професійні вимоги), ми проводимо комп'ютерну томографію для детального вивчення типу зрощення. Первинне (пряме) обертання перелому (без періостальної кісткової мозолі), з погляду, є серйозним чинником ризику рефрактури після видалення імпланту і достатньою підставою відмови у його видаленні.

У 5 пацієнтів (зрощені переломи дистальних метаепіфізів променевої кістки), видалення пластин яким здійснювалося за бажанням, не було відзначено ні поліпшення суб'єктивної оцінки стану самими пацієнтами, ні збільшення обсягу рухів у променево-зап'ястковому суглобі при контрольному огляді через 6 місяців.

Лише 8 із 19 пацієнтів (відносні показання до видалення імплантів) констатували поліпшення стану оперованої кінцівки, зокрема її функції.

Таким чином, проведений аналіз показав, що видалення металофіксаторів з кісток передпліччя характеризувалося низьким відсотком інтраопераційних складностей та ускладнень у ранньому післяопераційному періоді як при абсолютних, так і при відносних показаннях до повторної операції. У той самий час значні відмінності виявлено нами при аналізі віддалених результатів.

Група пацієнтів, яким видалення імплантів із кісток передпліччя проводилося за відносними показаннями, характеризувалася вищою частотою тяжких ускладнень. В основному це стосувалося пацієнтів, у яких видалення металофіксаторів з діафізів кісток передпліччя проводилось за відносними показаннями.

2.2.3. Результати видалення імплантів із стегнової кістки

У цю підгрупу увійшло 24 пацієнтів, в 18 з яких металофіксатори були встановлені з метою лікування перелому діафізу стегна, у 6 – перелому проксимального відділу стегнової кістки.

Вік пацієнтів у цій групі варіював від 21 до 88 років і в середньому склав 41,7+7,9 років. Значно відрізнявся вік пацієнтів залежно від локалізації перелому стегнової кістки в анамнезі. Так, середній вік при діафізарному переломі в анамнезі становив 36,9+10,1 років, тоді як при переломі в

проксимальному відділі стегнової кістки був значно (в 1,58 рази) вищим і дорівнював 58,6+6,8 років.

Видалені з стегнової кістки металофіксатори характеризувалися великою різноманітністю, причому більшу частину імплантів (17) склали інтрамедулярні стержні, встановлені при остеосинтезі перелому діяфіза стегна. Також з діяфізу стегнової кістки було видалено 4 пластин (3 блоковані, 1 неблокована). З 7 пацієнтів з переломами проксимального відділу стегна в анамнезі у 3 видалено проксимальні стегові стержні, у 2 - DHS, у 2 - канюльовані гвинти з шийки стегна.

Аналіз результатів анкетування перед операцією видалення імплантів із стегнової кістки показав, що як «добрий» свій стан оцінила лише 1/3 пацієнтів: 8 із 24, як «задовільний» - 6 осіб (25 %). Як «незадовільний» свій стан розцінили 10 пацієнтів, що становило 41,7 %. Серед скарг у хворих відзначалися виражений больовий синдром, контрактури колінного суглоба, «неопорність» оперованої кінцівки.

При аналізі показань до видалення металофіксаторів встановлено, що міграція імплантів на тлі незрощених вертлюгових переломів стегнової кістки стала підставою для повторної операції у 2-х пацієнтів. У 2-х хворих імпланти видалені у зв'язку з діяфізарними переломами. В одного хворого (чоловік 24 років), якому проведено інтрамедулярний остеосинтез за 3 тижні до видалення імпланту з метою лікування діяфізарного перелому стегна, був діагностований (комп'ютерна томографія) іпсилатеральний перелом шийки стегнової кістки. У зв'язку з цим було виконано видалення встановленого раніше блокованого стержня та заміна проксимального стержня довгої версії. У 4 пацієнтів була проведена динамізація стержнів (видалення проксимальних статичних гвинтів) у зв'язку із уповільненою консолидацією діяфізарних переломів.

У 2 хворих з контрактурами колінних суглобів з дистальних відділів діяфізів стегнових кісток видалені пластини, які перешкоджали проведенню артролізу колінного суглоба та міолізу стегна.

На особливу увагу заслуговував пацієнт 32 років, що звернувся через 7(!) років після остеосинтезу міжвертельного перелому (PFNA). Через 3 роки після остеосинтезу хворий став відзначати ниючі болі передньої поверхні стегна в середній третині, які прогресували з часом. Рентгенографія продемонструвала зрощений перелом проксимального відділу стегнової кістки, поряд з чим відзначена веретеноподібна перебудова кістки в області дистального кінця стержня, що, ймовірно, пов'язане з «конфліктом» кінчика стержня з переднім кортикальним шаром стегнової кістки. Даний клінічний приклад демонструє так званий stress shielding – щитування навантаження у сфері «конфлікту». На думку деяких дослідників, такий імплант є не тільки причиною больового синдрому, а й фактором ризику періімплантного перелому.

У 3 пацієнтів (1 чоловік, 2 жінки) із встановленими блокованими стержнями, які не пред'являли скарг і відзначали повне відновлення функції кінцівки, показанням до видалення з'явилася їхня професійна діяльність: співробітник МВС, спортсменки - лижниці.

Таким чином, не піддавалося сумніву видалення імплантів з стегнової кістки у 11 пацієнтів.

У решти 13 пацієнтів видалення імплантів, на наш погляд, не було обов'язковим, тобто не було обумовлено медичними чи соціальними причинами. Важливо відзначити, що, згідно з результатами анкетування, 7 осіб розцінювали свій стан як «добрий», 6 – як "задовільний". Ні в кого з цих 13 пацієнтів не було болю при повсякденні фізичних навантаженнях, значних функціональних порушень, всі ходили без додаткової опори, лише в 3 відзначалася незначна кульгавість. Усі мали задовільний косметичний

результат; при рентгенографії у всіх пацієнтів діагностовано консолідацію переломів. Ми вважаємо за доцільне підкреслити, що вік пацієнтів цієї підгрупи не перевищував 60 років і в середньому склав $38,53 \pm 10,2$ років. Пацієнтам старшого віку з обтяженим соматичним анамнезом за наявності зрощеного перелому, ми відмовляли у видаленні імплантів з стегнової кістки у зв'язку з високим ризиком післяопераційних ускладнень.

При аналізі перебігу операції нами встановлено, що середня тривалість видалення металофіксаторів із стегнової кістки становила 50 ± 15 хв.

Найбільша тривалість операцій (понад 2 години) спостерігалася у 3 пацієнтів, показанням до операції у яких стала наполеглива вимога.

У одного пацієнта з консолідованим переломом діяфізу стегна, після остеосинтезу блокованою пластиною тривалість операції склала 210 хв. Інтраопераційні проблеми були пов'язані із зірваними шліцами блокованих гвинтів, неможливістю видалення гвинтів із пластини, що, ймовірно, обумовлено так званим явищем холодного зварювання (додаток надмірного зусилля при вкручуванні гвинта в пластину). Для уникнення цього під час остеосинтезу доцільно використовувати викрутки з обмеженням торсійного зусилля, що існують для кожного типу пластин та гвинтів. У даного хворого додатково знадобився спеціальний інструментарій (screw extraction set), за допомогою якого були видалені гвинти.

Тривалість операції перевищила 2 години і у пацієнтки 44 років з надмірним переломом стегнової кістки (остеосинтез проксимальним крутним стержнем), у якої імплант був видалений з великими технічними труднощами. Це пояснювалося відсутністю кінцевого ковпачка, а також вираженою періостальною реакцією.

У 2 пацієнтів (тривалість операцій 130 і 110 хвилин) зі зрощеними діяфізарними переломами стегна стержні видалити не вдалося. В одному

спостереженні це було пов'язано з дуже тугою посадкою неблокованого стержня, а також терміном після остеосинтезу (понад 3 роки). Інтраопераційно вжито безліч безуспішних спроб видалення стержня; в результаті у зв'язку з високим ризиком ятрогенного перелому шийки прийнято рішення про закінчення операції. У іншого пацієнта (зрощений перелом верхньої третини діафіза, тривалість операції 110 хвилин) інтраопераційні проблеми були зумовлені відсутністю інформації про імплант (фірма-виробник, тип стержня) і, відповідно, необхідний інструментарій для його видалення. Було видалено шийковий гвинт, а також дистальні блокуючі гвинти та кінцевий ковпачок, однак, сам стержень видалити не вдалося у зв'язку з відсутністю спеціального інструментарію (nail extraction set). На етапі планування видалення стержня з обома пацієнтами було проведено роз'яснювальну розмову про можливі технічні труднощі та ризики, незважаючи на що пацієнти наполягли на проведенні операції.

Аналіз перебігу післяопераційного періоду виявив відсутність місцевих запальних ускладнень.

У 5 спостереженнях (зрощені переломи, міграція металоконструкцій), коли видалення імплантів було необхідним перед проведенням реостеосинтезу, а загальна тривалість операції становила від 120 до 305 хвилин, в післяопераційному періоді відзначалася анемія, корекція якої проводилася в умовах відділення інтенсивної терапії.

Аналіз результатів анкетування 24 пацієнтів через 6 місяців після видалення імплантів показав, що як «незадовільний» свій стан розцінили 8 осіб (33,4%), як «задовільний» – 10 (41,6%), як «добрий» – 6 (25,0%) осіб. Мал. 25 відображає динаміку суб'єктивної оцінки до та після (через 6 міс.) видалення металоконструкцій із стегнової кістки.

Згідно з отриманими даними, після видалення імплантів з стегнової кістки кількість пацієнтів, які оцінили свій стан як «добре», залишилося на тому ж рівні, удвічі зросла частка пацієнтів, які оцінили свій стан як «задовільний». Значно знизився відсоток пацієнтів (у 3,6 раза), які не задоволені своїм станом.

Надалі ми проаналізували віддалені результати з урахуванням показань видалення імплантів. У зв'язку з цим пацієнти були поділені на 2 підгрупи.

Першу підгрупу склали 11 пацієнти, видалення металофіксаторів у яких було абсолютно необхідне: у 6 з 11 хворих імпланти були видалені у зв'язку з нестабільністю конструкцій, незрощенням перелому, уповільненою консолидацією перелому.

В інших 3 пацієнтів видалення металофіксаторів з стегнової кістки було здійснено у зв'язку з віком до 23 років і ростом організму, що триває, особливостями професійної діяльності. Показання для видалення у даних 6 пацієнтів ми віднесли до розряду "абсолютних". Як показав аналіз віддалених результатів, у більшості пацієнтів відзначалося поліпшення стану відповідно до бальної оцінки.

Виняток склали 2 хворих (уповільнена консолидація перелому – динамізація стержня), які до повторної операції оцінювали свій стан як «задовільний».

Через 6 місяців після динамізації стержня ці пацієнти відзначили появу болю в ділянці перелому при повсякденному фізичному навантаженні, виникла необхідність у додатковій опорі (тростина), на рентгенограмах – ознаки формування хибного суглоба діяфіза стегнової кістки. У подальшому у цих хворих зроблено операції видалення стержня, реостеосинтезу стегнової кістки блокованим стержнем з розсвердлюванням кістково-мозкового каналу, декортикації зони хибного суглоба з мінідоступу.

Другу підгрупу склали 13 пацієнтів, у яких видалення імплантів із стегнової кістки було необов'язковим. Операції виконувались у зв'язку з наполегливим бажанням (при консолідованому переломі та задовільній функції нижньої кінцівки). Показання у цій категорії пацієнтів ми віднесли до розряду відносних. У цій підгрупі у стані пацієнтів значних змін не відбулося (за результатами анкетування через 6 місяців після видалення імпланту).

Слід зазначити, що 5 з 13 пацієнтів, наполягали на видаленні металофіксаторів, вважали, що болі, що з'являлися при значному фізичному навантаженні, були пов'язані з наявністю "стороннього тіла". Після видалення імплантів позитивної динаміки жодним із цих хворих не відмічено; більше того, в одного пацієнта приєдналися болі в ділянці кульшового суглоба (при значному фізичному навантаженні).

Проведений аналіз показав, що група пацієнтів, яким видалення імплантів з стегнової кістки проводилося за відносними показаннями, характеризувалася вищим відсотком інтраопераційних труднощів, ніж група пацієнтів, які мали абсолютні показання.

Згідно з результатами анкетування до та через 6 місяців після видалення імплантів із стегнової кістки, серед пацієнтів, оперованих за відносними показаннями, поліпшення стану відмічено лише у 25%, відсутність динаміки – у 50%, погіршення – у 25%. У підгрупі пацієнтів, оперованих за абсолютними показаннями, покращення стану відмічено більшістю – 81,8 % (табл. 2.4)

Таблиця 2.4

Результати видалення імплантів із стегнової кістки залежно від показань

| Показники | Абсолютні показання (%) | Відносні показання (%) |
|--|-------------------------|------------------------|
| Тривалість операції понад 60 хв | 33,3% | 41,7% |
| Тривалість операції понад 120 хв | 0% | 25% |
| Неможливість видалення імпланта | 0% | 16,7% |
| Динаміка стану пацієнта (через 6 міс.) | | |
| Погіршення | 9,1% | 25% |
| Без змін | 9,1% | 50% |
| Покращення | 81,8% | 25% |

2.2.4 Результати видалення імплантів із кісток гомілки

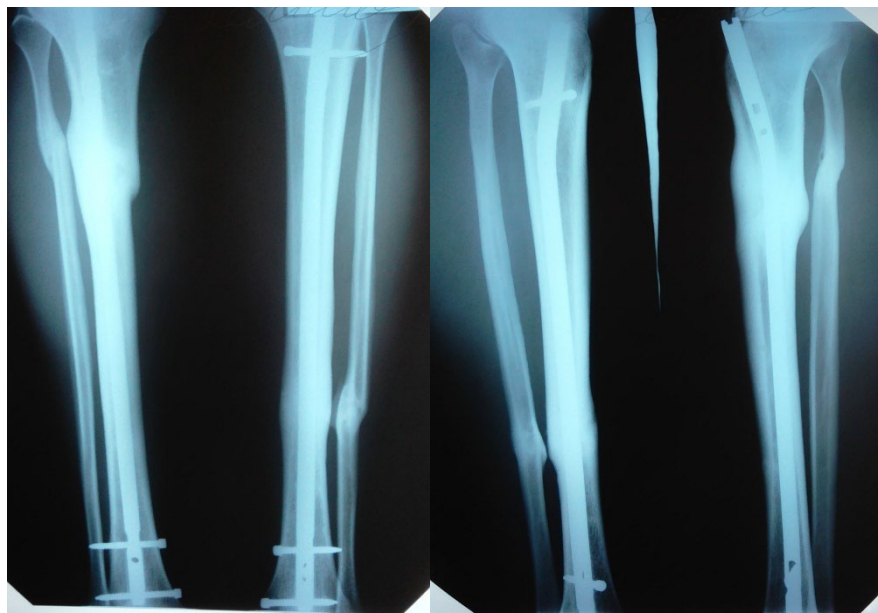
Як було зазначено вище, у структурі проведених операцій найбільший відсоток склали видалення металоконструкцій, встановлених з метою лікування переломів кісток гомілки (33,5%). У сегменті «гомілка» ми вважали за доцільне окремо виділити переломи кісточок і власне великогомілкової кістки (проксимальний відділ, діафіз, дистальний відділ) і відповідно проводити аналіз результатів окремо. Це насамперед пов'язано з принципово різними металофіксаторами, що використовуються для лікування переломів великогомілкової кістки (пластини, гвинти – «large fragments», інтрамедулярні стержні) та переломів кісточки (пластини, гвинти – «small fragments»).

2.2.4.1 Результати видалення імплантів з великогомілкової кістки

У цю підгрупу увійшло 45 пацієнтів, у 4 з яких металофіксатори були встановлені з метою лікування перелому проксимального відділу великогомілкової кістки, у 37 - діафізарних переломів кісток гомілки, у 4 - перелому дистального відділу великогомілкової кістки.

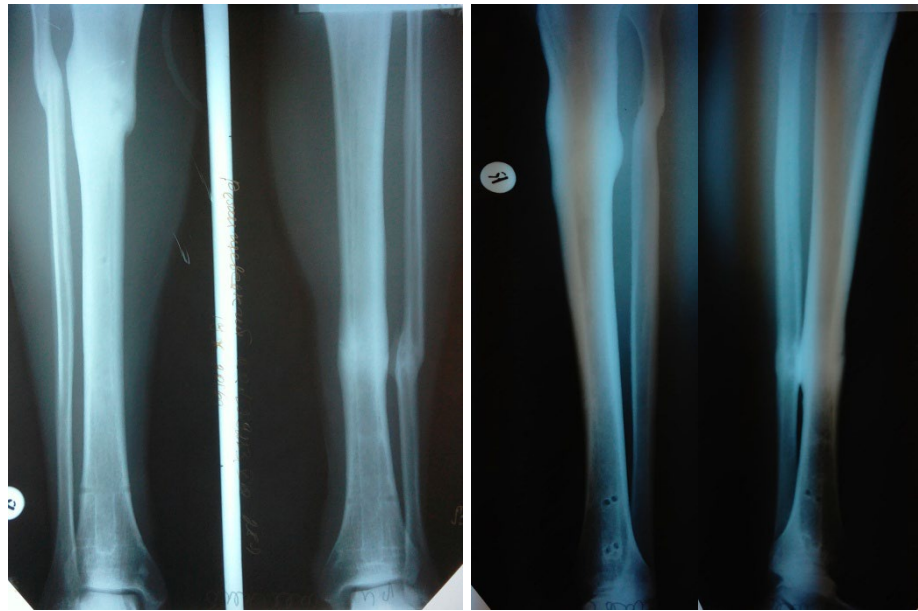
Вік пацієнтів цієї підгрупи становив у середньому $39,9 \pm 9,2$ років (від 16 до 79 років), причому лише 6 з 45 осіб були старші 60 років.

Аналіз типів металофіксаторів показав, що у 37 пацієнтів з метою лікування діафізарних переломів кісток гомілки були встановлені інтрамедулярні стержні (у 36 – блоковані, у 1 – неблокований) (рис.2.29).



а

б



B

Г

Рис. 2.29. Рентгенограми х-го Т , 45р. з консолидованими переломами в/з обох кісток правої гомілки, н/3 кісток лівої гомілки. Стан після оперативного лікування – БІОС 14 тижнів тому, пряма проекція – а, бокова проекція – б, Стан після видалення металевих конструкцій, пряма проекція – в, бокова проекція – г.

У 8 спостереженнях проводилося видалення пластин (7 - блокованих, 1 - неблокована).

Аналіз результатів анкетування перед операцією видалення імплантів показав, що свій стан розцінили як «незадовільне» 6 із 45 (13,4 %) пацієнтів, як «задовільне» – 22 (48,9%) осіб, як «добре» – 17 (37,7%). Показанням до видалення металоконструкцій у 8 хворих з'явилися незрощений перелом, неправильно зрощений перелом, міграція, перелом імплантату.

У двох пацієток 61 і 74 років після хірургічного лікування перелому проксимального відділу великогомілкової кістки видалення пластин виконано у зв'язку з розвитком посттравматичного гонартрозу, так як пластини були перешкодою для запланованого надалі ендопротезування колінного суглоба.

У 4 пацієнтів (чоловіки 24-30 років), які не пред'являли скарг і не мали функціональних порушень у суміжних суглобах, показанням до видалення металофіксаторів з'явилася професійна діяльність: спортсмени – хокеїсти, борці.

У решти 32 пацієнтів з повною консолидацією переломів кісток гомілки видалення імплантів проводилося на наполегливу вимогу. Зокрема, до цієї підгрупи увійшли 13 пацієнтів з болями по передній поверхні колінного суглоба (оцінка стану «задовільно»), у яких проводився інтрамедулярний остеосинтез діафізарного перелому. Дані пацієнти вважали, що періодично виникають болі, різної інтенсивності по передній поверхні колінного суглоба пов'язані з наявністю металофіксатора, і очікували на усунення болю після видалення імплантів. У 4 з 8 пацієнтів, які перенесли остеосинтез внутрішньосуглобових переломів (3 - проксимальний відділ, 1 - дистальний відділ великогомілкової кістки), відзначалися порушення функції колінного/гомілковостопного суглобів. У решти 15 пацієнтів імпланти видалені у зв'язку з психологічним дискомфортом, бажанням позбутися "стороннього тіла". При цьому всі 15 пацієнтів, згідно з результатами анкетування, розцінювали свій стан як «добрий». При огляді цієї категорії пацієнтів ні в кого не було виявлено функціональних порушень у суміжних суглобах, значної хворобливості при пальпації оперованої області; усі мали задовільний косметичний результат. При рентгенографії у всіх 15 спостереженнях відзначалися ознаки консолидації переломів.

При аналізі перебігу операції видалення імпланту нами встановлено, що середня тривалість видалення металофіксатора з великогомілкової кістки склала 40+15 хв.

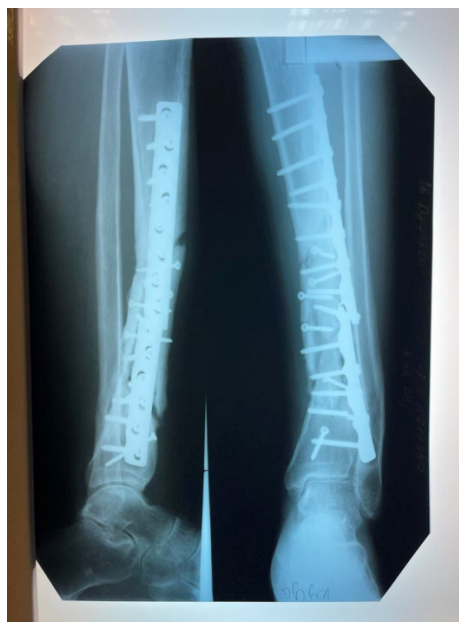У пацієнтів з незрощеними, неправильно зрощеними переломами, міграцією, переломом імпланту, а також у пацієнтів з посттравматичним гонартрозом на тлі консолидованого перелому проксимального відділу

великогомілкової кістки, тривалість операцій (безпосередньо видалення металофіксаторів) не перевищила 40 хвилин, оскільки видалення імплантів не супроводжувалося технічними складнощами.

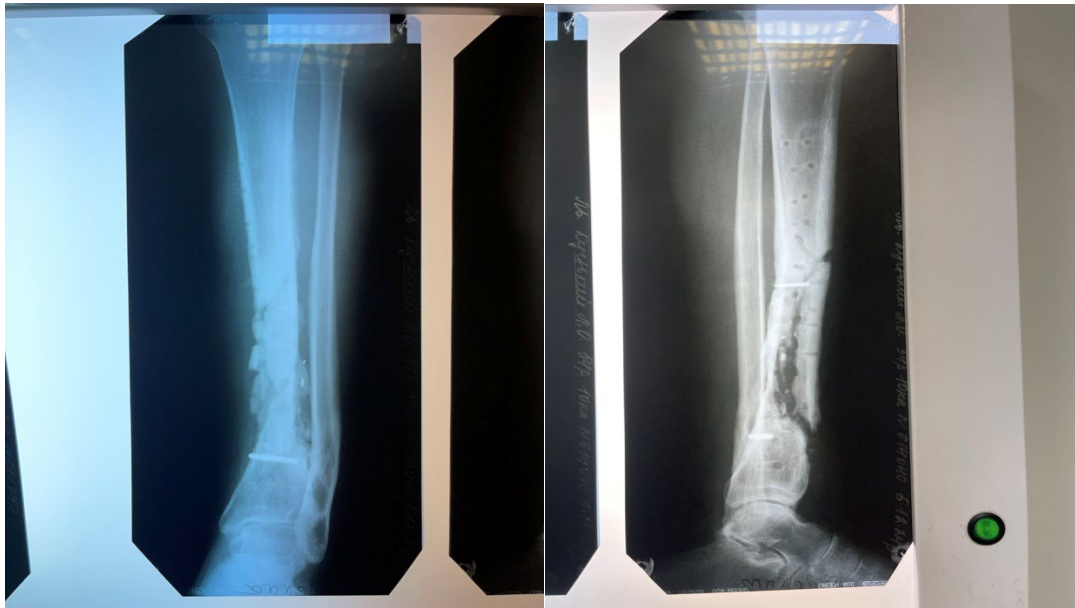Найбільшою була тривалість операцій у пацієнтів, показанням до операції у яких була тільки наполеглива вимога. Згідно з отриманими даними, після видалення імплантів з великогомілкової кістки частка пацієнтів, які оцінили свій стан як "добре", не змінилася; на 11,2 % зменшилася кількість незадовільних оцінок з допомогою аналогічного збільшення кількості оцінок «задовільно».

Для аналізу віддалених результатів з урахуванням показань видалення імплантів пацієнти були розділені на 2 підгрупи.

У першу підгрупу були віднесені пацієнти, показанням до видалення металоконструкцій у яких хворих з'явилися незрощений перелом, неправильно зрощений перелом, міграція, злам імпланту (8); посттравматичний гонартроз та подальше ендопротезування колінного суглоба (2) професійна та спортивна діяльність (4). У даних пацієнтів показання до видалення металофіксаторів віднесені нами до розряду абсолютних.



а



б

в

Рис. 2.30 Рентгенограми х-го В, 57р. з консолидованим сегментарним скалковим переломом середньої та н/з лівої в/гомілкової кістки. Стан після оперативного втручання – МОС накладною пластиною та гвинтами. Злам пластини (16 тижнів після операції). Стан після видалення металокострукцій. Зламани не видалені гвинти, пряма проекція – б, бокова проекція – в.

Другу підгрупу склали 31 пацієнт, у яких видалення імплантів з великогомілкової кістки було необов'язковим. Операції виконували або у зв'язку з наполегливим бажанням, або у зв'язку з дискомфортом (у тому числі з болями по передній поверхні колінного суглоба та помірним порушенням функції колінного/гомілковостопного суглобів). Показання у цій категорії пацієнтів ми віднесли до розряду відносних. Зокрема, жоден з 11 пацієнтів з обмеженням функції суміжних суглобів до видалення металофіксаторів з великогомілкової кістки не відзначив поліпшення. З 13 пацієнтів із болями по передній поверхні колінного суглоба лише 4 (30,7 %) вказали на повне усунення больового синдрому після видалення стержнів. Подібна низька частота усунення "anterior knee pain" після видалення стержнів відзначена і

багатьма зарубіжними фахівцями. Слід також відзначити, що 3 пацієнти зі зрощеними переломами після інтрамедулярного остеосинтезу великогомілкової кістки після видалення стержнів відзначили виникнення "переднього болю колінного суглоба".

Проведений порівняльний аналіз показав, що група пацієнтів, яким видалення імплантів з великогомілкової кістки проводилося за відносними показаннями, характеризувалася вищим відсотком інтраопераційних труднощів, і навіть післяопераційних ускладнень, ніж група пацієнтів, які мали абсолютні показання. Цим і зумовлено те, що у кожного п'ятого пацієнта, прооперованого за відносними показаннями, тривалість операції видалення імпланту перевищила 60 хвилин, а у 4 – 120 хвилин.

Згідно з аналізом результатів анкетування до та через 6 місяців після видалення імплантів з великогомілкової кістки, у підгрупі пацієнтів, оперованих за абсолютними показаннями, більш ніж у 3 рази знизилася кількість пацієнтів, які оцінили свій стан до видалення металофіксатора як «незадовільний». У той же час у підгрупі пацієнтів, видалення імплантів у яких проводилось за відносними показаннями, позитивної динаміки після повторного втручання не спостерігалось

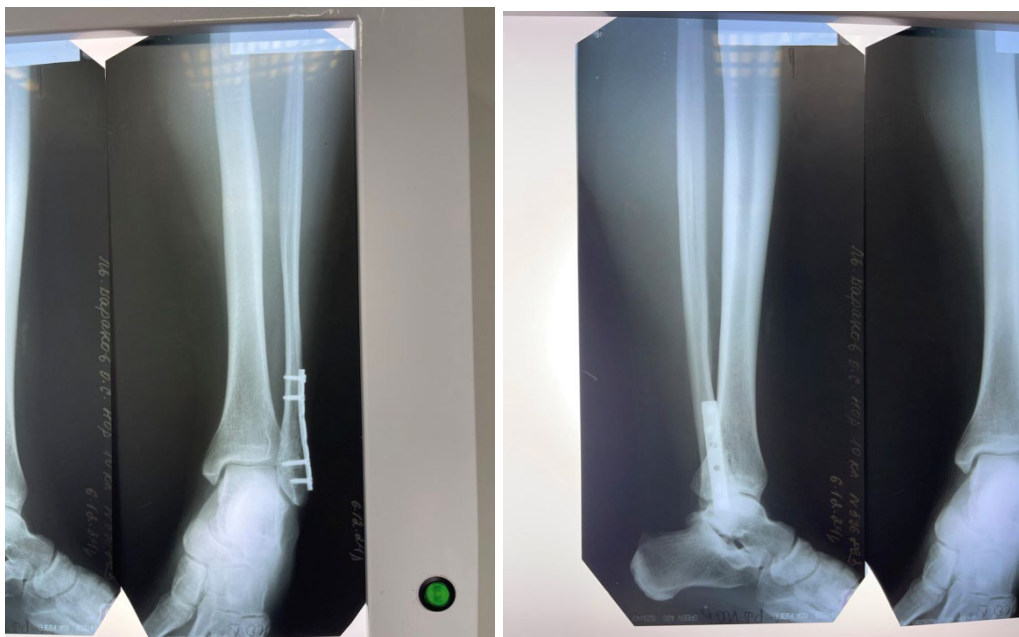2.2.4.2 Результати видалення імплантів з ділянки гомілковоступневого суглоба

Вік пацієнтів цієї групи (21 особи) коливався від 19 до 72 років та в середньому становив $42,4 \pm 10,6$ років.

У даному розділі нами розглядалось видалення металофіксаторів, встановлених при остеосинтезі переломів зовнішньої та/або внутрішньої кісточок, заднього краю великогомілкової кістки (трикутник Фолькмана), а

також імплантів, встановлених з метою фіксації дистального міжгомількового синдесмозу.

У 6 пацієнтів видалялися пластини з області зовнішньої кісточки (рис. 2.31 та 2.32), у 12 - пластини з області зовнішньої кісточки, а також гвинти та/або спиці з внутрішньої кісточки і/або заднього краю великогомілкової кістки. В 2 спостереженнях видалені гвинти та/або спиці з внутрішньої кісточки; у 1 пацієнта позиційні гвинти видалені з ділянки дистального міжгомількового синдесмозу.



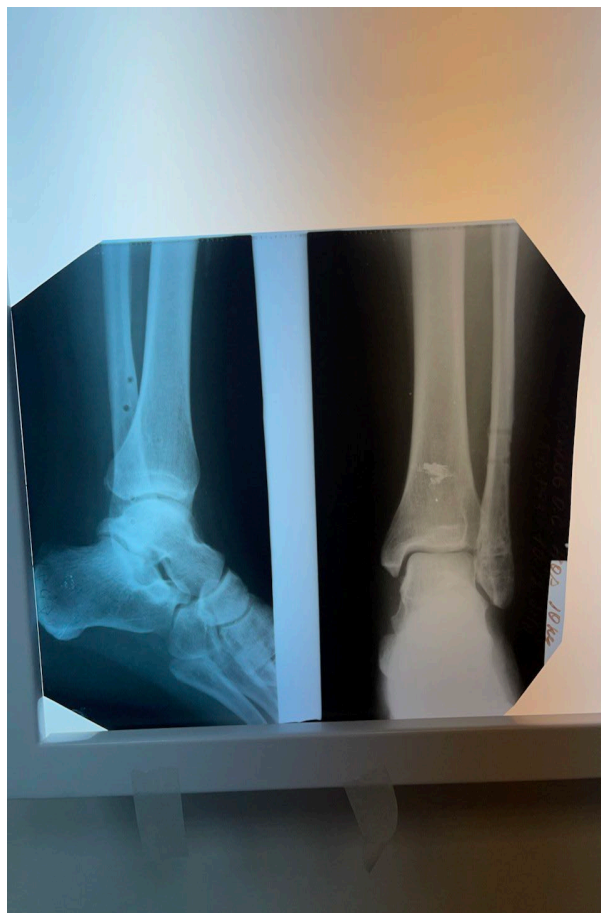а

б

Рис. 2.31. Рентгенограми хворої Л з консолідованим переломом зовнішньої кісточки правої гомілки (12 місяців після операції). Стану після відкритої репозиції, остеометалосинтезу пластиною з гвинтами, пряма проекція – а, бокова проекція – б.

Згідно з результатами анкетування перед видаленням металофіксаторів 4 із 21 (19,0 %) пацієнтів оцінили свій стан як "незадовільний", 9 (42,9%) - як "задовільне", 8 (38,1%) - як «добре». Слід зазначити, що 15 пацієнтів з 18 із встановленими ними в процесі остеосинтезу зовнішньої щиколотки

пластинами відзначали можливість "прощупування" пластини, гвинтів, дискомфорт при носінні взуття. Об'єктивною причиною даних скарг було розташування пластин по латеральній поверхні зовнішньої кісточки. Інші 3 з 18 осіб подібних скарг не висували, що пов'язано з розташуванням пластини по задній поверхні зовнішньої кісточки (протиковзна пластина). Розташування пластини по задній поверхні маломілкової кістки при її дорзальному переломі є кращим з позиції біомеханіки .



а

б

Рис. 2.32. Рентгенограми хворої Л. після видалення металевих конструкцій (14 міс після операції), бокова проекція – а, пряма проекція – б.

При огляді та об'єктивному обстеженні встановлено, що у 8 пацієнтів функція гомілковостопного суглоба здійснювалася в повному обсязі. Помірні

функціональні порушення, поява набрякості при значних фізичних навантаженнях (за словами пацієнтів) відзначені у 7 осіб, виражені обмеження рухів у гомілковостопному суглобі, набряки, болі при повсякденних фізичних навантаженнях – у 6, 4 з яких були змушені вдаватися до додаткової опори при ходьбі.

Показаннями до видалення спиць у 2 хворих стало незрошення перелому внутрішньої кісточки, тобто видалення було необхідним етапом перед реостеосинтезом. У 1 хворого 53 років, зі стажем куріння близько 40 років на тлі виражених трофічних розладів в області м'яких тканин гомілковостопного суглоба видалена пластина, що мігрувала, із зовнішньої кісточки (в умовах консолідуючого перелому).

Пластина видалена у 1 пацієнтки 56 років у зв'язку з розвитком у післяопераційному періоді вираженого артрозу гомілковостопного суглоба. Після видалення імплантів даної хворої успішно виконано артродез стержнем «expert hindfoot arthrodesis nail».

У 1 пацієнта проведено планове видалення позиційних гвинтів через 8 тижнів після фіксації дистального міжгомілкового синдесмозу, що є загальноприйнятою тактикою перед переходом до повного навантаження на кінцівку.

Двом пацієнтам у зв'язку з професійною діяльністю та заняття спортом (військовослужбовці, МНС, спортсмени); З 10 людей, що залишилися, у 5 фіксатори з області гомілковостопного суглоба видалені виключно у зв'язку з наполегливою вимогою без скарг і функціональних порушень, у 2 пацієнтів єдиною скаргою був дискомфорт при носінні вузького взуття, обумовлені підшкірним розташуванням пластини (в анамнезі). Троє пацієнтів у тій чи іншій мірі відзначали непостійні болі, набряклість, обмеження рухів у гомілковостопному суглобі, пов'язуючи їх у тому числі і з наявністю імпланту, і, відповідно, були налаштовані на його видаленні.

При аналізі перебігу операції встановлено, що середня тривалість видалення металофіксаторів з області гомілковостопного суглоба склала 35+-11 хв., тільки 3 (14,3%) пацієнтів перевищивши 1 год. Розподіл пацієнтів за тривалістю операції подано у табл.2.5.

Таблиця 2.5

Тривалість операції видалення імплантів з області
гомілковостопного суглоба

| Тривалість операції | Кількість пацієнтів (%) |
|---------------------|-------------------------|
| До 60 хвилин | 18 (85,7%) |
| 60-120 хвилин | 2 (9,6%) |
| Понад 120 хвилин | 1 (4,7%) |

Дані, представлені вище, вказують на те, що видалення металофіксаторів з області гомілковостопного суглоба пов'язане з невеликими і нечасто технічними труднощами.

Тривалість операції більше 2 годин відзначена у 1 пацієнта, у якого труднощі були пов'язані з тим, що металофіксатори для остеосинтезу заднього краю великогомілкової кістки були встановлені з заднього доступу до великогомілкової кістки. Слід зазначити, що даний пацієнт скарги не висував, згідно з анкетуванням оцінив свій стан як «добрий», за об'єктивними даними відзначено повне відновлення функції гомілковостопного суглоба.

Даний (задній) доступ є травматичним і пов'язаний з високим ризиком пошкодження судинно-нервового пучка, а проведення операції через мінідоступ (чого прагне хірург) супроводжується значним подовженням часу

оперативного втручання і, як правило, потребує інтраопераційної рентгенографії.

У 2 спостереженнях технічні проблеми мали місце при видаленні частини зламаного позиційного гвинта. На нашу думку, перелом гвинтів мав місце внаслідок того, що перехід до повного навантаження на кінцівку відбувся до його видалення.

В інших пацієнтів (при тривалості операції більше 60 хвилин) технічні складності були пов'язані з зірваними шліцами гвинтів блокованих пластин. Слід також відзначити, що видалення із зовнішньої кісточки пластин, що розташовувалися по задній поверхні, у 2-х спостереженнях супроводжувалося більшими технічними проблемами, ніж при локалізації по латеральній поверхні (тривалість операцій в середньому відповідно склала 55 ± 15 хв проти 40 ± 10 хв.).

У ранньому післяопераційному періоді (протягом 2 тижнів після видалення металофіксаторів) у 3 пацієнтів віком 60-72 років відмічено поверхневе запалення м'яких тканин в області зовнішньої кісточки. У даних хворих соматичний анамнез був обтяжений ІХС, гіпертонічною хворобою, варикозною хворобою, у 2 - цукровим діабетом 2 типу. На момент виписки (10-15 добу) запальний процес купувався.

Аналіз результатів анкетування через 6 місяців після видалення імплантів показав, що як "незадовільний" свій стан розцінили 3 осіб (14,3%), як "задовільний" - 7 (33,3%), як "добре" - 11 (52,4%) осіб. Відображає позитивну динаміку суб'єктивної оцінки до і після (через 6 міс.) видалення металоконструкцій з області гомілковостопного суглоба, тобто більшість пацієнтів оцінили свій стан після видалення імпланту краще, ніж до видалення.

У подальшому нами проведено аналіз віддалених результатів з врахуванням показань до видалення імплантів з області гомілковостопного суглоба, у зв'язку з чим пацієнти були розділені на 2 підгрупи.

Першу підгрупу склали 8 пацієнтів, видалення металофіксаторів, у яких було необхідно. Це були хворі з незрощеним переломом, міграцією імпланта, артрозом гомілковостопного суглоба, з наявністю позиційних гвинтів для фіксації міжгомілкового синдесмозу, а також пацієнти, у яких імпланти видалені у зв'язку з професійними потребами та заняття спортом. Показання до видалення металофіксаторів у цих пацієнтів віднесено до розряду "абсолютних".

Більшість пацієнтів (5 з 8), показання до видалення імплантів у яких ми визнали абсолютними, відзначали поліпшення стану (згідно з результатами анкетування через 6 міс.)

Другу підгрупу склали 13 пацієнтів, у яких видалення імплантів з області гомілково-ступневого суглоба було необов'язковим. Операції виконувались або у зв'язку з наполегливим бажанням або з дискомфортом, непостійними болями, набряклістю. При цьому більше половини пацієнтів пов'язували наявні симптоми з наявністю "стороннього тіла" і розраховували на поліпшення після видалення металофіксатора. Показання у цій категорії пацієнтів ми віднесли до розряду відносних. Після видалення пластин з області зовнішньої кісточки відзначено усунення дискомфорту при носінні вузького взуття і звичайно, можливості пальпації імпланту.

При наявності абсолютних показань до видалення імплантів у всіх хворих відмічено поліпшення самопочуття через 6 місяців, тоді як у інших пацієнтів (відносні показання) виявлено лише тенденцію поліпшення (відмінності статистично не достовірні).

Таким чином, проведений аналіз показав, що видалення металофіксаторів з області гомілковостопного суглоба характеризувалося мінімальним відсотком інтраопераційних складнощів та ускладнень у ранньому післяопераційному періоді як при абсолютних, так і при відносних показаннях до повторної операції. При аналізі віддалених результатів чітко простежується позитивна динаміка стану пацієнтів: 100 % оперованих за абсолютними показаннями, 64% - за відносними. Слід, таким чином, відзначити, що ця підгрупа (видалення імплантів з області гомілковостопного суглоба) характеризувалася вираженим поліпшенням стану пацієнтів як при абсолютних, так і при відносних показаннях до видалення, на відміну від інших анатомічних сегментів.

Таким чином у процесі дослідження застосовано новий методологічний підхід: вивчення результатів видалення імплантів проводився диференційовано, залежно від анатомічного сегмента. Робота мала комплексний характер. Так, були проаналізовані основні показання, а також скарги пацієнтів, виходячи з яких, проводилися видалення фіксаторів. Проаналізовано спектр технічних складнощів, що виникають під час оперативних втручань. У найближчому та віддаленому післяопераційних періодах вивчено частоту та характер ускладнень, оцінка яких ґрунтувалася як на об'єктивних даних (огляд, інструментальне обстеження), так і на суб'єктивних. Інтерпретація суб'єктивної оцінки пацієнтом свого стану до та після видалення металофіксатора проводилася відповідно до розробленої нами анкети, яка враховує такі критерії як наявність болю, обмеження рухів у суміжних суглобах, стан м'яких тканин, задоволеність косметичним результатом, психологічний комфорт.

До **абсолютних** показань, на нашу думку, повинні бути віднесені наступні:

1. Нестабільність, міграція металофіксатора на фоні незрощеного (або рідше – зрощеного) перелому.
2. Необхідність проведення хірургічного втручання на тому ж сегменті (іпсилатеральні переломи, періімплантні переломи, артроз суміжного суглобу, ендопротезування)
3. Особливості технології остеосинтезу, тобто видалення металоконструкції або її частини (позиційний гвинт, встановлений при хірургічному лікуванні пошкодженого міжгомількового синдесмозу, динамізація імпланту при інтрамедулярному остеосинтезі.)
4. Патологічне (в тому числі, внутрішньосуглобове) розташування імпланту.
5. Професійна або спортивна діяльність, пов'язана з високим ризиком отримання “високоенергетичної” травми.

Вищезазначені абсолютні покази до видалення металофіксаторів були відмічені в частини обстежуваних нами хворих.

В той же час не можна не приймати до уваги ряд факторів, при яких необхідність видалення імплантів також не викликає сумнівів.

Зокрема, до абсолютних показів відносять глибоке інфікування в випадках нестабільно виконаної внутрішньої фіксації. В справжньому дослідженні ми зіткнулись зі схожими ускладненнями остеосинтезу, так як лікування таких пацієнтів здійснюється в спеціалізованих відділеннях (гнійна хірургія). В умовах стабільного остеосинтезу та при умові бережного відношення хірурга до м'яких тканин та кістки, як правило, вдається зберегти конструкцію і досягти консолідації перелому без переходу на інший спосіб фіксації уламків. В випадках нестабільності виникає протилежна ситуація – внутрішній фіксатор починає вести себе як стороннє тіло в гнійній рані і підлягає обов'язковому видаленню в ході вторинної хірургічної обробки.

Однозначним є також відношення спеціалістів до необхідності видалення позиційного гвинта, а також при penetрації гвинтом суглобового хряща в ході імпактизації зони перелому в процесі його консолидації, що частіше за все має місце при хірургічному лікуванні переломів проксимального відділу плеча та стегна.

Всі інші показання до видалення металофіксаторів, встановлених з метою остеосинтезу, крім вищевказаних, розцінювались як відносні. До даної категорії нами віднесені показання, коли видалення виконано на прохання пацієнта в зв'язку з фізичним і\або психологічним дискомфортом. При цьому, необхідно враховувати, що не завжди данні скарги пацієнта пов'язані з наявністю металофіксатора.

В подальшому аналіз стану хворих до операції, частота і характер інтра- та післяопераційних ускладнень, а також результатів видалення імплантів проводився нами з урахуванням показань (абсолютні/відносні).

Проведений аналіз показав, що суб'єктивна оцінка стану пацієнта кардинальним чином відрізнялась в залежності від показань до видалення металофіксатора (табл. 2.6).

Значущі (статистично достовірні, $p < 0,05$) відмінності виявлені нами при аналізі суб'єктивної оцінки пацієнтами свого стану перед операцією видалення металофіксатора, встановленого з метою остеосинтезу перелому.

Окремо, також з урахуванням показань, нами аналізувалися технічні складнощі, які мали місце під час операції видалення металофіксаторів. Реєструвалися характер та частота виникнення технічних інтраопераційних складнощів, для кожного анатомічного сегменту було розраховано середній час оперативного втручання по видаленню фіксатора.

Таблиця 2.6

Результати анкетування пацієнтів до видалення імпланту в залежності від
показань

| Оцінка стану згідно даним анкетування | Добре | Задовільно | Незадовільно |
|---------------------------------------|-------|------------|--------------|
| Відносні показання(n=100) | 41,1% | 38,8% | 20,1% |
| Без скарг(n=40) | 18,6% | 31,0% | 50,4% |
| Абсолютні показання(n=60) | 53,4% | 43,2% | 3,4% |

Проведений аналіз показав, що, незалежно від анатомічного сегменту, час операції при наявності відносних показань перевищувала такий при наявності абсолютних. Зокрема встановлено, що частина пацієнтів, в яких операція видалення імпланту склала більше 1 години, була більше в групі пацієнтів, оперованих по відносним показанням.

Ретельне вивчення протоколів операцій, а також особиста участь в більшості з них дозволили виділити ряд основних технічних складнощів.

Наша думка узгоджується з думкою низки зарубіжних фахівців про те, що інтраопераційно найчастіше доводиться стикатися з труднощами у видаленні гвинтів, що блокуються (зривання шліців, ефект «холодного зварювання»). Виявлені під час операції особливості у 10 пацієнтів вимагали застосування набору "screw extraction set". Значна частка проблем, що спостерігаються при видаленні металофіксаторів, обумовлена недоліком (а часом - відсутністю!) інформації про тип і розмір, тобто технічні характеристики, встановлених імплантів.

Зокрема, у 4 пацієнтів інтраопераційні труднощі виникли внаслідок відсутності кінцевого ковпачка, у 14 - внаслідок невідповідності типу та розміру наявних викруток встановленим гвинтам, що зажадало використання набору інструментарію, застосування якого не передбачалося під час передопераційного планування.

У ряді спостережень видалення імпланту суттєво утруднило аномальна топографія променевого нерва у зв'язку з його транспозицією в процесі остеосинтезу. Виділення променевого нерва, нерідко дистопованого, у тканинах з вираженими рубцевими змінами - трудомістке і загрожує ускладненнями втручання. Очевидно, що точне уявлення про анатомічні особливості операції остеосинтезу (особливо при виділення нервів, судин) не тільки полегшує проведення повторної операції, а й знижує ризик післяопераційних ускладнень.

Слід зазначити, що з обстежених нами пацієнтів більш ніж у третини (37%) медичні документи не мали достатньої інформації про перебіг операції та технологічні особливості встановленого металофіксатора. Відповідно, це значно ускладнювало передопераційне планування, а в ряді випадків - і саму операцію видалення імпланту. З метою зниження частоти та тяжкості інтраопераційних проблем при видаленні металофіксаторів, встановлених у процесі остеосинтезу, нами рекомендовано вказувати тип металофіксатора, метал з якого виготовлено, кількість застосованих гвинтів в протоколі операції медичної карти стаціонарного хворого.

Для адекватної підготовки можливої операції видалення встановлюваного імпланту, хірург, який здійснює хірургічне лікування перелому, на нашу думку, має найбільш повним чином інформувати колегу, який має видалити металоконструкцію, про всі особливості операції остеосинтезу. Цікаво також думка хірурга, який проводив остеосинтез, про доцільність та терміни можливого видалення імпланту. Ця інформація

покладена нами в основу рекомендацій, що документує операцію остеосинтезу в медичній карті стаціонарного хворого.

Розроблені рекомендації які з нашого погляду, допоможуть оперуючому хірургу ретельніше провести передопераційне планування.

1. Найменування ЛПЗ;
2. Сегмент(и), на якому проведено внутрішню фіксацію;
3. ПІБ пацієнта;
4. Перелом (відповідно до класифікації АО);
5. Особливості перелому (відкритий, закритий, ступінь ушкодження м'яких тканин);
6. Назва операції;
7. Дата операції;
8. Тип, назва металоконструкції;
9. Виробник металоконструкції;
10. Матеріал, з якого виготовлений імплант;
11. Особливості імпланту (для стержнів – діаметр стержня, наявність кінцевого ковпачка, діаметр блокуючих гвинтів та тип шліца; для пластин і гвинтів - діаметр використаних гвинтів, тип шліца(ів); для пластин - кількість гвинтів, що знаходяться в отворах пластини та поза нею, а також - кількість блокованих гвинтів);
12. Особливості операції остеосинтезу – технічні (можливе) наявність зірваних шліців гвинтів, внутрішньої різьби для екстрактора та ін., анатомічні - особливості взаємовідносини конструкції з різними анатомічними утвореннями (наприклад, з променевим нервом на плечі);

13. Рекомендації щодо видалення конструкції (видалення необхідно лише за абсолютними показами, видалення за відносними показами; повне, часткове; можливі протипоказання до видалення у даного пацієнта);
14. Бажаний термін видалення конструкції при необхідності (від... та до... місяців з моменту операції);
15. Інструментарій, необхідний видалення імпланту (викрутки - діаметр та форма шліца, екстрактори та ін.);
16. Спеціальні рекомендації хірурга, що оперував;
17. ПШБ, підпис оперуючого хірурга.

2.3 Аналіз результатів лікування та задоволеність пацієнтів після вилучення фіксаторів

Хворі поділені на три групи відповідно до показів до лікування:

- група 1:** хворі із фіксаторами у яких абсолютні покази для видалення фіксатора (турбує та лікар рекомендує);
- група 2:** хворі із фіксаторами з відносними показаннями для видалення фіксатора (бажання хворого);
- група 3:** хворі із фіксаторами у яких скарг немає, але є необхідність видалення фіксатора через термін вилучення (рекомендації АО або лікаря при плановому огляді)

Отримані результати оцінювали за такими параметрами:

1. Інтенсивність больового синдрому за візуальною аналоговою шкалою (ВАШ) болу.
2. Задоволеність пацієнтів результатами операції із вилучення імплантів.
3. Тривалість оперативного втручання.
4. Технічні труднощі при видаленні імплантату

У хворих оцінювали інтенсивність больового синдрому за шкалою ВАШ до видалення фіксатора, через 3 міс та 6 міс після видалення фіксатора (табл.2.7)

Таблиця 2.7

Інтенсивність больового синдрому за шкалою ВАШ в динаміці у груп порівняння

| Значення ВАШ | Групи порівняння | | |
|------------------------|------------------|-----------|-----------|
| | група 1 | група 2 | група 3 |
| До видалення фіксатора | 3,82±0,76 | 0 | 0,30±0,46 |
| Через 3 міс | 1,62±0,46 | 2,40±0,84 | 2,60±1,19 |
| Через 6 міс | 0,37±0,49 | 2,00±1,01 | 2,43±1,13 |
| Всього: | 60 | 100 | 40 |

Проведений статистичний аналіз довів що у 20% хворих, де видалення виконували у хворих без скарг та за відносними показаннями, больовий синдром посилювався в порівнянні з групою хворих, яким операцію виконували за абсолютними показаннями, а середнє значення больового синдрому за візуально-аналоговою шкалою у хворих склало 2,43±1,13; 2,00±1,01 та 0,37±0,49 балів відповідно ($p < 0,05$).

Статистичну оцінку розбіжностей інтенсивності больового синдрому за шкалою ВАШ у групах спостереження проводили за допомогою критерію Крускала-Уолліса з подальшим апостеріорним (пост-хок) аналізом з використанням тесту Дана при його значущості:

Інтенсивність больового синдрому за шкалою ВАШ до видалення фіксатора

Обчислюємо суми рангів кожної групи та для кожної групи визначаємо середній ранг. Середній ранг для об'єднаної групи дорівнює 100,5 при загальній кількості спостережень 200 (табл. 2.8)

Таблиця 2.8

Обчислення суми рангів груп порівняння за шкалою ВАШ до видалення фіксатора

| | Групи порівняння | | |
|---------------------|------------------|---------|---------|
| | група 1 | група 2 | група 3 |
| сума рангів групи | 10230 | 6450 | 3420 |
| кількість в групі | 60 | 100 | 40 |
| середній ранг групи | 170,50 | 64,50 | 85,50 |

Обчислюємо значення D – аналог між групової варіації

$$D = \sum_1^m n_m (\overline{R}_m - \overline{R})^2 = 432600,00$$

За вищенаведеною формулою (3) з урахуванням кількості співпадаючих рангів формула (4) обчислюємо H значення критерію Крускала-Уолліса, $H=175,92$

По таблиці критичних значень критерію χ^2 для числа ступеня вільності $n'=2$ знаходимо 0,1 % критичне значення χ^2 . Воно дорівнює 13,816, менше отриманого нами. Таким чином, відмінності груп статистично значимі $p<0,001$.

За допомогою проведеного аналізу ми виявили відмінність декількох груп. Для з'ясування в чому полягає відмінність (результати лікування в яких групах відрізняються) скористуємося критерієм Данна.

Обчислюємо значення критерію Данна (формула 5):

група 1 та група 3:

$$Q = \frac{\overline{R}_A - \overline{R}_B}{\sqrt{\frac{N(N+1)}{12} \left(\frac{1}{n_A} + \frac{1}{n_B} \right)}} = \frac{170,50 - 85,50}{\sqrt{\frac{200 * 201}{12} \left(\frac{1}{60} + \frac{1}{40} \right)}} = 7,23$$

По таблиці критичних значень Q знаходимо 1 % критичне значення для $k=3$. Воно дорівнює 2,936, менше отриманого нами. Таким чином, відмінності груп статистично значущі ($p < 0,01$).

Далі проводимо аналогічні розрахунки.

Наступна пара: група 1 та група 2:

$$Q = 11,27$$

По таблиці критичних значень Q знаходимо 1 % критичне значення для $k=3$. Воно дорівнює 2,936, менше отриманого нами. Таким чином, відмінності груп статистично значущі ($p < 0,01$).

Наступна пара група 2 та група 3:

$$Q = 1,95$$

По таблиці критичних значень Q знаходимо 5 % критичне значення для $k=3$. Воно дорівнює 2,394, більше отриманого нами. Таким чином, відмінності в групах не можна визнати вірогідними ($p > 0,05$).

На основі проведеного аналізу можна зробити висновок, що інтенсивність больового синдрому за шкалою ВАШ до видалення фіксатора у групі 1 у порівнянні з групами 2 та 3 є суттєвою ($p < 0,01$). Різниця у інтенсивності больового синдрому за шкалою ВАШ до видалення фіксатора між групами 2 та 3 статистично не підтвердилась ($p > 0,05$).

Статистичний аналіз підтвердив абсолютні покази до видалення металокострукцій у 1 групі спостереження. Дані статистично достовірні ($p < 0,01$)

Інтенсивність больового синдрому за шкалою ВАШ через 3 місяці після видалення фіксатора

Обчислюємо суми рангів кожної групи та для кожної групи визначаємо середній ранг. Середній ранг для об'єдненої групи дорівнює 100,5 при загальній кількості спостережень 200 (табл. 2.9)

Таблиця 2.9

Обчислення суми рангів груп порівняння за шкалою ВАШ через 3 місяця після видалення фіксатора

| | Групи порівняння | | |
|---------------------|------------------|---------|---------|
| | група 1 | група 2 | група 3 |
| сума рангів групи | 3667 | 11443,5 | 4989,5 |
| кількість в групі | 60 | 100 | 40 |
| середній ранг групи | 61,12 | 114,44 | 124,74 |

Обчислюємо значення D – аналог між групової варіації

$$D = \sum_1^m n_m (\overline{R}_m - \overline{R})^2 = 135979,50$$

За вищенаведеною формулою (3) з урахуванням кількості співпадаючих рангів формула (4) обчислюємо H значення критерію Крускала-Уолліса, $H=45,95$

По таблиці критичних значень критерію χ^2 для числа ступеня вільності $n'=2$ знаходимо 0,1 % критичне значення χ^2 . Воно дорівнює 13,816, менше отриманого нами. Таким чином, відмінності груп статистично значимі $p<0,001$.

За допомогою проведеного аналізу ми виявили відмінність декількох груп. Для з'ясування в чому полягає відмінність (результати лікування в яких групах відрізняються) скористуємося критерієм Данна.

Обчислюємо значення критерію Данна (формула 5):

група 1 та група 3:

$$Q = \frac{\overline{R}_A - \overline{R}_B}{\sqrt{\frac{N(N+1)}{12} \left(\frac{1}{n_A} + \frac{1}{n_B}\right)}} = \frac{124,74 - 61,12}{\sqrt{\frac{200 * 201}{12} \left(\frac{1}{60} + \frac{1}{40}\right)}} = 5,41$$

По таблиці критичних значень Q знаходимо 1 % критичне значення для $k=3$. Воно дорівнює 2,936, менше отриманого нами. Таким чином, відмінності груп статистично значущі ($p<0,01$).

Далі проводимо аналогічні розрахунки.

Наступна пара: група 1 та група 2:

$$Q = 5,67$$

По таблиці критичних значень Q знаходимо 1 % критичне значення для $k=3$. Воно дорівнює 2,936, менше отриманого нами. Таким чином, відмінності груп статистично значущі ($p<0,01$).

Наступна пара група 2 та група 3:

$$Q = 0,96$$

По таблиці критичних значень Q знаходимо 5 % критичне значення для $k=3$. Воно дорівнює 2,394, більше отриманого нами. Таким чином, відмінності в групах не можна визнати вірогідними ($p>0,05$).

На основі проведеного аналізу можна зробити висновок, що інтенсивність больового синдрому за шкалою ВАШ через 3 місяці після видалення фіксатора у групі 1 у порівнянні з групами 2 та 3 є суттєвою ($p<0,01$). Різниця у інтенсивності больового синдрому за шкалою ВАШ до видалення фіксатора між групами 2 та 3 статистично не підтвердилась ($p>0,05$).

Статистичний аналіз довів статистично достовірне переважання ($p<0,01$) больового синдрому у хворих 2 групи (відносні показання до оперативного втручання - бажання хворого) та 3 групи (відсутність у хворого скарг, вилучення за терміном фіксації) перед 1 групою дослідження (абсолютні покази до вилучення), що доводить відсутність показів оперативного втручання у цих групах хворих.

Інтенсивність больового синдрому за шкалою ВАШ через 6 місяців після видалення фіксатора

Обчислюємо суми рангів кожної групи та для кожної групи визначаємо середній ранг. Середній ранг для об'єднаної групи дорівнює 100,5 при загальній кількості спостережень 200 (табл.2.10)

Таблиця 2.10

Обчислення суми рангів груп порівняння за шкалою ВАШ через 6 місяців після видалення фіксатора

| | Групи порівняння | | |
|---------------------|------------------|---------|---------|
| | група 1 | група 2 | група 3 |
| сума рангів групи | 2594 | 11967,5 | 5538,5 |
| кількість в групі | 60 | 100 | 40 |
| середній ранг групи | 43,23 | 119,68 | 138,46 |

Обчислюємо значення D – аналог між групової варіації

$$D = \sum_1^m n_m (\bar{R}_m - \bar{R})^2 = 291182,39$$

За вищенаведеною формулою (3) з урахуванням кількості співпадаючих рангів формула (4) обчислюємо H значення критерію Крускала-Уолліса, $H=91,96$

По таблиці критичних значень критерію χ^2 для числа ступеня вільності $n'=2$ знаходимо 0,1 % критичне значення χ^2 . Воно дорівнює 13,816, менше отриманого нами. Таким чином, відмінності груп статистично значимі $p<0,001$.

За допомогою проведеного аналізу ми виявили відмінність декількох груп.

Для з'ясування в чому полягає відмінність (результати лікування в яких групах відрізняються) скористуємося критерієм Данна.

Обчислюємо значення критерію Данна (формула 5):

група 1 та група 3:

$$Q = \frac{\overline{R}_A - \overline{R}_B}{\sqrt{\frac{N(N+1)}{12} \left(\frac{1}{n_A} + \frac{1}{n_B}\right)}} = \frac{138,46 - 43,23}{\sqrt{\frac{200 * 201}{12} \left(\frac{1}{60} + \frac{1}{40}\right)}} = 8,10$$

По таблиці критичних значень Q знаходимо 1 % критичне значення для $k=3$. Воно дорівнює 2,936, менше отриманого нами. Таким чином, відмінності груп статистично значущі ($p < 0,01$).

Далі проводимо аналогічні розрахунки.

Наступна пара: група 1 та група 2:

$$Q = 8,13$$

По таблиці критичних значень Q знаходимо 1 % критичне значення для $k=3$. Воно дорівнює 2,936, менше отриманого нами. Таким чином, відмінності груп статистично значущі ($p < 0,01$).

Наступна пара група 2 та група 3:

$$Q = 1,74$$

По таблиці критичних значень Q знаходимо 5 % критичне значення для $k=3$. Воно дорівнює 2,394, більше отриманого нами. Таким чином, відмінності в групах не можна визнати вірогідними ($p > 0,05$).

На основі проведеного аналізу можна зробити висновок, що інтенсивність больового синдрому за шкалою ВАШ через 6 місяці після видалення фіксатора у групі 1 у порівнянні з групами 2 та 3 є суттєвою ($p < 0,01$). Різниця у інтенсивності больового синдрому за шкалою ВАШ до видалення фіксатора між групами 2 та 3 статистично не підтвердилась ($p > 0,05$).

Статистичний аналіз довів статистично достовірне переважання ($p < 0,01$) больового синдрому у хворих 2 групи (відносні показання до оперативного втручання - бажання хворого) та 3 групи (відсутність у хворого скарг, вилучення за терміном фіксації) перед 1 групою дослідження (абсолютні покази до вилучення), що доводить відсутність показів оперативного втручання у цих групах хворих.

Задоволеність пацієнтів результатами операції із вилучення імплантів

Відсоток пацієнтів які задоволені результатом лікування відрізнявся залежно від групи спостереження, а саме: у групі 1 були задоволені результатом лікування 90 % пацієнтів, у групі 2 – 72%, у групі 3 – 60 %.

Статистична оцінка розбіжності у групах спостереження відносно задоволеності пацієнтів результатом лікування проводилася із використанням кореляційного аналізу якісних ознак із застосуванням поліхоричного показника зв'язку:

Обчислюємо поліхоричний показник зв'язку.

Для цього складаємо кореляційну таблицю 2.11.

При наявності кореляційної таблиці обчислюємо за формулою 6 поліхоричний показник зв'язку, який дорівнює: $\rho = 0,04$

Оцінювання значущості знайденого значення ρ виконували за допомогою розподілу χ^2 для числа ступеня вільності $n'=2$

По формулі 8 обчислюємо χ^2 . В результаті обчислень отримуємо значення розподілу $\chi^2 = 12,48$.

Таблиця 2.11

Кореляційна таблиця задоволеності результатом видалення металофіксаторів

| Група спостереження | Результатом задоволені? | | n_j |
|-----------------------------|-------------------------|----------------------|--------|
| | так | ні | |
| група 1 | <u>54,00</u> 48,60 | <u>6,00</u> 0,6 | 60,00 |
| група 2 | <u>72,00</u> 51,84 | <u>28,00</u> 7,84 | 100,00 |
| група 3 | <u>24,00</u> 14,40 | <u>16,00</u> 6,40 | 40,00 |
| n_i | 150,00 | 50,00 | 200,00 |
| $\sum (n_{ij}^2/n_j)$ | 114,84 | 14,84 | |
| $\sum (n_{ij}^2/n_j) : n_i$ | 0,77 | 0,30 | 1,07 |

Відповідно до таблиці критичних значень критерію χ^2 величині $\chi^2 = 12,42$ при числі ступенів вільності $n'=2$ відповідає імовірність $p < 0,01$, що

свідчить про вірогідність зв'язку між задоволеністю результатом лікування та групою спостереження.

Статистичний кореляційний аналіз довів, що найбільший статистично достовірний показник задоволеності від оперативного лікування визначено у хворих 1 групи дослідження (пацієнти з абсолютними показами до оперативного лікування – 90 % обстежених хворих), та прогресивно падає у пацієнтів 2 та 3 груп дослідження (відносні показання до оперативного втручання - бажання хворого – 72 %, відсутність у хворого скарг, вилучення за терміном фіксації – 60 %). Це доводить відсутність показів оперативного втручання у цих групах хворих

Тривалість оперативного втручання

Середній час від первинної операції до видалення фіксатора та тривалість оперативного втручання з видалення фіксатора у груп спостереження представлено в табл. 2.12.

Таблиця 2.12

Середній час від первинної операції до видалення фіксатора та тривалість оперативного втручання з видалення фіксатора у груп спостереження

| Групи порівняння | Середній час до видалення фіксатора, роки ($\bar{X} \pm m_x$) | Середня тривалість оперативного втручання, хвилини ($\bar{X} \pm m_x$) | Всього |
|------------------|--|---|--------|
| група 1 | 2,74±1,41 (від 0,5 до 8 років) | 52,45±5,42 (від 40 до 65 хв) | 60 |
| група 2 | 2,27±1,2 | 51,08±5,77 | 100 |

| | | | |
|---------|----------------------|-------------------|----|
| | (від 0,6 до 6 років) | (від 40 до 66 хв) | |
| група 3 | 3,70±1,49 | 56,58±6,71 | 40 |
| | (від 2 до 7 років) | (від 45 до 72 хв) | |

Обробку даних відносно тривалості оперативного втручання з видалення фіксатора проводимо за допомогою критерію Крускала-Уолліса з подальшим апостеріорним (пост-хок) аналізом з використанням тесту Дана при його значущості:

Обчислювали суми рангів кожної групи та для кожної групи визначаємо середній ранг. Середній ранг для об'єдненої групи дорівнює 100,5 при загальній кількості спостережень 200 (табл.2.13)

Таблиця 2.13

Обчислення суми рангів груп порівняння відносно тривалості оперативного втручання

| | Групи порівняння | | |
|---------------------|------------------|---------|---------|
| | група 1 | група 2 | група 3 |
| сума рангів групи | 6148,5 | 8580,5 | 5371 |
| кількість в групі | 60 | 100 | 40 |
| середній ранг групи | 102,48 | 85,81 | 134,28 |

Обчислюємо значення D – аналог між групової варіації

$$D = \sum_1^m n_m (\bar{R}_m - \bar{R})^2 = 67458,37$$

За вищенаведеною формулою (3) з урахуванням кількості співпадаючих рангів формула (4) обчислюємо H значення критерію Крускала-Уолліса, $H= 20,21$

По таблиці критичних значень критерію χ^2 для числа ступеня вільності $n'=2$ знаходимо 0,1 % критичне значення χ^2 . Воно дорівнює 13,816, менше отриманого нами. Таким чином, відмінності груп статистично значимі $p<0,001$.

За допомогою проведеного аналізу ми виявили відмінність декількох груп.

Для з'ясування в чому полягає відмінність (результати лікування в яких групах відрізняються) скористуємося критерієм Данна.

Обчислюємо значення критерію Данна (формула 5):

група 1 та група 3:

$$Q = \frac{\bar{R}_A - \bar{R}_B}{\sqrt{\frac{N(N+1)}{12} \left(\frac{1}{n_A} + \frac{1}{n_B}\right)}} = \frac{134,28 - 102,48}{\sqrt{\frac{200 * 201}{12} \left(\frac{1}{60} + \frac{1}{40}\right)}} = 2,71$$

По таблиці критичних значень Q знаходимо 5 % критичне значення для $k=3$. Воно дорівнює 2,394, менше отриманого нами. Таким чином, відмінності груп статистично значущі ($p<0,05$).

Далі проводимо аналогічні розрахунки.

Наступна пара: група 1 та група 2:

$$Q = 1,77$$

По таблиці критичних значень Q знаходимо 5 % критичне значення для $k=3$. Воно дорівнює 2,394, більше отриманого нами. Таким чином, відмінності в групах не можна визнати вірогідними ($p>0,05$).

Наступна пара група 2 та група 3:

$$Q = 4,50$$

По таблиці критичних значень Q знаходимо 1 % критичне значення для $k=3$. Воно дорівнює 2,936, менше отриманого нами. Таким чином, відмінності груп статистично значущі ($p < 0,01$).

На основі проведеного аналізу можна зробити висновок, що різниця у тривалості оперативного втручання з видалення фіксатора у групі 3 у порівнянні з групами 1 та 2 є суттєвою ($p < 0,05$ та $p < 0,01$ відповідно). Різниця у тривалості оперативного втручання з видалення фіксатора між групами 1 та 2 статистично не підтвердилась ($p > 0,05$).

Статистичний аналіз довів статистично достовірне переважання ($p < 0,01$) часу тривалості оперативного втручання у хворих 3 групи (відсутність у хворого скарг, вилучення за терміном фіксації) перед 2 та 1 групами дослідження (відносні показання до оперативного втручання - бажання хворого та абсолютних показів до вилучення), що доводить відсутність показів до оперативного втручання у цієї групи хворих.

Таким чином проведений статистичний та кореляційний аналіз довів доцільність виконання вилучення металевих фіксаторів у хворих із абсолютними до цього втручання показами. Недоцільно виконувати оперативне втручання (з огляду на тривалість оперативного втручання, больовому синдрому та задоволеності після операції) у хворих із відсутністю скарг, вилученням фіксатора за терміном фіксації. У хворих яким фіксатор видаляють по їхньому бажанню, без абсолютних показів до цього спостерігається негативна динаміка в показниках больового синдрому та задоволеності після операції.

Технічні труднощі при видаленні імплантату

Загальна кількість технічних труднощів під час операції видалення металофіксаторів залежно від виду фіксатора та терміну з моменту первинної операції представлена в табл. 2.14.

Таблиця 2.14

| Кількість операцій з виникненням технічних труднощів та їх питома вага з моменту первинної операції та виду остеосинтезу | | | | | | |
|--|----------------------------------|-------|------------------|-------|---------------|--------|
| Вид фіксатора | Час з моменту первинної операції | | | | | |
| | менше 12 міс | | від 12 до 18 міс | | більше 18 міс | |
| | n | % | n | % | n | % |
| LCP-пластина | 2 | 5,26 | 6 | 25,00 | 9 | 50,00 |
| DCP-пластина | 2 | 20,00 | 3 | 7,32 | 7 | 19,44* |
| Інтрамедулярні стержні | - | - | 6 | 16,22 | 7 | 30,43* |

* дані статистично достовірно ($p < 0,01$) менші чим в групі з LCP-пластиною в термін більше 18 місяців після первинної операції.

Аналізуючи табл. 2.16 визначено статистично достовірне ($p < 0,01$) переважання технічних труднощів при вилученні LCP-пластин – 50 %, в порівнянні з вилученням DCP-пластин – 19,44 % та інтрамедулярних стержнів – 30,43 % у термін > 18 міс після остеосинтезу.

Таким чином визначено, що даний фіксатор не бажано видаляти без абсолютних для цього показів.

2.4 Розробка алгоритму до вилучення імплантату після металоостеосинтезу

Проведеними комплексними клінічними, патоморфологічними та статистичними, з використанням кореляційного аналізу дослідженнями визначено, що доцільно виконання операції видалення металевих фіксаторів у хворих із абсолютними до цього втручання показами (розділ 2.3). Недоцільно виконувати оперативне втручання (з огляду на тривалість оперативного втручання, больового синдрому та задоволеності після операції) у хворих із відсутністю скарг, видаленням фіксатора за терміном фіксації (розділ 2.3). У зв'язку з великою частотою технічних труднощів (50% від загальної кількості) недоцільно видаляти LCP пластину без абсолютних до цього показів. (розділ 2.3). Найоптимальнішим методом металоостеосинтезу діафізарних переломів довгих кісток, що створює оптимальні умови для перебудови кісткової тканини є компресійний БІОС або статичний БІОС з подальшою динамізацією. Все це стало підґрунтям до розробки алгоритму прийняття рішення по видаленню фіксатора, який представлений на рис. 3.1.

Критерії

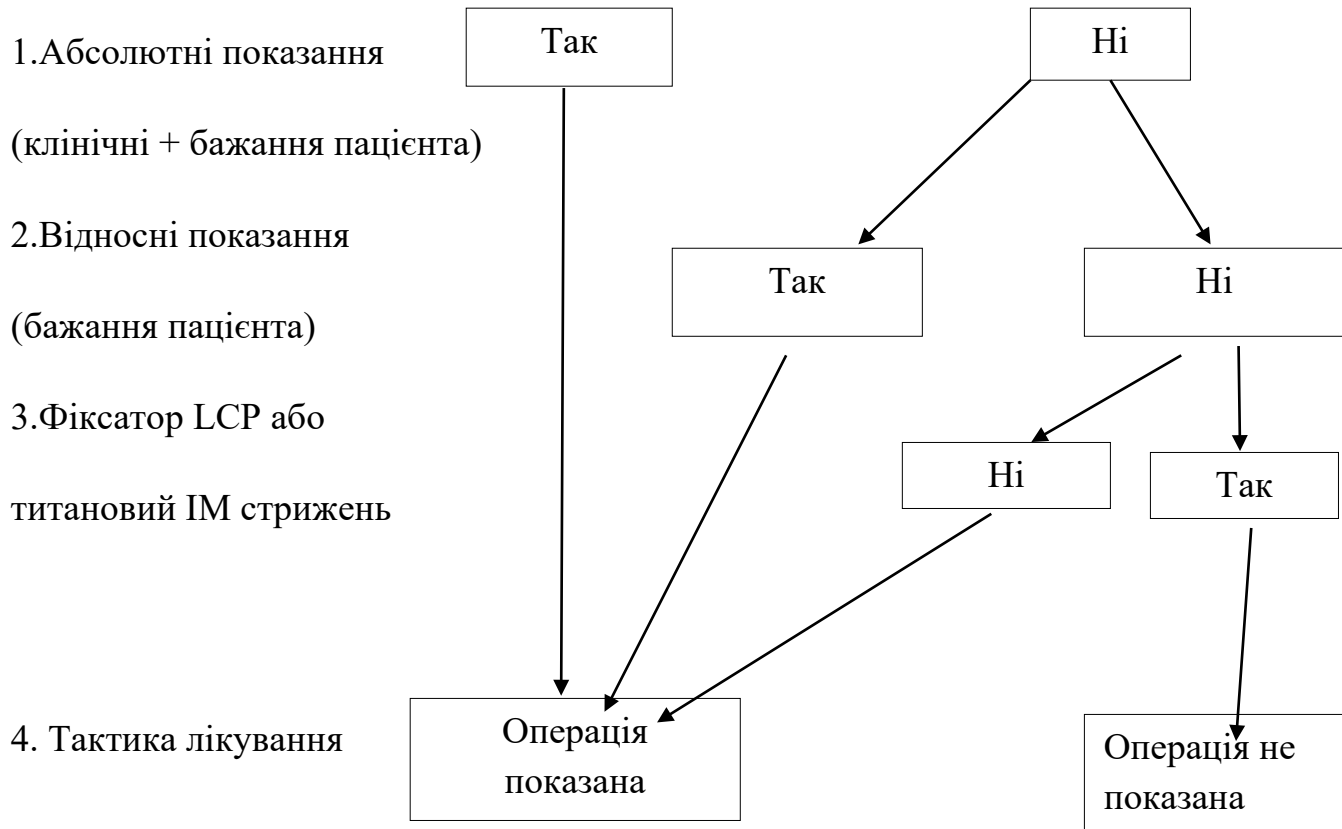


Рис. 3.1. Алгоритм прийняття рішення по видаленню металофіксатора

Для роботи з алгоритмом лікарю потрібно відповісти та ряд послідовних питань.

Чи є у пацієнта абсолютні покази для видалення імплантів?

Вони розроблені та представлені нами в розділі 2.2.

Якщо відповідь «так» пацієнту рекомендовано виконання операції з видалення металофіксаторів.

Якщо відповідь «ні» слідує наступне запитання:

Чи є у хворого відносні показання (бажання хворого) до вилучення фіксаторів?

Якщо відповідь «так» пацієнту рекомендовано виконання операції з видалення металофіксаторів.

Якщо відповідь «ні» слідує наступне запитання:

Чи застосовано у пацієнта з метою фіксації LCP пластина чи титановий стрижень?

Якщо відповідь «так» пацієнту не рекомендовано виконання операції з видалення металофіксаторів.

Якщо відповідь «ні» пацієнту рекомендовано виконання операції з видалення металофіксаторів.

АНАЛІЗ ТА УЗАГАЛЬНЕННЯ РЕЗУЛЬТАТІВ ДОСЛІДЖЕННЯ

Видалення ортопедичних імплантів залежить від кількох факторів, таких як тип імпланту, стан пацієнта, причина видалення та рекомендації лікаря. У деяких випадках, наприклад, при інфекції або неправильному зрощенні кістки, видалення імпланту може бути необхідним для поліпшення функціональності та здоров'я пацієнта. Однак, в інших випадках, коли імплант успішно інтегрується з кісткою і не викликає проблем, видалення може не бути необхідним. Видалення імплантів є однією з найпоширеніших операцій у хірургії кісток та суглобів, на яку припадає до 30 % усіх планових ортопедичних процедур. Це процедура може бути досить травматичною та супроводжуватися виникненням ускладнень, таких як рефрактури, виникнення гематом, пошкодження нервів та судин. Є прямі покази до видалення імплантів за наявності різноманітних ускладнень: інфекція, поява свищових ходів, нестабільність імплантів, біль, «конфлікт» конструкції з м'якими тканинами, дискомфорт при рухах у суміжних суглобах. Вилучати імпланти потрібно через 1-2 роки після їх встановлення та загоєння перелому. Потребує уточнення лікувальна тактика при видаленні інтрамедулярних стержнів у разі майбутнього ендопротезування або видалення імплантів для фіксації періімплантних переломів кісток. Показання до вилучення імплантів після остеосинтезу, як визначено в сучасній літературі, є незадовільними. На сьогоднішній день кількість результатів об'єктивної оцінки інтерфейсу «імплантат-кістка» у віддалені терміни функціонування імплантату у людини все ще недостатня. Дискутабельним є питання про доцільність видалення металофіксаторів у асимптомних (без скарг) пацієнтів. Показання до видалення імплантату повинні відрізнятися залежно від віку, загального стану пацієнта, наявності супутніх захворювань, а також від розташування імплантату. В цілому наявні інформаційні джерела не містять конкретних системних вказівок щодо рішення про видалення імплантату. Хоча процедури видалення імплантів

часто вважаються простими, навіть досвідчені хірурги часто мають технічні труднощі при видаленні металофіксаторів. Тому кінцеве рішення про видалення імплантату слід приймати лише після ретельного вивчення медичних, соціальних та економічних наслідків цієї операції. Видалення імплантатів може також ґрунтуватися на відносних показниках, залежить від досвіду фахівця або за бажанням пацієнта. Заняття спортом також можуть служити підставою для видалення.

Таким чином актуальним науково-практичним завданням є визначення показань до оперативного втручання з видалення імплантів, ускладнень після цієї операції, з метою їх подальшої профілактики та в кінцевому виході розробки диференційованого підходу до вилучення фіксаторів після проведеного металоостеосинтезу.

Робота виконана на клінічному матеріалі.

Нами проаналізовані результати лікування 200 хворих із закритими переломами довгих кісток кінцівок, які були проліковані в відділенні ортопедії і травматології Житомирської обласної клінічної лікарні ім. О.Ф. Гербачевського та ДУ «ІТО НАМН України» за період 2018-2024 рр.

Всі пацієнти поділені на три групи відповідно до методу лікування:

група 1: хворі із фіксаторами у яких абсолютні покази для видалення фіксатора (турбує та лікар рекомендує);

група 2: хворі із фіксаторами з відносними показаннями для видалення фіксатора (бажання хворого);

група 3: хворі із фіксаторами у яких скарг немає, але є необхідність видалення фіксатора через термін вилучення (рекомендації АО або лікаря при плановому огляді)

Визначено переважання осіб чоловічої статі 57%, середній вік обстежених хворих склав $41,67 \pm 9,24$ роки. Проведений статистичний аналіз отриманих даних визначив однорідність груп спостереження за гендерними та віковими ознаками

Визначено переважання використання DCP - пластинок – 39 %. Проведений статистичний аналіз отриманих даних визначив однорідність груп спостереження за використаними металевими фіксаторами

Оцінка функціональних результатів лікування проводилась за шкалою ВАШ та власно розробленої анкети. Анкета включає оцінку болю, функціонального стану прооперованого сегменту та кінцівки в цілому, психологічного комфорту та задоволеності косметичним результатом. Подібне анкетування проводилося як до, так і через 6 місяців після видалення конструкції. Результати анкетування (залежно від бальної оцінки) демонстрували оцінку пацієнтом свого стану та інтерпретувалися таким чином: 0-2 бали – добре; 3-5 балів – задовільно; 6 і більше балів – незадовільно.

Рентгенографію проводили всім хворим стаціонарним рентгенодіагностичним апаратом, а в умовах операційної – пересувним рентген-апаратом «ЕОП». Знімалися уражені сегменти кінцівок переважно в прямій та боковій проекціях. На рентгенограмах у стандартних проекціях із захопленням суміжних суглобів проводилася оцінка зрощення або незрощення перелому, спроможність металоконструкції, осі оперованого сегмента, а також зміщення по ширині. У 28 пацієнтів з метою отримання додаткових даних про стан оперованого сегмента проводилася рентгенографія у додаткових проекціях та рентгенограми контрлатеральної кінцівки.

При патоморфологічному дослідженні для дослідження гістологічні матеріали хворих з різними типами фіксації ІМ стержнів умовно розподілили на дві групи – видалення імплантату до та після 18 міс. Проміжок часу було отримано з рекомендації АО щодо видалення фіксуючих пристроїв протягом менше ніж 18 місяців. Ми оглянули видалені металеві імплантати на наявність деформацій, зламу, слідів корозії. Під час операції візуально оцінювали наявність металозу в навколишніх тканинах.

Гістологічні дослідження. Матеріал для гістологічного дослідження забирали порожнистим свердлом з ділянки зрощення перелому. Отримали доступ до цільової ділянки в післяопераційному рубці довжиною до 1 см в проекції консолидованого перелому під контролем ЕОПа. Для лікування переломів довгих кісток ми використовували ІМ стержень з динамічним, статичним і компресійним типом фіксації. Для гістологічного дослідження досліджували зразки, отримані в проекції зони перелому та з поверхні видаленого фіксатора після оперативного втручання у двох серіях: до та після 18 місяців (з 19 по 27 місяць).

Зразки навколо видаленого імплантату (в 3-6 місцях) фіксували в 10% розчині формаліну. Уламки кісток декальцинували в 5% розчині мурашиної кислоти. Тканини обробляли в парафіні. Серійні зрізи товщиною 7-10 мкм робили мікротомом (ручний мікротом Thermo Scientific HM 325). Депарафіновані зрізи фарбували гематоксиліном та еозином і досліджували на мікроскопі Micros (Австрія) з передачею зображення на монітор камерою DCM 800 (Україна).

Статистична обробка матеріалу. За допомогою програмного забезпечення камери DCM 800 вимірювали площу кісткової та сполучної тканини (об'єктив 20, окуляр 10) у фрагменті тканини, отриманому після видалення фіксатора. Площа виражалася у відсотках. Після оцінки нормальності рядків ми проводили статистичну обробку цифрових значень. З цієї причини ми застосували непараметричний U-критерій Манна-Уїтні для порівняння середніх значень двох незалежних вибірок і визначення статистичної значущості.

Обробку отриманих результатів проводили у відповідності з правилами медико-біологічної статистики із використанням критерію Крускала-Уолліса (непараметричний аналог однофакторного дисперсійного аналізу) з подальшим апостеріорним (пост-хок) аналізом з використанням тесту Дана при його значущості та кореляційного аналізу якісних ознак із застосуванням поліхоричного показника зв'язку.

Перший розділ досліджень присвячений морфологічному дослідженню стану кісткової тканини з місця бувшого перелому при вилученні металофіксаторів, клінічним аспектам вилучення імплантатів після остеосинтезу (плечова, великогомілкова та стегнові кістки, кістки передпліччя, ділянка гомілковостопного суглоба), аналізу результатів лікування та задоволеності пацієнтів після вилучення фіксаторів.

Гістоморфологічне дослідження довело, що:

- При застосуванні ІМ фіксації у 50%, 55% та 75% пацієнтів підтверджена консолідація перелому після статичного, динамічного та компресійного типу фіксації відповідно.
- Гістологічне дослідження тканин навколо трьох типів ІМ фіксаторів показало, що до 18-го місяця в області перелому кістки утворюється щільний регенерат, а після 18-го місяця його щільність не зростає.
- До 18 місяців щільність кісткової тканини демонструє статистично достовірне зростання навколо фіксаторів, особливо в місцях розташування стержнів, негативно впливаючи на видалення ІМ фіксаторів.
- Через 18 місяців, незалежно від способу блокування ІМ стержня, прогресують деструктивні зміни в кортикальному шарі кістки.
- При статичному типі блокування стержня та накістковому металоостеосинтезі рекомендовано видалити імплантат до 1,5 року у зв'язку з стрес-шилдингом та розростанням сполучної тканини.
- Гістологічно підтверджено, що при внутрішньокістковому блокованому остеосинтезі (компресійний, статичний тип фіксації з подальшою динамізацією) відбулась повна перебудова кісткової тканини в ділянці бувшого перелому.
- Збільшення терміну фіксації при застосуванні накісткових імплантатів (пластин) не призводить до завершення функціональної перебудови, натомість нарастають атрофічні прояви у кістці та остеопороз.
- Найоптимальнішим методом металоостеосинтезу діафізарних переломів

довгих кісток, що створює оптимальні умови для перебудови кісткової тканини є компресійний БІОС або статичний БІОС з подальшою динамізацією.

Визначені абсолютні покази до вилучення металофіксаторів. До них на нашу думку, повинні бути віднесені наступні:

Нестабільність, міграція металофіксатора на фоні незрощеного (або рідше – зрощеного) перелому.

Необхідність проведення хірургічного втручання на тому ж сегменті (іпсилатеральні переломи, періімплантні переломи, артроз суміжного суглобу, ендопротезування)

Особливості технології остеосинтезу, тобто видалення металоконструкції або її частини (позиційний гвинт, встановлений при хірургічному лікуванні пошкодженого міжгомількового синдесмозу, динамізація імпланту при інтрамедулярному остеосинтезі.)

Патологічне (в тому числі, внутрішньосуглобове) розташування імпланту.

Професійна діяльність, пов'язана з високим ризиком отримання “високоенергетичної” травми та заняття спортом.

Проведений аналіз показав, що незалежно від анатомічного сегменту, час операції при наявності відносних показань перевищував при наявності абсолютних. Зокрема встановлено, що частина пацієнтів, в яких операція видалення імпланту склала більше 1 години, була більше в групі пацієнтів, оперованих по відносним показанням.

Ретельне вивчення протоколів операцій, а також особиста участь в більшості з них дозволили виділити ряд основних технічних складнощів.

Так, у 6% (12 з 200) пацієнтів значні складнощі під час операції були обумовлені “біологічними” факторами, а саме: виражена інтеграція імпланта

з навколишніми тканинами(8), гіпертрофічним мозолеутворенням (3), гетеротопічними осифікатами(1).

З метою зниження частоти та тяжкості інтраопераційних проблем при видаленні металофіксаторів, встановлених у процесі остеосинтезу, нами розроблено рекомендації про внесення даних про металоконструкцію в протокол операції медичної карти стаціонарного хворого.

Для адекватної підготовки можливої операції видалення встановлюваного імпланта, хірург, який здійснює хірургічне лікування перелому, на нашу думку, має найбільш повним чином інформувати колегу, який має видаляти металоконструкцію, про всі особливості операції остеосинтезу. Цікаво також думка хірурга, який проводив остеосинтез, про доцільність та терміни можливого видалення імпланту.

Отримані результати лікування оцінювали за такими параметрами:

1. Інтенсивність больового синдрому за візуальною аналоговою шкалою (ВАШ) болю.
2. Задоволеність пацієнтів результатами операції із вилучення імплантів.
3. Тривалість оперативного втручання.
4. Технічні труднощі при видаленні імплантату

У хворих оцінювали інтенсивність больового синдрому за шкалою ВАШ до видалення фіксатора, через 3 міс та 6 міс після видалення фіксатора.

На основі проведеного аналізу можна зробити висновок, що інтенсивність больового синдрому за шкалою ВАШ до видалення фіксатора у групі 1 у порівнянні з групами 2 та 3 є суттєвою ($p < 0,01$). Різниця у інтенсивності больового синдрому за шкалою ВАШ до видалення фіксатора між групами 2 та 3 статистично не підтвердилась ($p > 0,05$).

Статистичний аналіз підтвердив абсолютні покази до видалення металокострукцій у 1 групі спостереження. Дані статистично достовірні ($p < 0,01$)

На основі проведеного аналізу можна зробити висновок, що інтенсивність больового синдрому за шкалою ВАШ через 3 місяці після видалення фіксатора у групі 1 у порівнянні з групами 2 та 3 є суттєвою ($p < 0,01$). Різниця у інтенсивності больового синдрому за шкалою ВАШ до видалення фіксатора між групами 2 та 3 статистично не підтвердилась ($p > 0,05$).

Статистичний аналіз довів статистично достовірне переважання ($p < 0,01$) больового синдрому у хворих 2 групи (відносні показання до оперативного втручання - бажання хворого) та 3 групи (відсутність у хворого скарг, вилучення за терміном фіксації) перед 1 групою дослідження (абсолютні покази до вилучення), що доводить відсутність показів оперативного втручання у цих групах хворих.

На основі проведеного аналізу можна зробити висновок, що інтенсивність больового синдрому за шкалою ВАШ через 6 місяці після видалення фіксатора у групі 1 у порівнянні з групами 2 та 3 є суттєвою ($p < 0,01$). Різниця у інтенсивності больового синдрому за шкалою ВАШ до видалення фіксатора між групами 2 та 3 статистично не підтвердилась ($p > 0,05$).

Статистичний аналіз довів статистично достовірне переважання ($p < 0,01$) больового синдрому у хворих 2 групи (відносні показання до оперативного втручання - бажання хворого) та 3 групи (відсутність у хворого скарг, вилучення за терміном фіксації) перед 1 групою дослідження (абсолютні покази до вилучення), що доводить відсутність показів оперативного втручання у цих групах хворих.

Відсоток пацієнтів які задоволені результатом лікування відрізнявся залежно від групи спостереження, а саме: у групі 1 були задоволені результатом лікування 90 % пацієнтів, у групі 2 – 72%, у групі 3 – 60 %.

Статистична оцінка розбіжності у групах спостереження відносно задоволеності пацієнтів результатом лікування проводилася із

використанням кореляційного аналізу якісних ознак із застосуванням поліхоричного показника зв'язку

Статистичний кореляційний аналіз довів, що найбільший статистично достовірний показник задоволеності від оперативного лікування визначено у хворих 1 групи дослідження (пацієнти з абсолютними показами до оперативного лікування – 90 % обстежених хворих), та прогресивно падає у пацієнтів 2 та 3 груп дослідження (відносні показання до оперативного втручання - бажання хворого – 72 %, відсутність у хворого скарг, вилучення за терміном фіксації – 60 %). Це доводить відсутність показів оперативного втручання у цих групах хворих

На основі проведеного аналізу можна зробити висновок, що різниця у тривалості оперативного втручання з видалення фіксатора у групі 3 у порівнянні з групами 1 та 2 є суттєвою ($p < 0,05$ та $p < 0,01$ відповідно). Різниця у тривалості оперативного втручання з видалення фіксатора між групами 1 та 2 статистично не підтвердилась ($p > 0,05$).

Статистичний аналіз довів статистично достовірне переважання ($p < 0,01$) часу тривалості оперативного втручання у хворих 3 групи (відсутність у хворого скарг, вилучення за терміном фіксації) перед 2 та 1 групами дослідження (відносні показання до оперативного втручання - бажання хворого та абсолютних показів до вилучення), що доводить відсутність показів до оперативного втручання у цієї групи хворих.

Таким чином проведений статистичний та кореляційний аналіз довів доцільність виконання вилучення металевих фіксаторів у хворих із абсолютними до цього втручання показами. Недоцільно виконувати оперативне втручання (з огляду на тривалість оперативного втручання, больовому синдрому та задоволеності після операції) у хворих із відсутністю скарг, вилученням фіксатора за терміном фіксації. У хворих яким фіксатор видаляють по їхньому бажанню, без абсолютних показів до цього

спостерігається негативна динаміка в показниках больового синдрому та задоволеності після операції.

Визначено статистично достовірне ($p < 0,01$) переважання технічних труднощів при вилученні LCP-пластин – 50 %, в порівнянні з вилученням DCP-пластин – 19,44 % та інтрамедулярних стержнів – 30,43 % у термін >18 міс. після остеосинтезу.

Таким чином визначено, що даний фіксатор не бажано видаляти без абсолютних для цього показів

Другий розділ досліджень присвячений результатам видалення металофіксаторів з різних локалізацій переломів довгих кісток та розробці алгоритму до вилучення імпланту після остеосинтезу.

Комплексні клінічні, патоморфологічні та статистичні, з використанням кореляційного аналізу дослідження стали підґрунтям до розробки алгоритму прийняття рішення по видаленню фіксатора

Для роботи з алгоритмом лікарю потрібно відповісти та ряд послідовних питань.

Чи є у пацієнта абсолютні покази для видалення імплантів?

Якщо відповідь «так» пацієнту рекомендовано виконання операції з видалення металофіксаторів.

Якщо відповідь «ні» слідує наступне запитання:

Чи є у хворого відносні показання (бажання хворого) до вилучення фіксаторів?

Якщо відповідь «так» пацієнту рекомендовано виконання операції з видалення металофіксаторів.

Якщо відповідь «ні» слідує наступне запитання:

Чи застосовано у пацієнта з метою фіксації LCP пластина чи титановий стрижень?

Якщо відповідь «так» пацієнту не рекомендовано виконання операції з видалення металофіксаторів.

Якщо відповідь «ні» пацієнту рекомендовано виконання операції з видалення металофіксаторів.

Таким чином, проведене комплексне клінічне дослідження дозволило розв'язати важливе науково-практичне завдання – на основі обґрунтування показань та термінів оперативного лікування по вилученню імплантів після остеосинтезу покращити результати стану хворих із переломами довгих кісток. На основі вивчення стану хворих після вилучення металевих імплантів, визначено ступінь задоволення хворих результатами оперативного лікування; Визначено об'єктивні та суб'єктивні причини, що призвели до вилучення імпланту, ускладнення та негативні наслідки після цієї операції. Визначені абсолютні та відносні покази до вилучення імплантів. Вперше за результатами дослідження кісткової тканини місця бувшого перелому при різних видах остеосинтезу встановлено вплив типу фіксації кісткових уламків (накістковий, блокуючий); (статичний, динамічний, компресійний) і залежно від матеріалу фіксаторів. Вперше на основі гістоморфологічного аналізу зразків кісткової тканини та клінічно-інструментальних досліджень пацієнтів досліджені фактори, що зумовлюють виникнення повторних переломів після вилучення фіксаторів. Вперше на основі аналітичного огляду літератури, власних клінічних та інструментальних досліджень розроблений алгоритм, щодо вилучення металевих фіксаторів після остеосинтезу в якому визначені оптимальні терміни для вилучення металофіксаторів після остеосинтезу залежно від типу фіксації, матеріалу фіксатора, стану пацієнта, тяжкості первинного пошкодження

ВИСНОВКИ

В роботі на основі вивчення результатів оперативного лікування хворих та стану кісткової тканини розв'язане важливе наукове завдання для травматології та ортопедії, а саме – розроблений диференційний підхід до вилучення металевих імплантатів після остеосинтезу.

1. Патоморфологічне дослідження кісткової тканини при застосуванні блокуючого інтрамедулярного остеосинтезу стегнової кістки показало, що до 18-го місяця після операції у ділянці перелому кістки утворюється щільний регенерат, а після 18-го місяця його щільність не зростає.
2. Гістологічно підтверджено, що найбільш повна функціональна перебудова кісткової тканини в ділянці бувшого перелому стегнової кістки відбувається при застосуванні інтрамедулярного блокуючого остеосинтезу з компресійним типом блокування у терміни до 18 місяців (частка кісткової тканини в регенераті через 18 міс. складала понад 90,0 % порівняно до 69,7 % при накістковому остеосинтезі).
3. Збільшення терміну фіксації при застосуванні накісткових імплантатів стегнової кістки після 12 місяців імплантації не призводить до завершення функціональної перебудови кістки ($p > 0,05$), натомість нарастають атрофічні прояви (стрес-шилдинг) у кістці та остеопороз. Тому при накістковому металоостеосинтезі оптимальним терміном для видалення імплантату є період до 1,5 року після операції. При інтрамедулярному блокуючому остеосинтезі стегнової кістки у терміни 18 місяців після операції, незалежно від способу блокування стержня, прогресують деструктивні зміни в кортикальному шарі кістки. Тому оптимальним терміном для вилучення інтрамедулярних блокованих стержнів слід вважати період 18-24 місяця з моменту проведення оперативного втручання.

4. Проведений статистичний аналіз довів що у 20% хворих, де видалення виконували у хворих без скарг та за відносними показаннями, больовий синдром посилювався в порівнянні з групою хворих, яким операцію виконували за абсолютними показаннями, а середнє значення больового синдрому за візуально-аналоговою шкалою у хворих склало $2,43 \pm 1,13$; $2,00 \pm 1,01$ та $0,37 \pm 0,49$ балів відповідно ($p < 0,05$).
5. Найвищий рівень життєвого комфорту від оперативного лікування із видалення металевих імплантатів відмічений серед пацієнтів із абсолютними показаннями до оперативного лікування – у 90%, в той час як за наявністю відносних показань та бажання хворого – 72%, та за відсутності скарг пацієнта лише – 60%.
6. Тільки у 6,0 % (12 з 200) пацієнтів складнощі під час оперативного лікування із видалення металевих імплантатів були обумовлені “біологічними” факторами, а саме: вираженою інтеграцією імпланта з навколишніми тканинами (8), гіпертрофічним мозолеутворенням (3), гетеротопічними осифікатами (1). Найчастіше труднощі виникали при видаленні гвинтів, що блокуються (зривання шліців, ефект «холодного зварювання»). Виявлені під час операції особливості у 10 пацієнтів вимагали застосування набору (screw extraction set);. У 14 випадках труднощі виникали внаслідок невідповідності типу та розміру наявних викруток встановленим гвинтам. Майже у половині випадків проблеми, що виникають при видаленні металофіксаторів, були обумовлені недоліком, або відсутністю інформації про технічні характеристики, встановлених імплантів.
7. Виконання операції із видалення імплантатів після остеосинтезу необхідно виконувати за наявності абсолютних показань. За наявності відносних показань операція з видалення металофіксатора може бути виконана у випадках бажання хворого. Із обережністю треба підходити до видалення імплантів за відсутності бажання хворого, орієнтуючись тільки на рекомендований виробником термін видалення, особливо,

коли йдеться про застосування пластин LCP та титанових інтрамедулярних стержнів.

Практичні рекомендації

1. Не всі металофіксатори в тілі людини підлягають обов'язковому вилученню.
2. Наявність абсолютних показань до вилучення металофіксаторів та бажання пацієнта є основними критеріями для прийняття рішення про вилучення імплантатів.
3. З обережністю потрібно підходити до вилучення LCP пластин та титанових стержнів у віддалені терміни у пацієнтів без скарг стосовно їх знаходження.

СПИСОК ВИКОРИСТАНИХ ДЖЕРЕЛ

1. Bostman O, Pihlajamaki H. Routine implant removal after fracture surgery: a potentially reducible consumer of hospital resources in trauma units. *J. Trauma*, 1996; 41: 846-849. doi: 10.1097/00005373-199611000-00013.
2. Molster A, Behring J, Gjerdet NR, Ekeland A. Removal of osteosynthetic implants. *Tidsskr. Nor Laegeforen*, 2002; 122: 2274-2276. PMID: 25452945
3. Watson-Jones R. *Fractures and joint damage M.: Medicine*, 1972: 672 p.
4. McGarry S, Morgan S J, Grosskreuz R M, Williams A E, Smith W R. Serum titanium levels in individuals undergoing intramedullary femoral nailing with a titanium implant. *J. Trauma*, 2008; 64(2): 430-433. doi: 10.1097/01.ta.0000240445.20220.54.
5. Shadrina Affifa Azzahra, R. Andri Primadhi, Titing Nurhayati, Achadiyani, M. Naseh Sajadi: Indications and complications of orthopedic hardware removal in Indonesian Tertiary Hospital: a descriptive study. *International Journal of Integrated Health Sciences (IJHS)*, 2022: IJHS. 2022;10(1):26–31 doi: 10.15850/ijhs.v10n1.2695.
6. Linder L. Osseointegration of metallic implants. I. Light microscopy in the rabbit. *Acta Orthopaedica Scandinavica*, 1989; 60(2):129-134. doi: 10.3109/17453678909149239.
7. Seebauer CJ, van Scherpenzeel KM, Haas NP, Bail HJ. Tibia fracture following removal of the ETN (Expert Tibia Nail): a case report. *Arch. Orthop. Trauma Surg*, 2009;129 (7):949-53. doi: 10.1007/s00402-008-0805-5.
8. Ehlinger M, Adam P, Simon P, Bonnomet F. Technical difficulties in hardware removal in titanium compression plates with locking screws. *Rev. Chir. Orthop. Traumatol*, 2009; 95 (5): 373-6. doi: 10.1016/j.otsr.2009.03.020.
9. Hamilton P, Doig S, Williamson O. Technical difficulty of metal removal after LISS plating. *Injury*, 2004; 35(6): 626-8.

10. Bae J H, Oh J K, Oh C W, Hur C R. Technical difficulties of removal of locking screw after locking compression plating. *Arch. Orthop. Trauma Surg*, 2009; 129(1):91-5. doi: 10.1007/s00402-008-0769-5.
11. Pagnani M J, Lyden J P. Postoperative femoral fracture after intramedullary fixation with a Gamma nail: case report and review of the literature. *J. Trauma*, 1994; 37(1):133-37. doi: 10.1097/00005373-199407000-00025.
12. Yang K H , Byun Y S, Park H W, Park S J. Failure on attempted removal of a Gamma nail in two young patients. *J. Orthop. Trauma*, 2003; 17: 379-82. doi: 10.1097/00005131-200305000-00010.
13. Sanderson PL, Ryan W, Turner PG. Complications of metalwork removal. *Injury*, 1992;23: 29-30. doi. 10.1016/0020-1383(92)90121-8
14. Олекса А.П. Травматологія Підручник для лікарів травматологів-ортопедів та хірургів.2-ге вид. Львів: Афіша, 2006: 406.
15. Склярєнко Є.Т. Травматологія і ортопедія. Київ: Здоров'я, 2005:384. Sklyarenko ET Traumatology and orthopedics. Kyiv: Zdorovya, 2005: 384. [in Ukrainian].
16. Gosling T, Htifner T, Hankemeier S, Zelle BA, Muller-Heine A, Krettek C. Femoral nail removal should be restricted in asymptomatic patients. *Clin. Orthop. Relat. Res*, 2004; 14:222-6. doi: 10.1097/01.blo.0000130208.90879.67.
17. Kirchhoff C, Braunstein V, Kirchhoff S, Sprecher CM, Ockert B, Fischer F, Leidel BA, Biberthaler P. Outcome analysis following removal of locking plate fixation of the proximal humerus. *BMC Musculoskeletal Disorders*, 2008; 9: 138-45. doi: 10.1186/1471-2474-9-138
18. Richards RH, Palmer JD, Clarke NM. Observations on removal of metal implants. *Injury*, 1992; 23: 25-28. doi: 10.1016/0020-1383(92)90120-h.
19. Evers B, Habelt R, Gerngross H. Indication, timing and complications of plate removal after forearm fractures: results of a metaanalysis including 635 cases. *J. Bone Joint Surg. Br*, 2004; 86:289-93.

20. Toms AD, Morgan-Jones RL, Spencer-Jones R. Intramedullary femoral nailing: removing the nail improves subjective outcome. *Injury*, 2002; 33(3):247-249. doi: 10.1016/s0020-1383(01)00145-0.
21. Bachoura A, Yoshida R, Lattermann C, Kamineni S. Late Removal of Titanium Hardware from the Elbow Is Problematic. *Orthopedics*, 2012; 26: 239-43. doi: 10.5402/2012/256239
22. Müller-Färber J. Metal removal after osteosyntheses. Indications and risks. *Orthopäde*, 2003; 32 (11): 1039-57. doi: 10.1007/s00132-003-0577-0.
23. Robinson CM, Royds M, Abrahamm A, McQueen MM, Court-Brown CM, Christie J. Refractures in patients at least forty-five years old. *J. Bone Joint Surgery*, 2002; 84-A (9):1528-33. doi: 10.2106/00004623-200209000-00004.
24. Minkowitz RB, Bhadsavle S, Walsh M, Egol KA. Removal of painful orthopaedic implants after fracture union *J. Bone Joint Surg. Am*, 2007; 89(9):1906-1912. doi: 10.2106/JBJS.F.01536.
25. Brown RM, Wheelwright EF, Chalmers JJ. Removal of metal implants after fracture surgery - indications and complications. *R. Coll. Surg. Edinb*, 1993; 38(2): 96-100.
26. Kahle WK. The case against routine metal removal *J. Pediatr. Orthop*, 1994; 14(2):229-37.
27. Davison BL. Refracture following plate removal in supracondylar-intercondylar femur fractures *Orthopedics*, 2003; 26 (2):157-159. doi: 10.3928/0147-7447-20030201-17.
28. Tu Z, Li Y, Wu F. Pathological observation of femoral refracture after removal of plates *Zhongguo Gu Shang*, 2010; 23(8): 609-11. PMID: 20860138
29. Haentjens P, Magaziner J, Colón-Emeric CS. Meta-analysis: excess mortality after hip fracture among older women and men. *Ann Intern Med* 2010; 152: 380. DOI: 10.7326/0003-4819-152-6-201003160-00008
30. Moulton LS, Green NL, Sudahar T, Makwana NK, Whittaker JP. Outcome after conservatively managed intracapsular fractures of the femoral neck. *Ann R Coll Surg Engl* 2015; 97(4):279-82. doi: 10.1308/003588415X14181254788809.

31. Bjorkelund K B, Hommel A, Thorngren K G, Lundberg D, Larsson S. Factors at admission associated with 4 months outcome in elderly patients with hip fracture. *Aana J.*, 2009; 77: 49-58. PMID: 19263829
32. Johnston A T, Barnsdale L, Smith R, Duncan K, Hutchison J D. Change in long-term mortality associated with fractures of the hip: evidence from the Scottish hip fracture audit. *J. Bone Joint Surg. Br*, 2010; 92: 989993. doi: 10.1302/0301-620X.92B7.23793.
33. Soderqvist A, Ekstrom W, Ponzer S, Pettersson H, Cederholm T, Dalen N, Hedstrom M, Tidermark J. Prediction of mortality in elderly patients with hip fractures: a two-year prospective study of 1,944 patients. *Gerontology*, 2009; 55: 496-504. doi: 10.1159/000230587.
34. Fox KM, Magaziner J, Hebel JA. et al. Intertrochanteric versus femoral neck fractures: differential characteristics, treatment and sequelae. *J. Gerontol. A. Biol.Sci. Med. Sci.*,1999; 54: 635-40. doi: 10.1093/gerona/54.12.m635.
35. Mahaisavariya B, Sitthiseripratip K, Suwanprateeb J. Finite element study of the proximal femur with retained trochanteric gamma nail and after removal of nail. *Injury*, 2006; 37: 778-85. doi: 10.1016/j.injury.2006.01.019.
36. Kukla C, Pichl W, Prokesch R, Jacyniak W, Heinze G, Gatterer R, Heinz T. Femoral neck fracture after removal of the standard gamma interlocking nail: a cadaveric study to determine factors influencing the biomechanical properties of the proximal femur. *J. Biomech*, 2001; 34 (12):1519-26. doi: 10.1016/s0021-9290(01)00157-9.
37. Buciuto R, Hammer R, Herder A. Spontaneous subcapital femoral neck fracture after healed trochanteric fracture. *Clin. Orthop. Relat. Res*, 1997; 342: 156-9. PMID: 9308538.
38. Yang Kyu-Hyun, Yoo-Wang Choi, Jung-Hoon Won, Je-Hyun Yoo. Subcapital femoral neck fracture after removal of Gamma/Proximal Femoral nails: report of two cases. *Injury Extra*, 2005; 36 (7):245-8.
39. George B, Gaheer RS, Ratnam A. Spontaneous femoral neck fracture after removal of Dynamic Hip Screw. *J.Orthopaedics*, 2007; 4:147-53.

40. Hesse B, Gachter A. Complications following the treatment of trochanteric fractures with the gamma nail. *Arch. Orthop. Trauma Surg*, 2004;124(10): 692-8. doi: 10.1007/s00402-004-0744-8.
41. Strauss EJ, Pahk B, Kummer FJ, Egol K. Calcium phosphate cement augmentation of the femoral neck defect created after dynamic hip screw removal. *J. Orthop. Trauma*, 2007; 21: 295-300.
42. Mattsson P, Larsson S. Calcium phosphate cement for augmentation did not improve results after internal fixation of displaced femoral neck fractures: a randomized study of 118 patients. *Acta Orthop*, 2006; 77: 251-6. doi: 10.1080/17453670610045984.
43. Eberle S, Wutte C, Bauer C, Oldenburg G, Augat P. Should extramedullary fixations for the hip fractures be removed after bone union? *Clinical biomechanics*, 2011; 26: 410-4. doi: 10.1016/j.clinbiomech.2010.12.002.
44. Busam ML, Esther RJ, Obremskey WT. Hardware removal: indications and expectations. *J. Am. Acad. Orthop. Surg*, 2006; 14 (2):113120. doi: 10.5435/00124635-200602000-00006.
45. Husain A, Pollak AN, Moehring HD. Removal of intramedullary nails from the femur: a review of 45 cases. *J. Orthop. Trauma*, 1996;10:560562. doi: 10.1097/00005131-199611000-00009
46. Court-Brown CM, Gustilo T, Shaw AD. Knee pain after intramedullary tibial nailing: its incidence, etiology, and outcome. *J. Orthop. Trauma*, 1997; 11:103-5. doi: 10.1097/00005131-199702000-00006.
47. Sidky A, Buckley RE. Hardware removal after tibial fracture has healed. *Can. J. Surg*, 2008; 51(4): 263-8. PMID: 18815648
48. Boerger TO, Patel G, Murphy JP. Is routine removal of intramedullary nails justified? *Injury*, 1999; 30(2): 79-81. doi: 10.1016/s0020-1383(98)00200-9.
49. Karladani AH, Ericsson PA, Granhed H, Karlsson L, Nyberg P. Tibial intramedullary nails - should they be removed? A retrospective study of 71 patients. *Acta Orthop*, 2007; 78(5):668-71. doi: 10.1080/17453670710014374.

50. Beaupre GS, Csongradi JJ. Refracture risk after plate removal in the forearm. *J. Orthop. Trauma*, 1996; 10 (2): 87-92. doi: 10.1097/00005131-199602000-00003.
51. Chia J, Soh CR, Wong HP, Low YP. Complications following metal removal: a follow-up of surgically treated forearm fractures. *Singapore Med. J*, 2000; 37: 268-9. PMID: 8942225.
52. Arjan GJ, Bot Job N, Doornberg N, Anneluuk LC. Long-Term Outcomes of Fractures of Both Bones of the Forearm. *The Journal of Bone Joint Surgery*, 2011; 93:527-32. doi: 10.2106/JBJS.J.00581.
53. Kettunen J, Kroger H, Bowditch, Suomalainen O. Bone mineral density after removal of rigid plates from forearm fractures: preliminary report. *J. Orthopaedic Science*, 2009; 11(2): 118-26. doi: 10.1007/s00776-003-0718-7.
54. Rosson JW, Petley GW, Shearer JR. Bone structure after removal of internal fixation plates. *J. Bone Joint Surg. (Br.)*, 1991; 73 (1): 6567. doi: 10.1302/0301-620X.73B1.1991777.
55. Evers B, Habelt R, Gerngross H. Indication, timing and complications of plate removal after forearm fractures: results of a metaanalysis including 635 cases. *J. Bone Joint Surg. Br*, 2004; 86: 289-93.
56. Bednar DA, Grandwilewski W. Complications of forearm plate removal. *Can. J. Surg.*, 1992; 35(4): 428-431.
57. Brown OL, Dirschl DR, Obrebsky WT. Incidence of hardware related pain and its effect on functional outcomes after open reduction and internal fixation of ankle fractures. *J. Orthop. Trauma*, 2001;15:271-274. doi: 10.1097/00005131-200105000-00006.
58. Dodenhoff RM, Dainton JN, Hutchins PM. Proximal thigh pain after femoral nailing. Causes and treatment. *J. Bone Joint Surg. Br.*, 1997;79: 738-41. doi: 10.1302/0301-620x.79b5.7345.
59. Gosling T, Hufner T, Hankemeier S, Miiller U, Richter M, Krettek C. Indikation zur Entfernung von Tibiamarknageln *Chirurg.*, 2005; 76: 789-94.
60. Jacobsen S, Honnens L, Jensen CM, Torholm C. Removal of internal fixation the effect on patients' complaints: a study of 66 cases of removal of internal fixation

- after malleolar fractures. *Foot Ankle Int.*, 1994; 15:170-1. doi: 10.1177/107110079401500402.
61. Keating JF, Orfaly R, O'Brien PJ. Knee pain after tibial nailing. *J. Orthop. Trauma*, 1997; 11:10-3. doi: 10.1097/00005131-199701000-00004.
62. Lack J. Does corrosion matter? *J. Bone Joint Surg. Br.* 1988 Aug. 70(4). 517-20. <https://doi.org/10.1302/0301-620X.70B4.3403590>.
63. Levine D.L., Staehle R.W. Crevice corrosion in orthopedic implant metals. *J. Biomed. Mater. Res.* 1977 Jul. 11(4). 553-61. DOI: 10.1002/jbm.820110410.
64. Thomas K.A., Cook S.D., Harding A.F., Haddad R.J. Jr. Tissue reaction to implant corrosion in 38 internal fixation devices. *Orthopedics*. 1988 Mar. 11(3). 441-51. DOI: 10.3928/0147-7447-19880301-09.
65. Grogan C.H. Experimental studies in metal cancerigenesis. VIII. On the etiological factor in chromate cancer. *Cancer*. 1957 May-Jun. 10(3). 625-38.
66. Hallab N., Merritt K., Jacobs J.J. Metal sensitivity in patients with orthopaedic implants. *J. Bone Joint Surg. Am.* 2001 Mar. 83-A(3). 428-36. DOI: 10.2106/00004623-200103000-00017.
67. Thomas P., Thomsen M. [Allergy diagnostics in implant intolerance]. *Orthopade*. 2008 Feb. 37(2). 131-5. DOI: 10.1007/s00132-008-1194-8.
68. Muller A., Schneider, editor. *Manuel of Internal Fixation*. 2nd ed. New York: Springer; 1979.
69. Kettunen J., Kroger H., Bowditch M., Joukainen J., Suomalainen O. Bone mineral density after removal of rigid plates from forearm fractures: preliminary report. *J. Orthop. Sci.* 2003. 8(6). 772-6. DOI: 10.1007/s00776-003-0718-7.
70. Rosson J.W., Petley G.W., Shearer J.R. Bone structure after removal of internal fixation plates. *J. Bone Joint Surg. Br.* 1991 Jan. 73(1). 65-67. DOI: 10.1302/0301-620X.73B1.1991777.
71. Rosson J., Murphy W., Tonge C., Shearer J. Healing of residual screw holes after plate removal. *Injury*. 1991 Sep. 22(5). 383-4.

DOI: 10.1016/0020-1383(91)90100-s.

72. du Preez L.A., Butow K.W., Swart T.J. Implant failure due to titanium hypersensitivity/allergy? Report of a case. *SADJ*. 2007 Feb. 62(1). 22, 4-5. PMID: 17427726.
73. Krischak G.D., Gebhard F., Mohr W., Krivan V., Ignatius A., Beck A. et al. Difference in metallic wear distribution released from commercially pure 16 titanium compared with stainless steel plates. *Arch. Orthop. Trauma Surg.* 2004 Mar. 124(2). 104-13. DOI: 10.1007/s00402-003-0614-9.
74. Serhan H., Slivka M., Albert T., Kwak S.D. Is galvanic corrosion between titanium alloy and stainless steel spinal implants a clinical concern? *Spine J.* 2004 Jul-Aug. 4(4). 379-87. DOI: 10.1016/j.spinee.2003.12.004.
75. Ehlinger M., Adam P., Simon P., Bonnomet F. Technical difficulties in hardware removal in titanium compression plates with locking screws. *Orthop. Traumatol. Surg. Res.* 2009 Sep. 95(5). 373-6. DOI: 10.1016/j.otsr.2009.03.020
76. Richards R.G. The effect of surface roughness on fibroblast adhesion in vitro. *Injury*. 1996. 27 Suppl 3. SC38-43. DOI: 10.1016/0020-1383(96)89031-0.
77. Meredith D.O., Riehle M.O., Curtis A.S., Richards R.G. Is surface chemical composition important for orthopaedic implant materials? *J. Mater. Sci. Mater. Med.* 2007 Feb. 18(2). 405-13. DOI: 10.1007/s10856-006-0706-5.
78. Hayes J.S., Seidenglanz U., Pearce A.I., Pearce S.G., Archer C.W., Richards R.G. Surface polishing positively influences ease of plate and screw removal. *Eur. Cell. Mater.* 2010. 19. 117-26. DOI: 10.22203/ecm.v019a12.
79. Pearce A.I., Pearce S.G., Schwieger K., Milz S., Schneider E., Archer C.W. et al. Effect of surface topography on removal of cortical bone

- screws in a novel sheep model. *J. Orthop. Res.* 2008 Oct. 26(10). 1377-83. DOI: 10.1002/jor.20665.
80. Hayes J.S., Vos D.I., Hahn J., Pearce S.G., Richards R.G. An in vivo evaluation of surface polishing of TAN intermedullary nails for ease of removal. *Eur. Cell. Mater.* 2009. 18. 15-26. DOI: 10.22203/ecm.v018a02.
81. Sanderson P.L., Ryan W., Turner P.G. Complications of metalwork removal. *Injury.* 1992. 23(1). 29-30. DOI: 10.1016/0020-1383(92)90121-8.
82. Richards R.H., Palmer J.D., Clarke N.M. Observations on removal of metal implants. *Injury.* 1992. 23(1). 25-8. DOI: 10.1016/0020-1383(92)90120-h.
83. Minkowitz R.B., Bhadsavle S., Walsh M., Egol K.A. Removal of painful orthopaedic implants after fracture union. *J. Bone Joint Surg. Am.* 2007 Sep. 89(9). 1906-12. DOI: 10.2106/JBJS.F.01536.
84. Muller-Farber J. [Metal removal after osteosyntheses. Indications and risks]. *Orthopade.* 2003 Nov. 32(11). 1039-57; quiz 58. DOI: 10.1007/s00132-003-0577-0.
85. Krettek C., Muller C., Meller R., Jagodzinski M., Hildebrand F., Gaulke R. Is routine implant removal after trauma surgery sensible? *Unfallchirurg.* 2012 Apr. 115(4). 315-22. DOI: 10.1007/s00113-012-2159-2.
86. Raney E.M., Freccero D.M., Dolan L.A., Lighter D.E., Fillman R.R., Chambers H.G. Evidence-based analysis of removal of orthopaedic implants in the pediatric population. *J. Pediatr. Orthop.* 2008 Oct-Nov. 28(7). 701-4. DOI: 10.1097/BPO.0b013e3181875b60.
87. Morshed S., Humphrey M., Corrales L.A., Millett M., Hoffinger S.A. Retention of flexible intramedullary nails following treatment of pediatric femur fractures. *Arch. Orthop. Trauma Surg.* 2007 Sep. 127(7). 509-14. DOI: 10.1007/s00402-007-0286-y.
- Gorter E.A., Vos D.I., Sier C.F., Schipper I.B. Implant removal associated complications in children with limb fractures due to trauma. *Eur. J. Trauma Emerg.*

- Surg. 2011 Dec. 37(6).623-7. DOI: 10.1007/s00068-011-0087-4.
88. Berkes M., Obrebsky W.T., Scannell B., Ellington J.K., Hymes R.A., Bosse M. Maintenance of hardware after early postoperative infection following fracture internal fixation. *J. Bone Joint Surg. Am.* 2010 Apr. 92(4). 823-8. DOI: 10.2106/JBJS.I.00470.
89. Rightmire E., Zurakowski D., Vrahas M. Acute infections after fracture repair: management with hardware in place. *Clin. Orthop. Relat. Res.* 2008 Feb. 466(2). 466-72. DOI: 10.1007/s11999-007-0053-y.
90. Trampuz A., Widmer A.F. Infections associated with orthopedic implants. *Curr. Opin. Infect. Dis.* 2006 Aug. 19(4). 349-56. DOI: 10.1097/01.qco.0000235161.85925.e8.
91. Trampuz A., Zimmerli W. Diagnosis and treatment of infections associated with fracture fixation devices. *Injury.* 2006 May. 37 Suppl 2. S59-66. DOI: 10.1016/j.injury.2006.04.010.
92. Vos D., Hanson B., Verhofstad M. Implant removal of osteosynthesis: the Dutch practice. Results of a survey. *J. Trauma Manag. Outcomes.* 2012. 6(1). 6. DOI: 10.1186/1752-2897-6-6.
93. Hidaka S., Gustilo R.B. Refracture of bones of the forearm after plate removal. *J. Bone Joint Surg. Am.* 1984 Oct. 66(8). 1241-3. PMID: 6490698.
94. Deluca P.A., Lindsey R.W., Ruwe P.A. Refracture of bones of the forearm after the removal of compression plates.
95. *J. Bone Joint Surg. Am.* 1988 Oct. 70(9). 1372-6. PMID: 3182889.
96. Rumball K., Finnegan M. Refractures after forearm plate removal. *J. Orthop. Trauma.* 1990. 4(2). 124-9. DOI: 10.1097/00005131-199004020-00004.
97. Labosky D.A., Cermak M.B., Waggy C.A. Forearm fracture plates: to remove or not to remove. *J. Hand Surg. Am.* 1990 Mar. 15(2). 294-301. DOI: 10.1016/0363-5023(90)90112-5.
98. Langkamer V.G., Ackroyd C.E. Removal of forearm plates. A review of the complications. *J. Bone Joint Surg. Br.* 1990 Jul. 72(4). 601-4. DOI:

10.1302/0301-620X.72B4.2380210.

99. Rosson J.W., Shearer J.R. Refracture after the removal of plates from the forearm. An avoidable complication. *J. Bone Joint Surg. Br.* 1991 May. 73(3). 415-7. DOI: 10.1302/0301-620X.73B3.1670441.
100. Chia J., Soh C.R., Wong H.P., Low Y.P. Complications following metal removal: a follow-up of surgically treated forearm fractures. *Singapore Med. J.* 1996 Jun. 37(3). 268-9. PMID: 8942225.
101. Gyuricza C., Carlson M.G., Weiland A.J., Wolfe S.W., Hotchkiss R.N., Daluiski A. Removal of locked volar plates after distal radius fractures. *J. Hand Surg. Am.* 2011 Jun. 36(6). 982-5. DOI: 10.1016/j.jhsa.2011.03.032.
102. Lovald S., Mercer D., Hanson J., Cowgill I., Erdman M., Robinson P. et al. Complications and hardware removal after open reduction and internal fixation of humeral fractures. *J. Trauma.* 2011 May. 70(5). 1273-7; discussion 7-8. DOI: 10.1097/TA.0b013e318215bedd.
103. Boerger T.O., Patel G., Murphy J.P. Is routine removal of intramedullary nails justified. *Injury.* 1999 Mar. 30(2). 79- 81. DOI: 10.1016/s0020-1383(98)00200-9.
104. Husain A., Pollak A.N., Moehring H.D., Olson S.A., Chapman M.W. Removal of intramedullary nails from the femur: a review of 45 cases. *J. Orthop. Trauma.* 1996. 10(8). 560- 2. DOI: 10.1097/00005131-199611000-00009.
105. Brumback R.J., Ellison T.S., Poka A., Bathon G.H., Burgess A.R. Intramedullary nailing of femoral shaft fractures. Part III: Long-term effects of static interlocking fixation. *J. Bone Joint Surg. Am.* 1992 Jan. 74(1). 106-12. PMID: 1733998.
106. Toms A.D., Morgan-Jones R.L., Spencer-Jones R. In- tramedullary femoral nailing: removing the nail improves subjective outcome. *Injury.* 2002 Apr. 33(3). 247-9. DOI: 10.1016/s0020-1383(01)00145-0.

107. Dodenhoff R.M., Dainton J.N., Hutchins P.M. Proximal thigh pain after femoral nailing. Causes and treatment. *J. Bone Joint Surg. Br.* 1997 Sep. 79(5). 738-41. DOI: 10.1302/0301-620x.79b5.7345.
108. Gosling T., Hufner T., Hankemeier S., Zelle B.A., Muller-Heine A., Krettek C. Femoral nail removal should be restricted in asymptomatic patients. *Clin. Orthop. Relat. Res.* 2004 Jun(423). 222-6. DOI: 10.1097/01.blo.0000130208.90879.67.
109. Hui C., Jorgensen I., Buckley R., Fick G. Incidence of intramedullary nail removal after femoral shaft fracture healing. *Can. J. Surg.* 2007 Feb. 50(1). 13-8. PMID: 17391610.
110. Kukla C., Gaebler C., Mousavi M., Vécsei V., Heinz T. Indications for Implant Removal in Healed Proximal Femoral Fractures. *Acta Chir. Austriaca.* 2000. 32. 196-8. DOI: 10.1007/bf02949264.
111. Krettek C., Mommsen P. Implant removal after intramedullary osteosyntheses. Literature review, technical details, and tips and tricks. *Unfallchirurg.* 2012 Apr. 115(4). 299-314. DOI: 10.1007/s00113-012-2158-3.
112. Keating J.F., Orfaly R., O'Brien P.J. Knee pain after tibial nailing. *J. Orthop. Trauma.* 1997 Jan. 11(1). 10-3. DOI: 10.1097/00005131-199701000-00004.
113. Karladani A.H., Ericsson P.A., Granhed H., Karlsson L., Nyberg P. Tibial intramedullary nails — should they be removed? A retrospective study of 71 patients. *Acta Orthop.* 2007 Oct. 78(5). 668-71. DOI: 10.1080/17453670710014374.
114. Leliveld M.S., Verhofstad M.H. Injury to the infrapatellar branch of the saphenous nerve, a possible cause for anterior knee pain after tibial nailing? *Injury.* 2011. 43(6). 779-83. DOI: 10.1016/j.injury.2011.09.002.
115. Sidky A., Buckley R.E. Hardware removal after tibial fracture has healed. *Can. J. Surg.* 2008 Aug. 51(4). 263-8. PMID: 18815648.

116. Gosling T., Hufner T., Hankemeier S., Muller U., Richter M., Krettek C. [Indication for removal of tibial nails]. *Chirurg.* 2005 Aug. 76(8). 789-94. DOI: 10.1007/s00104-005-1027-9.
117. Im G.I., Lee K.B. Difficulties in removing ACE tibial intramedullary nail. *Int. Orthop.* 2003. 27(6). 355-8. DOI: 10.1007/s00264-003-0503-4.
118. Seligson D., Howard P.A., Martin R. Difficulty in removal of certain intramedullary nails. *Clin. Orthop. Relat. Res.* 1997 Jul. (340). 202-6. DOI: 10.1097/00003086-199707000-00026.
119. Brown O.L., Dirschl D.R., Obrebsky W.T. Incidence of hardware-related pain and its effect on functional outcomes after open reduction and internal fixation of ankle fractures. *J. Orthop. Trauma.* 2001 May. 15(4). 271-4. DOI: 10.1097/00005131-200105000-00006.
120. Williams A.A., Witten D.M., Duester R., Chou L.B. The benefits of implant removal from the foot and ankle. *J. Bone Joint Surg. Am.* 2012 Jul 18. 94(14). 1316-20. DOI: 10.2106/JBJS.J.01756.
121. Klimek L, Bergmann KC, Biedermann T, Bousquet J, Hellings P, Jung K, Merk H, Olze H, Schlenker W, Stock P, Ring J. Visual analogue scales (VAS): Measuring instruments for the documentation of symptoms and therapy monitoring in cases of allergic rhinitis in everyday health care. *Allergo journal international.* 2017 Feb;26(1):16-24.
122. www.aofoundation.org/what-we-do/education/topic-areas/publishing-and-faculty-support-media/learning-from-failures-in-orthopedic-trauma/postoperative-management/implant-removal
123. Мінцер ОП. Інформаційні технології в охороні здоров'я і практичній медицині: [у 10 кн.]: Оброблення клінічних і експериментальних даних у медицині: Навч. посіб., Кн. 5. К.: Вища школа; 2003. 350 с.: іл.;
124. Гланц С. Медико-биологическая статистика. М.: Практика; 1998. 459 с.
125. Огірко ОІ, Галайко НВ. Теорія ймовірностей та математична статистика:

Навчальний посібник. Львів ЛьвДУВС, 2017. – 292 с.].

Оцінка розбіжності у групах спостереження відносно віку хворих за допомогою критерію Крускала-Уолліса:

Обчислюємо суми рангів кожної групи та для кожної групи визначаємо середній ранг. Середній ранг для об'єдненої групи дорівнює 100,5 при загальній кількості спостережень 200 (табл. 3.1.)

Таблиця 3.1.

Обчислення суми рангів груп порівняння відносно віку хворих

| | Групи порівняння | | |
|---------------------|------------------|---------|---------|
| | група 1 | група 2 | група 3 |
| сума рангів групи | 6815,5 | 9470,5 | 3814 |
| кількість в групі | 60 | 100 | 40 |
| середній ранг групи | 113,59 | 94,71 | 95,35 |

Обчислюємо значення D – аналог між групової варіації

$$D = \sum_1^m n_m (\bar{R}_m - \bar{R})^2 = 14702,61$$

За вищенаведеною формулою (3) обчислюємо *H* значення критерію Крускала-Уолліса, *H*= 4,39.

По таблиці граничних значень критерію χ^2 знаходимо 5 % критичне значення при ступені вільності $n'=2$. Воно дорівнює 5,991, більше отриманого нами, тобто відмінності в групах спостереження відносно віку хворих статистично не значущі.

Оцінюємо розбіжності у групах спостереження відносно статі та типу фіксатора (Кореляційний аналіз якісних ознак із застосуванням поліхоричного показника зв'язку)

Стать хворих: Обчислюємо поліхоричний показник зв'язку.

Для цього складаємо кореляційну таблицю, яка має наступний вигляд (табл. 3.2).

Таблиця 3.2

Кореляційна таблиця відносно статі груп спостереження

| Група спостереження | Стать хворих | | n _j |
|-----------------------------|-----------------------|-----------------------|----------------|
| | жінки | чоловіки | |
| група 1 | <u>22,00</u> 8,07 | <u>38,00</u> 24,07 | 60,00 |
| група 2 | <u>44,00</u> 19,36 | <u>56,00</u> 31,31 | 100,00 |
| група 3 | <u>20,00</u> 10,00 | <u>20,00</u> 10,00 | 40,00 |
| n _i | 89,00 | 114,00 | 200,00 |
| $\sum (n^2_{ij}/n_j)$ | 37,43 | 65,43 | |
| $\sum (n^2_{ij}/n_j) : n_i$ | 0,44 | 0,57 | 1,01 |

При наявності кореляційної таблиці обчислюємо за формулою 6 поліхоричний показник зв'язку, який дорівнює: $\rho = 0,01$

Оцінювання значущості знайденого значення ρ виконували за допомогою розподілу χ^2 для числа ступеня вільності $n'=2$

По формулі 8 обчислюємо χ^2 . В результаті обчислень отримуємо значення розподілу $\chi^2 = 1,82$.

Відповідно до таблиці критичних значень критерію χ^2 величині $\chi^2 = 1,82$ для числа ступенів вільності $n'=2$ відповідає імовірність $p>0,05$, тобто відмінності в групах спостереження відносно статі хворих не є вірогідними.

Тип фіксатора: Обчислюємо поліхоричний показник зв'язку.

Для цього складаємо кореляційну таблицю, яка має наступний вигляд (табл. 3.3).

Таблиця 3.3

Кореляційна таблиця відносно застосованих фіксаторів груп спостереження

| Тип фіксатора | DCP | LCP | БІОС | n_j |
|--------------------------|-----------------------|-----------------------|----------------------|--------|
| Група 1 | <u>16,00</u> 4,27 | <u>25,00</u> 10,42 | <u>19,00</u> 6,02 | 60,00 |
| Група 2 | <u>44,00</u> 19,36 | <u>30,00</u> 9,00 | <u>26,00</u> 6,76 | 100,00 |
| Група 3 | <u>18,00</u> 8,10 | <u>10,00</u> 2,50 | <u>12,00</u> 3,60 | 40,00 |
| n_i | 78,00 | 65,00 | 57,00 | 200,00 |
| $\sum(n^2_{ij}/n_j)$ | 31,73 | 21,92 | 16,38 | |
| $\sum(n^2_{ij}/n_j):n_i$ | 0,41 | 0,34 | 0,29 | 1,03 |

При наявності кореляційної таблиці обчислюємо за формулою 6 поліхоричний показник зв'язку, який дорівнює: $\rho = 0,02$

Оцінювання значущості знайденого значення ρ виконували за допомогою розподілу χ^2 для числа ступеня вільності $n'=2$

По формулі 8 обчислюємо χ^2 . В результаті обчислень отримуємо значення розподілу $\chi^2 = 6,25$.

Відповідно до таблиці критичних значень критерію χ^2 величині $\chi^2 = 6,25$ при $n'=4$ відповідає імовірність $p > 0,05$, тобто відмінності в групах спостереження відносно типу фіксатора не є вірогідними.

Таким чином, проведений аналіз показав що розбіжність між групами спостереження стосовно статті, віку та типу фіксатора слід визнати не істотними.

(Групи спостереження можна вважати однорідними.)