

ВІДГУК

на дисертацію Марциняка Степана Михайловича на тему: «Комплексне ортопедичне лікування хворих на вітамін-D-залежний та вітамін-D-резистентний рахіт», поданої на здобуття наукового ступеня доктора медичних наук за спеціальністю 14.01.21 – травматологія та ортопедія.

Дисертаційне дослідження Марциняка С.М. присвячене проблемі травматології та ортопедії, актуальній протягом тривалого часу – покращення результатів діагностики та лікування хворих з ортопедичними проявами при рахітоподібних захворюваннях (D-залежний рахіт та D-резистентний рахіт) шляхом вивчення клініко-рентгенологічних проявів захворювання, їх систематизації, дослідження процесів метаболізму кісткової тканини, розробки та аналізу системи консервативного та оперативного лікування.

Актуальність.

Актуальність обґрунтована значною розповсюдженістю даних генетично-зумовлених форм рахіту, гізньою діагностикою, а також труднощами в диференційній діагностиці серед фахівців, дитячих ортопедів-травматологів та педіатрів. Ортопедична патологія при D-залежному та D-резистентному рахіті несе в собі важкі багатоплощинні деформації нижніх кінцівок, які, в з запущених варіантах, значно погіршують якість життя пацієнтів.

Незважаючи на досягнення сучасної медицини з даної проблеми, залишається ряд невирішених питань діагностики та лікування вітамін-D-залежного та вітамін-D-резистентного рахіту.

Зв'язок роботи з науковими програмами, планами і темами.

Дана робота є продовженням НДР «Вивчити структурно-функціональний стан та метаболізм кісткової тканини, розробити систему медикаментозної корекції та хірургічного лікування ортопедичних проявів у хворих на спадкові нефропатії» (2013-2015рр.), виконаної в ДУ «ІТО НАМН України» під №0112U005899, КПКВ 6561040 - «Фундаментальні розробки у сфері теоретичної

та клінічної медицини», в якій автором визначено роль біохімічних досліджень в лікуванні ортопедичних проявів у хворих на спадкові нефропатії.

Мета дослідження.

Розробка нових підходів до діагностики й лікування хворих з ортопедичними проявами рахітоподібних захворювань (D-залежний рахіт та D-резистентний рахіт) шляхом вивчення клініко-рентгенологічних особливостей захворювання, їх систематизації, дослідження процесів метаболізму кісткової тканини, аналізу результатів консервативного та оперативного лікування. Відповідно до мети автор сформулював 9 завдань, які визначені вірно та повністю віддзеркалюють теоретичне спрямування та практичне вирішення роботи.

Задачі дослідження.

Задачі дослідження визначені вірно, адекватні заявленій меті і повністю віддзеркалюють теоретичне спрямування та практичне вирішення.

Структура та обсяг дисертації.

Дисертація викладена на 281 сторінках машинописного тексту і складається з анотації, вступу, 6 розділів, висновків та практичних рекомендацій; ілюстрована 125 рисунками і 27 таблицями. Список використаних літературних джерел містить 315 номінацій, з яких 29 - кирилицею, 286 - латиною.

Основний зміст роботи

В першому розділі, «Сучасний погляд на патогенез формування вітамін-D-залежного та вітамін-D-резистентного рахіту», проведений аналіз сучасного погляду на патогенез формування рахітичного процесу в залежності від типу вітамін-D-залежного та вітамін-D-резистентного рахіту. Розглянуті питання кісткового обміну та метаболізму вітаміну-D в залежності від патогенетичної складової формування патологічного процесу.

Другий розділ – «Матеріали та методи дослідження» розкриває предмет дослідження - діагностику та лікування 236 пацієнтів з рахітоподібними захворюваннями. Консервативне лікування з урахуванням біохімічних показників

проведено 167 пацієнтам з різними видами та типами рахіту. Було виконано та проаналізовано результати 229 оперативних втручань в 67 пацієнтів. До аналізу були включені корекційні однорівневі остеотомії (55,5%), багаторівневі остеотомії (25,3%), тимчасозий геміепіфізіодез (методика «контрольованого росту» (19,2%), а також методи фіксації при оперативному лікуванні ортопедичних проявів рахітоподібних захворювань.

У третьому розділі – «Клініко-рентгенологічні прояви рахітоподібних захворювань» – автор провів аналіз діагностичної цінності клініко-рентгенологічної картини ортопедичних проявів у пацієнтів з різними типами вітамін-D-залежного рахіту та вітамін-D-резистентним рахітом. Автором встановлено, що у пацієнтів з вітамін-D-залежним рахітом діагностована варусна деформація стегон та гомілок у 86,7%, вальгусна у 13,3%; антекурвація стегна та гомілки зустрічалась в 13,3%. У пацієнтів з вітамін-D-резистентним рахітом констатовано відставання у рості та фізичному розвитку з появою постійно прогресуючих О-подібних деформацій нижніх кінцівок з антекурвацією та торсією. При рентгенологічному обстеженні хворих на вітамін-D-резистентний рахіт встановлено зниження щільності кісткової тканини, значні зміни в зонах росту - розширення і розрихлення зон росту довгих кісток з ознаками перебудови і нечіткістю шару енхондрального окостеніння, зони патологічної перебудови та патологічні переломи.

У четвертому розділі – «Метаболізм кісткової тканини у хворих на рахітоподібні захворювання» – представлено результати вивчення показників кісткового обміну та його генетичних порушень у пацієнтів з рахітоподібними захворюваннями.

У п'ятому розділі – «Лікування вітамін-D-залежного та вітамін-D-резистентного рахіту» - представлено результати консервативного та оперативного лікування ортопедичних проявів вітамін-D-залежного та вітамін-D-резистентного рахіту. Автором уточнені покази до застосування різних типів операцій (в т.ч. нові та удосконалені методики), що дали добрі та задовільні результати в лікуванні багатоплощинних деформацій нижніх кінцівок. Так,

автором встановлено, що для лікування багатоплощинних деформацій нижніх кінцівок слід використовувати багаторівневі остеотомії з металоостеосинтезом блокуючим інтрамедулярним стержнем (після закриття зон росту) чи ростучим інтрамедулярним стержнем (при збереженій зоні росту). Використання накладних пластин (в т.ч. з кутовою стабільністю) має місце лише при потребі фіксації однорівневої корекційної остеотомії. Застосування малоінвазивних методів лікування початкових деформацій епіметафізарних ділянок навколо колінного суглоба при рахітичних деформаціях, що не піддаються консервативному лікуванню, а саме - тимчасове блокування зон росту восьми подібними пластинами (т.з. контрольоване призупинення функціонування зон росту, геміепіфізіодез) з метою виправлення одноплощинної деформації в процесі функціонування росткової зони, рекомендовано застосовувати лише в пацієнтів раннього віку.

У шостому розділі – «Аналіз і узагальнення результатів досліджень» - проведений детальний аналіз і узагальнення результатів дослідження, що дали змогу визначити послідовність дій, які необхідні для встановлення діагнозу, визначення напрямку консервативної терапії та застосування методики оперативного лікування відповідно до типу деформації нижньої кінцівки та віку пацієнта, за потреби в оперативному лікуванні.

Ступінь обґрунтованості наукових положень, висновків і рекомендацій, сформульованих у дисертації, їх достовірність.

У дисертаційній роботі опрацьована достатня кількість матеріалу, необхідна для отримання достовірних результатів. Вибір методик дослідження є обґрунтованим. Статистична обробка отриманих результатів виконана достовірно.

Висновки роботи.

Висновки роботи сформульовані чітко і відповідають поставленим завданням.

Наукова новизна.

Вперше на сучасному рівні вивчено та проаналізовано весь доступний спектр показників біохімічних досліджень процесу метаболізму кісткової тканини при D-залежному та D-резистентному рахіті, а саме: кальцій іонізований, фосфор крові, кальцій загальний, кальцидіол, кальцитріол, паратгормон інтактний, остеокальцин, кальцій сечі (добовий), фосфор сечі (добовий), процеси кісткоутворення (P1NP), кісткової резорбції (В-СТх (β -Cross Laps)), включаючи генетичні дослідження порушення рецепції до вітаміну-D та колагену 1 типу (VDR (vitamin D receptor), COL1 (collagen type I)), що поглибило уявлення про вкрай важливі ланки патогенезу даних захворювань та дало можливість обґрунтувати вірне медикаментозне лікування цих пацієнтів.

Вперше встановлено, що порушення співвідношень між показниками кальцидіолу і кальцитріолу можна трактувати як діагностичну чи/та диференційно-діагностичну ознаку при виявленні вітамін-D-залежного та вітамін-D-резистентного рахіту (норма співвідношення в сироватці крові кальцидіолу до кальцитріолу 1:1,34-1,37). Так, при вітамін-D-залежному рахіті 1 типу доведено зменшення рівня $1.25(\text{OH})_2\text{D}_3$ і, відповідно, порушення співвідношення кальцидіолу до кальцитріолу – 1:2; при вітамін-D-залежному рахіті 2 типу - 1:4,3; при вітамін-D-резистентному рахіті – 1:1,1.

Вперше встановлено, що втрата робочої функції рецепторів вітаміну-D при вітамін-D-залежному рахіті 2 типу не буває повною, тільки частина рецепторів перебуває в т.з. «сплячому» режимі, і в процесі патогенетично-спрямованої терапії, яка триває протягом 1,5-2 років, призводить до відновлення їх функції, про що свідчить зниження-нормалізація рівня та нормалізація співвідношень метаболітів вітаміну-D в сироватці крові.

Вперше на підставі вивчення порушень кісткового обміну запропоновано новий підхід до патогенетично-спрямованого медикаментозного лікування ортопедичних проявів D-залежного та D-резистентного рахіту. Доведено, що розроблена медикаментозна терапія достовірно нормалізує та врегульовує баланс між біохімічними показниками кісткового обміну, що, в свою чергу, позитивно

впливає на покращення ортопедичного стану пацієнтів з рахітоподібними захворюваннями. Дані дослідження та запропонована медикаментозна терапія дозволила в 88,6% (101 пацієнт) випадках обійтись без оперативного лікування деформацій нижніх кінцівок при вітамін-D-залежному рахіті.

Встановлено, що, незважаючи на схожість клінічних ознак рахітичного процесу у більшості випадків, відставання в рості, порушення ходи, поліурія, системний остеопороз, грубо-петляста структура кістки, деформація тазового кільця (карткове серце), трикутна форма епіфізів нижніх кінцівок, зони Лоозера, робоча гіпертрофія кортикального шару довгих кісток, нерівномірне розширення зон росту, відсутність зони енхондральної осифікації є важливими диференційними клініко-рентгенологічними проявами у хворих з вітамін-D-резистентним рахітом. Вітамін-D-залежному рахіту притаманні: неспокій, поганий сон, посмикування уві сні, двоконтурність зон росту. Клінічно диференціювати вітамін-D-залежний рахіт 1 типу від вітамін-D-залежного рахіту 2 типу можна, керуючись окремими проявами, а саме: сплюснення потиличної ділянки - ВДЗР 1 типу, а раннє закриття великого тім'ячка і кісткові виступи метафізу - ВДЗР 2 типу. Інші клініко-рентгенологічні прояви притаманні всім типам і формам рахіту, які вивчались, і не мають статистично значимих диференційних відмінностей.

На підставі ретроспективного аналізу та розробки нових методів хірургічного лікування запропоновано новий підхід до різних типів операцій, які в подальшому дали добрі та задовільні результати в лікуванні багатоплощинних деформацій нижніх кінцівок (зменшено кількість рецидивів багатоплощинних деформацій нижніх кінцівок при вітамін-D-резистентному рахіті до 16,6%, порівняно з даними літератури - 29%). Встановлено, що для лікування багатоплощинних деформацій нижніх кінцівок слід використовувати багаторівневі остеотомії з металоостеосинтезом армівним блокуючим інтрамедулярним стержнем (після закриття зон росту) чи ростучим інтрамедулярним стержнем (при збереженій зоні росту). Використання накладних

пластин (зокрема, з кутовою стабільністю) можливе лише при потребі фіксації однорівневої корекційної остеотомії.

Уточнено покази до застосування малоінвазивних методів лікування, контрольованого закриття зон росту при ранніх, що не піддаються консервативному лікуванню, деформаціях епіметафізарних ділянок навколо колінного суглоба, а саме: застосування восьми подібних пластин для «керуваного росту» з метою виправлення одноплщинної деформації в процесі функціонування росткової зони у пацієнтів раннього віку (до 5 років).

Практична цінність отриманих результатів.

Встановлено, що у пацієнтів з вітамін-D-залежним рахітом діагностована не тільки варусна деформація стегон та гомілок у 86,7%, а й вальгусна у 13,3%; антекурвація стегна та гомілки зустрічається в 13,3%. В роботі доведено статистично значимі диференційні клініко-рентгенологічні прояви вітамін-D-резистентного рахіту - відставання в рості, порушення ходи, поліурія, системний остеопороз, грубо-петляста структура кістки, деформація тазового кільця (карткове серце), трикутна форма епіфізів нижніх кінцівок, зони Лоозера, робоча гіпертрофія кортикального шару довгих кісток, нерівномірне розширення зон росту, відсутність зони енхондральної осифікації. Вітамін-D-залежному рахіту притаманні неспокій, поганий сон, посмикування уві сні, двоконтурність зон росту. Клінічно диференціювати вітамін-D-залежний рахіт 1 типу від вітамін-D-залежного рахіту 2 типу можна, керуючись окремими проявами, а саме: сплющення потиличної ділянки більш притаманне ВДЗР 1 типу, а раннє закриття великого тім'ячка і кісткові виступи метафізу характеризують на користь ВДЗР 2 типу. Інші клініко-рентгенологічні прояви були притаманні всім типам і формам, і не мали статистично значимих диференційних відмінностей. Клініко-рентгенологічна картина рекомендована використовуватись лише як віддзеркалення динамічних процесів в лікуванні спадково-зумовленого рахітичного процесу, і для диференційної діагностики може використовуватись лише за невеликою кількістю значимих клініко-рентгенологічних ознак.

Визначення біохімічних маркерів кальцій-фосфорного обміну (кальцій загальний та іонізований, фосфор, кальцій, кальцидіол, кальцитріол, паратгормон інтактний у крові, добова екскреція кальцію та фосфору з сечею), сучасних маркерів кісткоутворення (остеокальцин та пропептид колагену 1 типу (P1NP) крові) та кісткової резорбції (β -СТх (β -Cross Laps)), а також генетичних маркерів порушення рецепції до вітаміну-D та колагену 1 типу (VDR (vitamin D receptor), COL1 (collagen type I)) у хворих з вітамін-D-залежним і вітамін-D-резистентним рахітом дають можливість не тільки встановлювати діагноз, але й контролювати нормалізацію врегулювання балансу між показниками кісткового обміну, віддзеркалюючи процеси метаболізму кісткової тканини у даного контингенту хворих, і нормалізуючи їх тим самим впливати на перебіг консервативного лікування ортопедичних проявів.

Запропоноване патогенетично-спрямоване медикаментозне лікування ортопедичних проявів вітамін-D-залежного та вітамін-D-резистентного рахіту, яке полягає в застосуванні медикаментозної терапії, що нормалізує та врегульовує баланс між біохімічними показниками кісткового обміну, позитивно впливає на покращення ортопедичного стану пацієнтів з рахітоподібними захворюваннями. Дані дослідження та запропонована медикаментозна терапія дозволила в 88,6% випадках обійтись без оперативного лікування деформацій нижніх кінцівок при вітамін-D-залежному рахіті, а також нормалізувати процеси зрощення після багаторівневих остеотомій в загально відомі терміни консолідації у пацієнтів з D-резистентним рахітом.

Уточнені покази до застосування різних типів операцій (в т.ч. нові та удосконалені методики) дають добрі та задовільні результати в лікуванні багатоплощинних деформацій нижніх кінцівок. За нашими спостереженнями для лікування багатоплощинних деформацій нижніх кінцівок слід використовувати багаторівневі остеотомії з металоостеосинтезом блокуючим інтрамедулярним стержнем (після закриття зон росту) чи ростучим інтрамедулярним стержнем (при збереженій зоні росту). Використання накладних пластин (в т.ч. з кутовою

стабільністю) має місце лише при потребі фіксації однорівневої корекційної остеотомії.

Застосування малоінвазивних методів лікування початкових деформацій епіметафізарних ділянок навколо колінного суглоба при рахітичних деформаціях, що не піддаються консервативному лікуванню, а саме - тимчасове блокування зон росту восьми подібними пластинами (т.з. контрольоване призупинення функціонування зон росту, геміепіфізіодез, контрольований ріст) з метою виправлення одноплосинної деформації в процесі функціонування росткової зони рекомендовано застосовувати лише в пацієнтів раннього віку (до 5 років).

Повнота викладених наукових положень, висновків і рекомендацій в опублікованих працях.

За результатами дослідження опубліковано 22 статті у фахових наукових виданнях, які рекомендовані ДАК України, крім того - 7 закордонних статей, понад 10 тез у матеріалах з'їздів та конференцій. Отримано 2 патенти України.

Автореферат відображає основні положення дисертації. Матеріали роботи обговорено на 38 науково-практичних форумах, з них - 8 за кордоном.

Недоліки дисертації щодо її змісту та оформлення.

Принципових зауважень щодо її змісту та оформлення немає.

Під час рецензування роботи виникли запитання:

1. Який кут деформації в колінному суглобі, і за якого типу рахіту, на вашу думку, потребує оперативної корекції відразу з початком консервативної терапії?
2. В чому переваги застосування конструкцій Fassier-Duval перед іншими інтрамедулярними конструкціями телескопічного типу?

ВИСНОВОК

Таким чином, дисертаційна робота Марціняка Степана Михайловича «Комплексне ортопедичне лікування хворих на вітамін-D-залежний та вітамін-D-

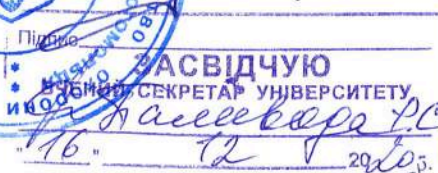
резистентний рахіт», яка представлена на здобуття наукового ступеня доктора медичних наук, є закінченою самостійно виконаною науковою роботою, яка за сукупністю отриманих результатів вирішує актуальну наукову та практичну проблему, вносить нові дані в систему сучасних уявлень про діагностику, перебіг та лікування ортопедичних проявів при вітамін-D-залежному і вітамін-D-резистентному рахіті, містить рішення важливої наукової проблеми. Методологічне забезпечення роботи адекватне поставленим задачам, які вирішені повністю, а мета досягнута. Наукові положення і висновки дисертаційної роботи обґрунтовані і достовірні. Вважаю, що робота відповідає вимогам п. 10 «Порядку присудження наукових ступенів та присвоєння вченого звання старшого наукового співробітника» затвердженого постановою Кабінету Міністрів України від 24 липня 2013 року № 567 до дисертації, поданої на здобуття наукового ступеня доктора медичних наук за фахом 14.01.21 – травматологія та ортопедія, а здобувач заслуговує присудження наукового ступеня доктора медичних наук.

Завідувач кафедри дитячої хірургії

Національного державного медичного
університету імені О.О. Богомольця

заслужений лікар України

д.мед.н., професор



А.Ф.Левицький

Підпис проф. Левицького А.Ф. засвідчую: