ДЕРЖАВНА УСТАНОВА
«ІНСТИТУТ ТРАВМАТОЛОГІЇ ТА ОРТОПЕДІЇ НАЦІОНАЛЬНОЇ АКАДЕМІЇ МЕДИЧНИХ НАУК УКРАЇНИ»

ТУРЧИН ОЛЕНА АНДРІЇВНА

УДК: [616.758.9-002+616.71-018.44-002]-07/08(043.5)

ДІАГНОСТИКА ТА ЛІКУВАННЯ ПІДОШОВНИХ ЕНТЕЗОПАТІЙ

14.01.21 – травматологія та ортопедія

222 – медицина

Автореферат

дисертації на здобуття наукового ступеня
доктора медичних наук

Київ – 2020

Дисертацією є рукопис.

Робота виконана в ДУ «Інститут травматології та ортопедії НАМН України», м. Київ

Науковий консультант: доктор медичних наук, професор
КОСТРУБ Олександр Олексійович,
Державна установа «Інститут травматології та ортопедії Національної академії медичних наук України» завідувач відділу спортивної та балетної травми

Офіційні опоненти: доктор медичних наук, професор
заслужений діяч науки і техніки України
БУР'ЯНОВ Олександр Анатолійович
Національний медичний університет імені О.О. Богомольця МОЗ України
завідувач кафедри травматології та ортопедії
доктор медичних наук
ЗАЗІРНИЙ Ігор Михайлович
Клінічна лікарня «Феофанія» Державного управління справами, керівник Центру ортопедії, травматології та спортивної медицини
доктор медичних наук, професор
ТЯЖЕЛОВ Олексій Алімович,
Державна установа «Інститут патології хребта та суглобів імені професора М.І. Ситенка Національної академії медичних наук України»,завідувач лабораторії біомеханіки

Захист відбудеться «28» квітня 2020 р. об 14.00 на засіданні спеціалізованої вченої ради Д 26.606.01 при ДУ «Інститут травматології та ортопедії НАМН України» за адресою: 01601, м. Київ, вул. Бульварно-Кудрявська, 27.

З дисертацією можна ознайомитися в бібліотеці ДУ «Інститут травматології та ортопедії НАМН України» за адресою: 01601, м. Київ, вул. Бульварно-Кудрявська, 27.

Автореферат розісланий «10» березня 2020 р.

Вчений секретар
спеціалізованої вченої ради Д 26.606.01
доктор медичних наук, професор Ю.М. Гук

Обґрунтування вибору теми дослідження

Від 10 до 24 % населення будь-якої популяції страждають на больові відчуття підошовної поверхні стопи (Tong K.B., et al., 2013). У США щороку 2 млн. осіб звертаються за кваліфікованою медичною допомогою з приводу больового синдрому п'яткової ділянки (Monteagudo M., et al., 2018), а вартість лікування складає $192 - $396 млн. доларів (Tong K.B., et al., 2010; McClinton S.M., et al., 2013). Одними з найчастіших причин больового синдрому у стопі є підошовний фасціїт (ПФ) та метатарзалгія (М), які МКХ-10 класифікує, як ентезопатії: М70 – М79 (Інші захворювання м'яких тканин): М72.2 – фасціїт підошовного апоневрозу, М77.3 – п'яткова шпора, М77.4 – метатарзалгія, М77.5 – інші ентезопатії стопи. Більшість літературних джерел містять наукові дані, які свідчать, що підгрунтям для ПФ та М є анатомо-функціональна невідповідність між індивідуальною будовою стопи та циклічними навантаженнями, що виникають при ходьбі (Vicenzino B., et al., 2007; Kang J.H., et al., 2006; Labovitz J.M., et al., 2011). До факторів, які можуть викликати ПФ та М, відносять «функціональний еквінус», варіанти будови переднього відділу стопи, проновану або плоско-вальгусну стопу (Thing J., et al., 2012; Murrell G.A., 2002; Owens B.D., et al., 2013). Однак залежність підошовних ентезопатій від структурно-функціонального стану стопи не доведена.

Незважаючи на те, що обидві нозології є дуже частою причиною звернень до лікаря, і досі існує плутанина у розумінні кожної нозології та термінології.

Розповсюдженість ПФ досягає 10 % в різних популяціях середнього віку; має тенденцію до збільшення за останні десятиріччя, що пов'язано з користуванням неякісним та незручним взуттям, загальним ожирінням населення, покриттям доріг, професійними обставинами (Hansen L., et al., 2018; Robroy L.M., et al., 2014). Середня тривалість клінічних проявів захворювання 12 місяців, однак межі коливаються від 6 до 96 місяців (Monteagudo M., et al., 2018), а у 1,6 % випадків хронічного перебігу спостерігають дегенеративний розрив підошовного апоневрозу (ПА) (Yi T.I., et al., 2011). Нині не існує погодження щодо класифікування ділянки прикріплення ПА до п'яткової кістки: частина дослідників вважає її зв'язкою, частина – сухожилком (Wright D.G., 1964). Дискутабельність даного питання є підгрунтям для існування двох теорій патогенезу ПФ: теорії запалення та теорії механічного впливу «шпори» (Kalniev M.A., et al., 2013; Chen D., et al., 2014; Stecco C., et al., 2013; Ahmad J., et al., 2016). Локалізація патологічного процесу в місці кріплення ПА до п'яткової кістки та дані візуалізивних методів дослідження дають підстави думати, що ПФ є різновидом ентезопатії, проте морфологічних даних на користь цієї здогадки недостатньо (Apostolakos J., et al., 2014; Buono A. Del, et al., 2011).

Жінки хворіють в 6 разів частіше за чоловіків, вірогідність виникнення ПФ збільшується з віком. Двобічне ураження спостерігається в 13 – 30 % випадків, при цьому ризик хронізації процесу підвищується (McPoil T.G., et al., 2008).

Нині клінічне дослідження є основним методом діагностики ПФ (Robroy L.M., et al., 2014; Ajimsha M.S., et al., 2014; Monteagudo M., et al., 2018;

McClinton S.M., et al., 2013; Beeson P., 2014). Серед інструментальних методів найбільш чутливим є ультразвукове дослідження, однак існуючі дані розрізнені і не систематизовані (Wu C.H., et al., 2011; Cheng J.W., et al., 2012).

Лікування ПФ включає широкий комплекс заходів - від масажу та лікувальної фізкультури до рентгенотерапії, проте слід зазначити, що їх застосування носить безсистемний характер (Saxena A., 2013). Не дивлячись на велику кількість публікацій за останні роки, присвячених лікуванню ПФ, незадоволеність ефективністю консервативної терапії спонукає до пошуку нових лікувальних заходів.

Ефективним знеболюючим засобом є ортопедичні устілки, які здатні нормалізувати біомеханіку стопи, проте їх виготовлення пов'язане з рядом факторів, які роблять цей процес тривалим та непередбачуваним (Fong D.T., et al., 2012). Методика кінезіотейпування дозволяє оптимізувати динамічні характеристики тейпованого сегмента, що спричиняє швидкий знеболювальний ефект ділянок перевантаження, проте літературних даних небагато (López A.M.D., et al., 2014; Erdemir A., et al. 2004). Ін'єкційне лікування займає особливе місце при лікуванні пацієнтів із ПФ, його застосовують найчастіше і воно дає загалом добрий ефект в плані знеболення, однак ряд аспектів вимагають уточнення та доопрацювання. Відповідно до багатьох досліджень результативність застосування ін'єкцій за допомогою ультразвукових методик для зниження болю при ПФ становить 95 % (McMillan A.M., et al., 2009). Однак нема єдності щодо доцільності застосування УЗ-навігації при ін'єкційному лікуванні ПФ. Актуальним є удосконалення ультразвукової семіотики ПФ з метою поліпшення діагностики; обгрунтування УЗ-навігації при ін'єкціях в ділянку ПА.

Застосування екстракорпоральної ударно-хвильової терапії ефективне до 70 % випадків, однак доказова база ефективності цього методу досить слабка (Chew K.T., et al. 2013; Ho C., 2007).

Метатарзалгія (від лат. metatarsus: плюсна, грец. algos: біль) - біль у передньому відділі стопи, який локалізується під головками плеснових кісток, обумовлений особливостями будови переднього відділу стопи (Kaz A.J., et al., 2007; Besse J.L., 2017). Біля 80% здорових осіб хоча б раз у житті скаржаться на біль у передньому відділі стопи, що розцінюють як М (Arie E.K., et al., 2015). Етіологічні чинники М до сих пір не визначені, однак встановленим є факт, що біль виникає в результаті перевантаження плантарної пластинки (ПП) капсули плесно-фалангового суглоба (ПФС) (Doty J.F., et al., 2014; Umans H., et al., 2014). ПП виступає основною структурою, яка стабілізує ПФС, завдяки попередженню перерозгинання проксимальної фаланги в ПФС, захищає його від перевантаження з кінця середньої фази кроку до відштовхування стопи (Doty J.F., et al., 2014; Umans H., et al., 2014). Детальне вивчення іі морфологічних особливостей може дати відповідь на питання виникнення больового синдрому при М та чи є ПП дійсно «ентезисом» (Maas N.M.G., et al., 2016; Suero E.M., et al., 2012).

Клінічна діагностика М не складна, однак епонімічна та термінологічна плутанина спричиняє змішування ряду больових синдромів переднього відділу

стопи, що обумовлює необхідність розробки системи диференційної діагностики (Espinosa N., et al., 2008; Lee J.H., et al., 2012; Foumenteze J.P., et al. 2018; Besse J.L., 2017).

Зростання інтересу до проблеми М пов'язане із можливістю хірургічного лікування та деталізацією прикладної хірургічної анатомії, що пов'язано із впровадженням в клінічну практику магнітно-резонансної томографії та сонографії (Gregg J.M., et al., 2006; Stone M., et al., 2017; Linklater J.M., et al., 2016). Візуалізація ПП за допомогою ультрасонографії в нормі та при патології дасть можливість визначити роль дегенеративних змін ПП у формуванні зміщення у ПФС, що лежить в основі М, що сприятиме розробці діагностичних критеріїв та уточненню патогенезу захворювання (Jastifer J.R., et al., 2014).

Лікування М включає комплекс заходів, від устілок та масажу до ударно-хвильової терапії. Не розуміючи природу захворювання, лікарі застосовують місцеві ін'єкції стероїдних препаратів та спирту, радіочастотну абляцію, тощо (Nery C., et al., 2012). Оскільки М супроводжується розвитком гіперкератозу, то представники косметологічної індустрії намагаються видалити натоптиші, не розуміючи їх ґенезу. Спектр втручань коливається від простого їх висічення до кріо- та лазеротерапії. В результаті замість бажаного ефекту утворюються болючі трофічні рани, які погано піддаються лікуванню. Дном рани є головка плеснової кістки, при прогресуванні процесу приєднується інфекція та розвивається артрит.

Хірургічне лікування М передбачає ряд методик, частина з яких характеризується значним рівнем ускладнень, такими як незрощення плеснових кісток та рецидив М (O'Kane C., et al., 2016; Redfern D.J., et al., 2016; Yeo N.E., et al., 2016). Найбільш біомеханічно обґрунтованою, за даними літератури, є вкорочуюча остеотомія плеснової кістки за Weil L.S. (Barouk L.S., 1996). Проте ряд недоопрацьованих питань хірургічного спрямування перешкоджають її широкому застосуванню.

Низка невирішених питань діагностично-лікувального характеру, необхідність розробки основних принципів лікування обумовлюють актуальність виконання даної роботи. Так, зокрема, нині немає протоколу або рекомендацій щодо вибору загальної тактики лікування даної категорії хворих. Не визначеними залишаються переваги та недоліки окремих методик для окремих клінічних випадків. Значний відсоток ускладнень та незадовільних результатів лікування даного контингенту хворих, зниження працездатності та якості життя в сукупності обумовлюють як наукову, так і соціальну значимість вирішення даного питання на сучасному рівні з застосуванням новітніх технологій, методів та засобів діагностики, лікування, реабілітації.

Відсутня система прогнозування результатів лікування пацієнтів із підошовними ентезопатіями, що могла б сприяти оптимальній методиці лікування з урахуванням особливостей клінічної ситуації.

Зв'язок роботи з науковими програмами, планами, темами.

Дисертаційна робота виконана згідно з планом науково-дослідних робіт ДУ «Інститут травматології та ортопедії НАМН України» за темою «Розробити заходи з діагностики та ортопедичного лікування пацієнтів із больовими

синдромами в ділянці стопи, обумовлених функціональним еквінусом», № держ. реєстрації 0115U000601, роки виконання 2015-2017 рр. У межах теми автором проведено систематизацію та удосконалення методів консервативного та хірургічного лікування пацієнтів із підошовними ентезопатіями, а також взято участь у лікуванні та вивченні його результатів у наближеному та віддаленому періодах.

Мета дослідження: покращити результати лікування хворих із підошовним фасціїтом та метатарзалгією на основі вивчення патомеханогенезу, розробки системи діагностики, лікування та прогнозування результатів лікування підошовних ентезопатій; теоретичного обґрунтування патогенетичних методик лікування.

Завдання дослідження:

1. Вивчити клініко-рентгенологічну та ультразвукову картину підошовних ентезопатій.
2. На основі комплексного клініко-інструментального та біомеханічного досліджень вивчити кореляційні залежності та причинно-наслідковий зв'язок між факторами ризику та підошовними ентезопатіями.
3. Дослідити морфологічні особливості будови плантарної пластинки капсули плесно-фалангового суглоба в нормі та при метатарзалгії, уточнити морфологічний субстрат метатарзалгії.
4. Дослідити анатомо-морфологічні особливості будови ділянки прикріплення підошовного апоневрозу до п’яткової кістки в нормі та при підошовному фасціїті.
5. Провести біомеханічне дослідження опорно-кінематичної функції стопи (плантодинамометрія) у хворих із підошовними ентезопатіями.
6. На основі імітаційно-комп’ютерного моделювання вивчити напружено-деформований стан в структурах підошовного апоневрозу при підошовному фасціїті.
7. Вивчити результати застосування консервативних методик лікування підошовного фасціїту (ін’єкції анестетика, кортикостероїдів, гіалуронової кислоти, platelet-rich plasma; екстракорпоральної ударно-хвильової терапії; стретчингу та кінезіотейпування), порівняти їх ефективність.
8. Вивчити результати застосування хірургічних методик лікування метатарзалгії, порівняти їх ефективність.
9. Розробити прогностичні критерії ефективності лікування підошовних ентезопатій.
10. Вивчити результати розробленої системи лікування хворих із підошовними ентезопатіями в досліджуваних групах.

Об’єкт дослідження – структурно-функціональні зміни підошовного апоневрозу та плантарної пластинки капсули плеснофалангових суглобів при підошовних ентезопатіях.

Предмет дослідження – анатомія та морфологія підошовного апоневрозу та плантарної пластинки капсули плеснофалангових суглобів, їх зміни в умовах статико-динамічної невідповідності, діагностика та патогенетична корекція больових синдромів при підошовних ентезопатіях.

Методи дослідження: клініко-рентгенологічний; ультрасонографічний; анатомічний; морфологічний; біомеханічний (плантодинамометрія, комп'ютерне моделювання); теоретичний (математичний аналіз); медико-статистичні (описова статистика, дисперсійний, кореляційний, регресійний аналіз).

Наукова новизна одержаних результатів.

На підставі даних гістологічного дослідження уперше встановлено однотипність будови місця прикріплення підошовного апоневрозу та плантарної пластинки капсули плесно-фалангового суглоба, що відповідає структурі фіброзно-хрящового ентезису; встановлено, що підошовним ентезопатіям властиві однотипні морфологічні зміни, характерні для фіброзно-хрящових ентезопатій.

На підставі анатомічного дослідження поглиблені знання про макроскопічну будову підошовного апоневрозу, а саме відсутність «характерної» трьохпучковості, представленої в літературі. Встановлено, що основним варіантом будови підошовного апоневрозу є переважання центрального пучка та двопучковість з різним переважанням латерального пучка.

Уперше, на підставі скінченно-елементного моделювання на основі створеної моделі «п'яткова кістка – підошовний апоневроз» встановлено, що при збільшенні жорсткості ентезису в 1,5 разів величина напружень збільшується в 2,18 разів та складає σ_{max} = 19,4 МПа.

В результаті клінічного та біомеханічного досліджень уперше доведено, що підошовний фасціїт властивий суб'єктам із пронованою стопою ($p < 0,05$); встановлено, що при пронованій стопі сила натяжіння підошовного апоневрозу при одноопорному стоянні більша, ніж в нормально побудованій стопі ($p < 0,001$).

Уперше встановлено, що функціональний еквінус суттєво впливає на виникнення підошовного фасціїту ($p < 0,01$) та відсутність такого впливу при метатарзалгії з локалізацією під головками 2-4 плеснових кісток ($p > 0,05$).

На підставі клініко-рентгенологічного дослідження уперше вивчена клініко-рентгенологічна картина підошовних ентезопатій, що дозволило встановити суттєву залежність між збільшенням маси тіла та підошовним фасціїтом ($p < 0,001$) та відсутність такої при метатарзалгії з локалізацією під головками 2-4 плеснових кісток ($p > 0,05$); встановлений значимий вплив жіночої статі на наявність підошовного фасціїту ($p < 0, 001$); встановлена суттєва залежність між відносно короткою 1-ю плесновою кісткою та метатарзалгією з локалізацією під головками 2-4 плеснових кісток ($p < 0,001$).

На основі сонографічного дослідження отримало подальший розвиток питання інструментальної діагностики підошовних ентезопатій; виділені стадії підошовного фасціїту; встановлено збільшення товщини плантарного апоневрозу при підошовному фасціїті (в середньому 6,7 ± 0,2 мм; $p < 0,001$); позитивний ефект лікування супроводжується достовірною нормалізацією товщини ентезису плантарного апоневрозу ($p < 0,01$). Вперше вивчено та

обраховано чутливість (84, 6 %), точність (84, 2 %) та специфічність (83, 3 %) сонографічного методу дослідження для діагностики метатарзалгії.

Уперше встановлена ефективність застосування консервативних методик лікування підошовного фасціїту, визначені показання для кожної методики. Стретчінг підошовного апоневрозу та задньої групи м'язів гомілки дають лікувальний ефект ($p < 0,05$) та статистично значимо впливають ($p < 0,001$) на збільшення обсягу розгинання у гомілковостопному суглобі як при зігнутому, так і при розігнутому колінному суглобі; кінезіотейпування підошовного апоневрозу суттєво ($p < 0,05$) та швидко зменшує больовий синдром та дає стійкий знеболювальний ефект впродовж одного тижня; ін'єкції місцевого анестетика суттєво ($p < 0,05$) та швидко зменшують больовий синдром та забезпечують добрий ефект протягом місяця.

В результаті клініко-інструментального дослідження доведено, що застосування ультразвукової навігації при блокадах з анестетиком в ділянку підошовного апоневрозу дозволяє досягти достовірного ($p < 0,05$) довготривалого знеболюючого ефекту і переважає такий у пацієнтів, яким блокаду виконували без ультразвукової навігації. Ін'єкції кортикостероїдів суттєво ($p < 0,05$) та швидко зменшують больовий синдром та забезпечують короткочасний ефект впродовж місяця; застосування platelet-rich plasma забезпечує поступове, достовірне зниження больового синдрому ($p < 0,05$) через місяць після введення та довготривалий знеболювальний ефект через 12 місяців. Ін'єкції гіалуронової кислоти статистично значимо ($p < 0,05$) зменшують больовий синдром та забезпечують стабільний знеболювальний ефект через 3 місяці. Застосування екстракорпоральної ударно-хвильової терапії у пацієнтів із хронічним підошовним фасціїтом дозволяє досягти поступового достовірного ($p < 0,05$) лікувального ефекту впродовж одного місяця та забезпечує стабільний знеболювальний ефект через один рік у 88,9 % випадків.

Уперше, на підставі аналізу результатів хірургічного лікування метатарзалгії доведено, що застосування остеотомії плеснової кістки за L.S.Weil при метатарзалгії з локалізацією під головками 2 - 4 плеснових кісток забезпечує зменшення навантаження на головку відповідної плеснової кістки (115,8 ± 17,8 Н/см2), що сприяє суттєвому зменшенню больового синдрому (1,41 ± 0,04 за ВАШ), покращенню функції (84,8 ± 0,67 за AOFAS), якості життя (1,21 ± 0,7 за шкалою Roles-Maudsley); дозволяє вирішувати ряд задач, патогенетично спрямованих на адекватне укорочення плеснової кістки, усунення дорсального зміщення основної фаланги та девіації пальця у поперечній площині.

Уперше на підставі багатофакторного кореляційно-регресійного аналізу розроблено систему прогнозування віддалених результатів лікування пацієнтів із підошовними ентезопатіями.

Практичне значення отриманих результатів

Грунтуючись на отриманих даних клінічного, рентгенологічного, сонографічного, морфологічного та біомеханічного досліджень встановлені діагностичні критерії підошовного фасціїту та метатарзалгії; розроблена на

основі цих даних схема диференційної діагностики больового синдрому заднього відділу стопи при фасціїті та переднього відділу стопи при метатарзалгії, що дозволить лікарям уникнути діагностичних помилок та призначити адекватне лікування тої чи іншої нозології, не пропустити інші патологічні стани.

Запропонований алгоритм лікування підошовного фасціїту в залежності від стадії та тривалості захворювання, застосування якої дозволяє підвищити ефективність лікування та знизити відсоток хронізації процесу.

Запропонована схема хірургічного лікування метатарзалгії, визначені показання для застосування кожної методики окремо.

Розроблена система прогнозування результатів лікування пацієнтів із підошовними ентезопатіями, в основу якої був покладений багатофакторний кореляційно-регресійний аналіз віддалених результатів, застосування якої дозволяє визначити індивідуальну тактику лікування пацієнтів даних нозологій.

Результати дослідження впроваджено у клінічну практику: Результати дослідження впроваджено в клінічну практику Київської міської клінічної лікарні № 1, Комунального закладу Київської обласної клінічної ради «Київська обласна клінічна лікарня», Комунального лікувально-профілактичного закладу Бобровицька центральна районна лікарня.

Особистий внесок автора. Дисертація є самостійною завершеною науковою роботою автора, першим в Україні дослідженням, яке систематизує знання з приводу діагностики та лікування підошовних ентезопатій. Робота виконана у відділі патології стопи та складного протезування ДУ «Інститут травматології та ортопедії НАМН України». Автору належить пріоритет у визначенні ролі різних методів діагностики та лікування підошовних ентезопатій, визначені вибір наукового направлення, мети та завдання дослідження. Автор провів інформаційно-патентний пошук, детальний та критичний аналіз літератури з даної проблеми. Ідея та дизайн дослідження належать безпосередньо автору. Самостійно виконані всі ортопедичні обстеження та трактування результатів інструментального обстеження пацієнтів. Здобувач самостійно провів аналіз даних клінічних спостережень проспективних та ретроспективних клініко-інструментальних досліджень. Автор брав безпосередню участь у плануванні лікувальної тактики усіх пацієнтів. Переважна кількість маніпуляцій та оперативних втручань виконана автором–дисертантом особисто. Також автор особисто проводив забір тканин для морфологічного дослідження; особисто виконав анатомічне дослідження підошовного апоневрозу. Самостійно провів оцінку отриманих результатів, статистичну обробку результатів дослідження, а також написання тексту.

За участю співавторів проведено ряд діагностичних досліджень, розрахунків, результати яких відображені в спільних публікаціях.

Сонографічне дослідження виконано у відділі функціональної діагностики ДУ «Інститут травматології та ортопедії НАМН України» за консультативної допомоги к.мед.н. Лучко Р.В. та лікаря Осадчої Л.Є.

Біомеханічне дослідження проведено на базі лабораторії біомеханіки ДУ «Інститут травматології та ортопедії НАМН України» за консультативної

допомоги к.м.н Лазарева І.А.

Гістоморфологічне та анатомічне дослідження здійснено на базі відділу патоморфології з експериментально-біологічним відділенням ДУ "Інститут травматології та ортопедії НАМН України" (м. Київ) за консультативної допомоги лікаря-морфолога Григоровської А.В.

Апробація результатів дисертації. Матеріали дисертаційного дослідження викладені, повідомлені та обговорені на наступних наукових форумах: Товариство ортопедів-травматологів Волинської області та м. Луцька (22 травня 2015 року, Горохів, Україна); науково-практична конференція з міжнародною участю «Актуальні питання артроскопії, хірургії суглобів та спортивної травми» (24-26 вересня 2015 року, Пуща-Водиця, Україна); щорічній науково-практична конференція «Впровадження наукових розробок у практику охорони здоров'я 2015» (18-19 грудня 2015 року, Київ, Україна); VII Українсько-Польська науково-практична конференція ортопедів-травматологів (22-23 червня 2017 року, Шацьк, Україна); круглий стіл «Ортопедичні аспекти діагностики та лікування підошовного болю». VII Міжнародний медичний форум (19-21 квітня 2016 року, Київ, Україна); XVII з'їзд ортопедів-травматологів України (5-7 жовтня 2016, Київ, Україна); 37th SICOT Orthopaedic World Congress (8-10 вересня 2016 року, Rome, Italy); Winter Pain School (25-27 лютого 2016 року, Яремче, Україна); Вчена рада ДУ «ІТО НАМН України» (05 квітня 2016 року, Київ, Україна); Всеукраїнська науково-практична конференція з міжнародною участю «Сучасні теоретичні та практичні аспекти остеосинтезу» (26-27 травня 2016 року, Святогірськ, Україна); щорічна науково-практична конференція «Впровадження наукових розробок у практику охорони здоров'я 2016» до 80-річчя акад.НАМН України, д.мед.н., професора Гайка Г.В. (23 грудня 2016, Київ, Україна); щорічна науково-практична конференція «Впровадження наукових розробок у практику охорони здоров'я 2017», Київ (22-23 грудня 2017 року, Київ, Україна); науково-практичний семінар «Помилки та ускладнення в хірургії нижньої кінцівки» ВГО «Українська асоціація ортопедів-травматологів», Київський осередок (24 березня 2017 року, Київ, Україна); Науково-практична конференція з міжнародною участю «Актуальні питання артроскопії, хірургіі суглобів та спортивної травми» (18-20 травня 2017, Одеса, Україна); Вчена рада ДУ «ІТО НАМН України» (11 квітня 2017 року, Київ, Україна); Щорічна науково-практична конференція «Впровадження наукових розробок у практику охорони здоров'я 2018» (21 грудня 2018 року, Київ, Україна); Науково-практична конференція з міжнародною участю "Актуальні питання хірургії верхньої кінцівки, артроскопії та спортивної травми" (24-25 травня 2018 року, Львів, Україна); Вчена рада ДУ «ІТО НАМН України» (15 травня 2018 року, Київ,Україна); Засідання осередку ортопедів-травматологів Донбасу ГО «Українська асоціація ортопедів-травматологів» (27 вересня 2018 року, Червоний Лиман, Україна); Науково-практична конференція з міжнародною участю «Актуальні питання сучасної ультразвукової діагностики» (21-25 травня 2019 року, Одеса, Україна); XVIII з'їзд ортопедів-травматологів України (09-11 жовтня 2019 року, Івано-Франківськ, Україна); 8 Konferencja Ortopedyczna

Polsko-Ukraińsko-Białoruska (14-15.07.2019, Краків, Польща); Щорічна науково-практична конференція «Впровадження наукових розробок у практику охорони здоров'я 2019» (20 грудня 2019 року, Київ, Україна).

Публікації. Матеріали дисертації опубліковано в 25 друкованих працях, з них 21 стаття у наукових фахових виданнях, які включені до наукометричних баз РІНЦ, Google Scholar, DRJI, Medical Journal Links, Index Copernicus, BASE, U. I. F., Research Bible, CiteFactor, World Cad, EBSCO, SCOPUS, НБУ ім. В.І. Вернадського, «Україніка наукова», «Наукова періодика України», Ulrichweb Global Serials Directory, CrossRef, Science Index, «КіберЛенінка», ICMJE, SHERPA/RoMEO, NLM-catalog, NLM-Locator Plus, Medline, Publine, Index Medicus; 2 методичні рекомендації, 2 наукові праці опубліковано в матеріалах і тезах з'їздів та конференцій.

Структура і обсяг дисертації. Дисертаційна робота викладена на 346 сторінках машинописного тексту, складається з анотації, вступу, 7 розділів власних досліджень з описом матеріалу та методів дослідження, висновків, списку використаної літератури з 305 джерел, із яких 278 латиницею, 4 додатків. Дисертація містить 127 рисунків та 84 таблиці.

ОСНОВНИЙ ЗМІСТ РОБОТИ

У «Вступі» обґрунтовано актуальність та представлено сучасний стан проблеми, сформульовано мету та завдання дослідження, наукову новизну і практичне значення отриманих результатів, наведені відомості про апробацію та практичне впровадження роботи.

У першому розділі «Термінологічне визначення. Сучасні аспекти етіопатогенезу, діагностики та лікування підошовних ентезопатій» дисертації подано аналітичний огляд літератури з теми дослідження; описано анатомо-морфологічні особливості ПА та ПП капсули ПФС, розглянуті питання етіології та патогенезу підошовних ентезопатій. Проведений детальний аналіз діагностики та існуючих методів лікування.

У другому розділі «Матеріали та методи дослідження» представлено методологічну базу роботи, яка грунтується на результатах обстеження та лікування 365 пацієнтів із підошовними ентезопатіями, які проходили лікування у відділі патології стопи та складного протезування ДУ «Інститут травматології та ортопедії НАМН України», серед яких у 193 пацієнтів був підошовний фасціїт, у 172 - метатарзалгія. До основної групи пацієнтів із підошовним фасціїтом увійшли 127 хворих. Основну клінічну групу пацієнтів із метатарзалгією склали 107 хворих, групу порівняння склали 65 хворих. Групи були порівнюваними та співставимими за віком, статтю, індексом маси тіла (ІМТ). Серед пацієнтів обох нозологій переважали жінки середнього віку із підвищеним ІМТ.

Методи дослідження включали: клінічне обстеження (анамнез, визначення ІМТ, обсяг рухів в суглобах за 0-прохідним методом, дослідження положення заднього відділу стопи відносно гомілки за Elveru R.A., відносне вкорочення триголового м'яза литки за пробою Silfverskiöld N.);

рентгенографію (для оцінки довжини плеснових кісток застосовували схему Bojsen-Moller та дугу Lelievre – Barouk, які дозволяли оцінити метатарзальну параболу); ультразвукове дослідження; біомеханічні дослідження: плантодинамометрія, дослідження сили натяжіння ПА в нормі та при ПФ за формулою Hicks J.H., імітаційне комп'ютерне моделювання напружено-деформованого стану скінчено-елементної моделі «п'яткова кістка – підошовний апоневроз»; гістологічне дослідження; анатомічне дослідження; оцінка функціональних результатів ПФ за ВАШ, шкалою Roles N.C., Maudsley R.H., функціональним індексом стопи (ФІС), М за AOFAS (сегмент 2-5 пальці), шкалою Roles N.C., Maudsley R.H. проведені в динаміці; медико-статистичний аналіз.

Диференційну діагностику М проводили з невромою Мортона, міжплесновим бурситом, стресовими переломами плеснових кісток, остеохондропатією головок плеснових кісток.

Диференційну діагностику ПФ проводили зі стресовим переломом п'яткової кістки, кистою п'яткової кістки, п'ятковим апофізитом, розривом підошовного апоневрозу,артрофією жирової тканини п'яткової ділянки,

У третьому розділі «Клініко-рентгенологічна та інструментальна діагностика підошовних ентезопатій» на підставі клініко-рентгенологічного та статистичного досліджень визначено статистично значимий ($p < 0, 001$) вплив жіночої статі на наявність ПФ, суттєва різниця ($p < 0,05$) у віці між чоловіками та жінками у бік збільшення віку у жінок. Відносне вкорочення триголового м'яза литки із застосуванням проби Silfverskiöld N. виявлено у 97 пацієнтів (165 випадків), середнє значення розгинання у гомілковостопному суглобі при розігнутому колінному суглобі склало $4,07 \pm 3^{o}$, а у положенні згинання - $9,18 \pm 4,4^{o}$, показано статистично значимий вплив ($p < 0,01$) функціонального еквінусу на наявність ПФ; встановлений значимий вплив ($p < 0,01$) евертованої стопи та збільшеного ІМТ ($p < 0,001$) на наявність ПФ.

Характерною клінічною ознакою ПФ є ранковий біль «першого кроку», який зменшується з перебігом навантаження, рентгенологічно в 65 (23, 9 %) випадках наявний кістковий екзостоз «шпора» підошовної поверхні п'яткової кістки. Гострий ПФ (тривалість больового синдрому < 6 місяців) мали 152 хворих (218 випадків), хронічний ПФ (тривалість больового синдрому > 6 місяців) - 41 хворий (54 випадки).

Характерними клінічними ознаками при М є біль під головками зацікавлених плеснових кісток (другої (72,4 %, другої та третьої (27,6 %)), який посилюється при навантаженні; омозоління підошовної поверхні, молоткоподібна деформація пальця (99,4 %). Не визначено статистично значимого впливу ($p = 0, 059$) функціонального еквінусу та збільшеного ІМТ ($p > 0,05$) на виникнення М під головками 2-4 плеснових кісток. Рентгенологічно визначали порушення М-параболи, у 45 випадках відмічені стрес-переломи та компенсаторна гіпертрофія 2-4 плеснових кісток, відносно коротка перша плеснова кістка «index minus» відмічена у 115 випадках (61, 37 %), нульовий варіант «index plus-minus» – у 20 випадках (11,03 %), відносно довга «index plus» – у 52 випадках (27,6 %); відносно коротка перша плеснова кістка

статистично значимо ($p < 0,001$) впливає на розвиток М під головками 2-4 плеснових кісток. Були встановлені частота та вагомість діагностичних ознак М, що дозволяє проводити диференційну діагностику з іншими больовими синдромами переднього відділу стопи.

На підставі проведеного сонографічного дослідження 272 випадків ПФ та 20 (40 ентезисів) здорових волонтерів встановлена частота основних сонографічних ознак: зміна структури (волокнистий малюнок) та ехогенності, зміна контурів кортикального шару ентезису та ПА, розповсюдженість сонографічних змін дистально на вільну частину апоневрозу та наявність потовщення ентезису ПА [в середньому до 6,14 ± 1,49 (2,3 – 7,7) мм] у порівнянні із нормою [3,5 ± 0,1 (2,5 – 4,4) мм]. В результаті аналізу динаміки сонографічних змін та їх співставлення з тривалістю захворювання були виділені 3 стадії ПФ; окремо виділили локальну форму ПФ, яку необхідно диференціювати із підошовним фіброматозом (хвороба Леддерхозе). Всі випадки ПФ були розподілені відповідно до стадій, більшість (181 випадок, 66 %) відповідали II стадії захворювання з тривалістю захворювання від 1 до 6 місяців. В результаті сонографічного дослідження 30 хворих (82 ПФС) із М та 10 здорових суб'єктів (40 ПФС) було встановлено, що сонографічна картина М характеризується потоншенням ПП капсули ПФС як в нейтральному положенні до 1,14 ± 0,29 (0,5 – 1,6) мм у порівнянні з нормою: 1,912 ± 0,1 (1,6 – 2,2) мм, так і при розгинанні до 0,79 ± 0,26 (0,2 – 1,3) мм, при нормі: 1,81 ± 0,11 (1,4 - 2) мм. Якісні зміни проявлялись зниженням ехогенності з порушенням волокнистої структури ПП капсули ПФС, гіперехогенними включеннями, з можливим частковим або повним її розривом, локалізованим здебільшого в ділянці інсерції ПП до проксимальної фаланги. Встановлена діагностична цінність сонографії в діагностиці М: чутливість - 84, 6 %, специфічність - 83, 3 %, точність - 84, 2 %.

На підставі проведеного ретроспективного аналізу помилок та ускладнень в діагностиці та лікуванні підошовного фасціїту розроблено схему диференційної діагностики підошовного п'яткового болю.

У четвертому розділі «Анатомічні особливості будови підошовного апоневрозу. Морфологічні особливості будови ентезису підошовного апоневрозу та плантарної пластинки капсули плесно-фалангового суглоба в нормі та їх зміни при підошовних ентезопатіях» на підставі морфологічного дослідження будови ентезису ПА та ПП капсули ПФС в нормі визначено однотипні ознаки, а саме інтеграцію щільної оформленої сполучної тканини в кістку, тобто характерні гістологічні ознаки фіброзно-хрящового ентезису з характерною зональністю. Морфологічні зміни ентезису ПА при ПФ представлені потовщенням, дезорганізацією та фіброзуванням колагенових пучків з інтерстиціальними тендонекрозами, без ознак запалення. Подібні зміни відбуваються в ПП капсули ПФС при М, фіброзно – хрящова структура ПП заміщюється іншими тканинами; характерна зміна регулярності та щільності колагенових волокон, поява судин, поєднання пухкої сполучної тканини із щільною сполучною тканиною. Виявлені гістологічні зміни ентезису ПА при

ПФ та ПП капсули ПФС при М морфологічно відповідають таким при неспецифічній ентезопатії фіброзно – хрящового ентезису низької активності.

На підставі проведеного анатомічного дослідження ПА виявлено, що його макроскопічна будова представлена двома пучками (центральним та латеральним), не вираженим третім (медіальним) пучком. Результати вимірювань лінійних розмірів ПА наведені в таблиці.

Таблиця

Результати вимірювань підошовного апоневрозу

№ п/п	Основні вимірювані показники	Результати вимірювань у мм (n=22), (M ± σ; min – max)
1	Товщина ентезису ПА	3,7 ± 1,9 (2 - 9)
2	Довжина ПА	128,9 ± 16,3 (95 - 140)
3	Проксимальна ширина ПА	26,4 ± 5,8 (15 - 32)
4	Дистальна ширина ПА	71,8 ± 3 (65 - 75)
5	Ширина латерального пучка	11,5 ± 2,9 (5 - 14)
6	Ширина центрального пучка	15,3 ± 1,5 (13 - 17)
7	Товщина латерального пучка	2,2 ± 1 (1 - 4)

Примітки : M ± σ – середнє та стандартна помилка,
min – max – мінімальне та максимальне значення,
n – кількість досліджених підошовних апоневрозів.

У п’ятому розділі «Біомеханіка в нормі та при підошовних ентезопатіях» на підставі плантодинамометричного дослідження визначено, що в нормі співвідношення між переднім та заднім відділами стопи складає 1,77 при двоопорному стоянні без устілки, а при застосуванні устілки не суттєво ($p>0,05$) змінюється та складає 1,73; встановлено достовірне збільшення навантаження на передній відділ стопи та задній відділ стопи при метатарзалгії та підошовному фасціїті та відповідні зміни сагітального градієнту (2,95 при М, 0,98 при ПФ); нормалізацію сагітального градієнту під впливом ортопедичних устілок до 1,67 при М та 1,48 при ПФ. Навантаження на головки 2,3 плеснових кісток у пацієнтів із М склало 177,02 ± 11,57 Н/см^2. Встановлений достовірний ($p<0,05$) позитивний ефект застосування Weil-остеотомії на нормалізацію тиску (115,8 ± 17,8 Н/м^2) під головками 2-4 плеснових кісток.

На підставі дослідження сили натяжіння підошовного апоневрозу в нормі та при ПФ доведено, що навантаження на ПА залежить безпосередньо від маси тіла та взаємодії між заднім та переднім відділами стопи, що визначає в нормі силу натяжіння ПА при спокійному стоянні в межах (74 ± 2,9) % та її достовірне ($p < 0,001$) зменшення до (69,9 ± 2,8) % від ваги тіла під час виконання тесту пасивного розгинання першого пальця. У пацієнтів із ПФ та гнучкою плоскою стопою сила натяжіння ПА при спокійному стоянні становить (86,1 ± 4,9) % та достовірно ($p < 0,001$) зменшується до (83,8 ± 5,3) % від ваги тіла під час виконання тесту пасивного розгинання першого пальця. Сила натяжіння ПА достовірно зменшується при застосуванні

кінезіотейпування, однак у пацієнтів із плоскою стопою не досягає норми (у відсотках до ваги тіла).

За результатами імітаційно-комп'ютерного моделювання напружено-деформованого стану скінчено-елементної моделі «п'яткова кістка – підошовний апоневроз» у різних біомеханічних умовах визначено, що переміщення (ΔL) в усіх трьох моделях становили 0,5 мм, деформація (εmax) різнилась незначно: 0,012405; 0,012447; 0,012453 відповідно до норми (100 %), збільшеної жорсткості (150 %), збільшеної еластичності (50 %). Встановлено, що в нормі ділянки концентрації напружень виникають по верхній та нижній поверхням ентезису, досягаючи максимуму в 3 умовній зоні та складають 8,89 МПа, при цьому розподіл напружень в умовних зонах ентезису відносно рівномірний (від 7,36 МПа в 1-й зоні до 8,42 МПа в 4-й зоні). При збільшенні жорсткості ентезису, що відповідає умовам моделі ПФ величина напружень збільшується в 2,18 разів та досягає 19,4 МПа. Ділянки концентрації напружень досягають максимуму у 4 умовній зоні та зменшуються у 5 зоні, де розподіляються рівномірно по всій поверхні апоневрозу, лишаються перевищеними відносно норми у 1,82 рази. Модель, що репрезентує гіпереластичність, показує аналогічні зміни моделі ПФ, але менші за значеннями максимальних напружень відносно норми.

У шостому розділі «Консервативне лікування пацієнтів із підошовними ентезопатіями» на підставі аналізу клінічного матеріалу та огляду сучасних методів консервативного лікування запропоновано алгоритм лікування ПФ в залежності від стадії перебігу (рис. 1).

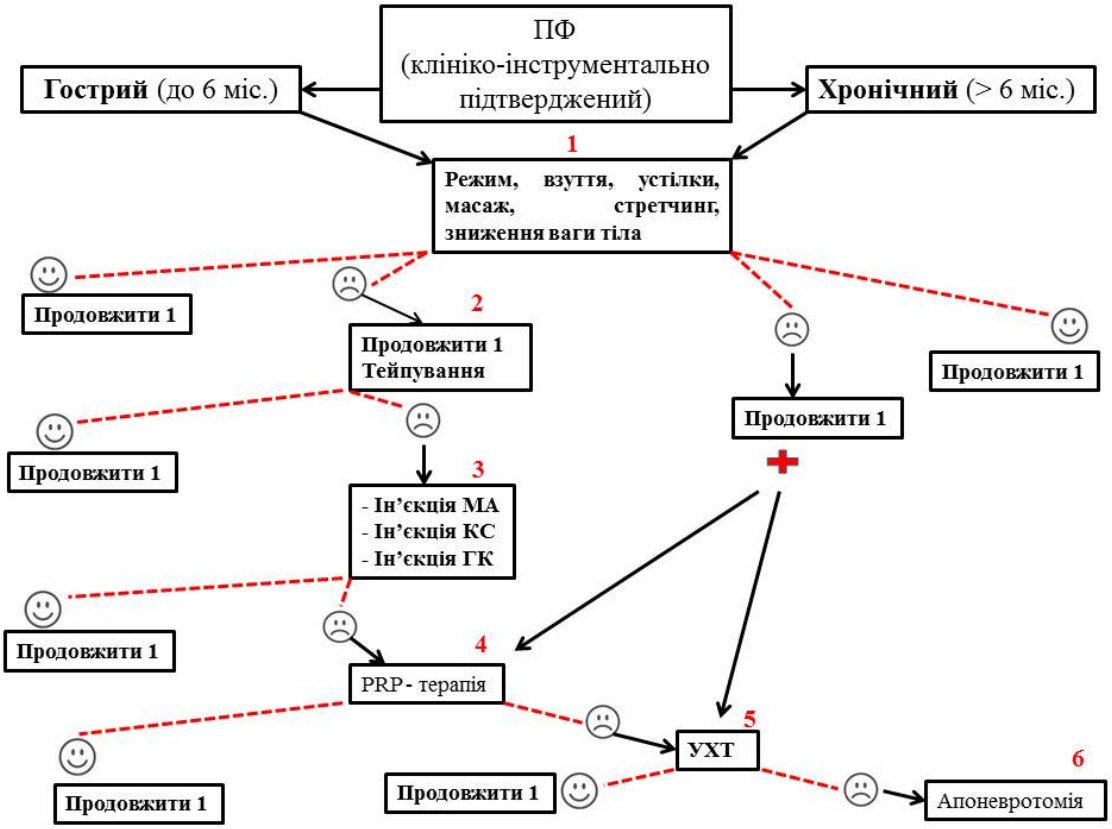

Рисунок 1. Алгоритм лікування підошовного фасціїту.

Алгоритм включає п’ять етапів: I етап – зниження ваги тіла, зміна моделі та конструкції взуття, зменшення фізичного навантаження, ортопедичні устілки, щоденний самомасаж підошовної поверхні стопи, стретчинг м’язів литки та підошовного апоневрозу. II етап – кінезіотейпування; III етап – ін’єкційне лікування та продовження I етапу (місцевий анестетик, Бетаметазон, гіалуронова кислота). IV етап – застосування platelet-rich plasma; V етап – ЕУХТ.

Динаміку больового синдрому оцінювали за ВАШ, ступінь обмеження функції ходьби та оцінку пацієнтом свого стану - за шкалою Roles-Maudsley, стану стоп за функціональним індексом стопи (ФІС).

У сьомому розділі «Хірургічне лікування підошовних ентезопатій» представлений аналіз хірургічного лікування 175 пацієнтів (191 стопа) із підошовними ентезопатіями, серед яких з приводу М з локалізацією під головками 2 – 4 плеснових кісток прооперовано 172 пацієнта (187 стоп, 210 плеснових кісток).

Хірургічне лікування ПФ виконано у 3 пацієнтів (4 стопи) з хронічним больовим синдромом 6 – 8 балів за ВАШ, незадовільною якістю життя за шкалою Roles-Maudsley та неефективним консервативним лікуванням більше 1 року. Двом пацієнтам (3 стопи) виконали відкриту підошовну апоневротомію, у 1 пацієнта провели реліз медіального пучка ПА та невроліз медіального п'яткового нерва.

В основній досліджуваній групі пацієнтів із М прооперовано 107 пац., 122 стопи, 145 плеснових кісток, застосовували операції: остеотомія за Weil (87 пац., 97 стоп, 103 плеснових кісток), проксимальна остеотомія плеснових кісток (5 пац., 5 стоп, 5 плеснових кісток), резекція головки плеснової кістки (9 пац,,12 стоп, 29 плеснових кісток), екзартикуляція пальця (6 пац., 8 стоп, 8 плеснових кісток).

У 49 пацієнтів (28,5%) М була ізольована, у 123 пацієнтів (71,5 %) поєднувалась з hallux valgus, яка при необхідності також усувалась.

На підставі аналізу літературних даних, аналізу та систематизації помилок та ускладнень при лікуванні М, розроблений алгоритм хірургічного лікування М (рис. 2). Визначені показання для виконання кожної методики хірургічного лікування М.

Функцію стопи до та після операції, результат хірургічного лікування оцінювали за схемою AOFAS (сегмент 2-5 пальці), динаміку больового синдрому – за ВАШ, оцінку пацієнтом свого стану та якість життя за адаптованою шкалою Roles-Maudsley. За навантажувальними рентгенограмами оцінювали положення головок плеснових кісток (М-парабола), наявність сублюксації у суглобі, вираженість дегенеративних змін, ознак асептичного некрозу, якість зрощення на місці остеотомії, стабільність фіксатора.

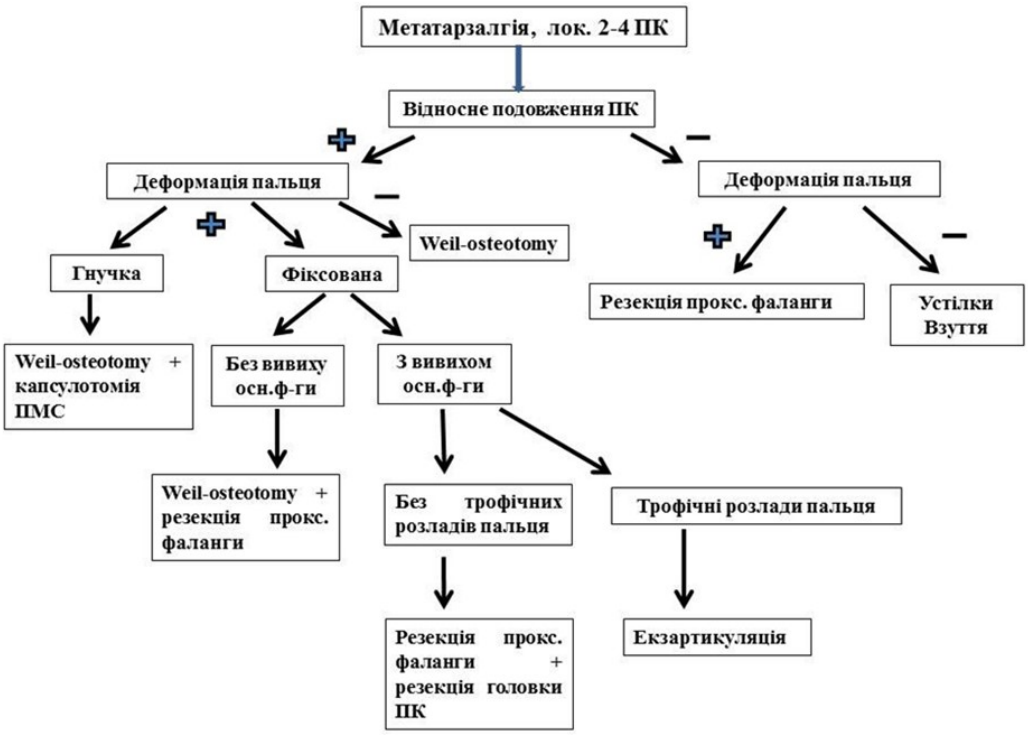

Рисунок 2. Алгоритм хірургічного лікування М з локалізацією під головками 2 – 4 плеснових кісток.

У восьмому розділі «Прогнозування результатів лікування пацієнтів із підошовними ентезопатіями. Результати лікування пацієнтів із підошовними ентезопатіями» в ході порівняльного аналізу результатів лікування ПФ в порівнюваних клінічних групах встановлено, що порівняно з існуючими підходами, розроблений діагностичний підхід та алгоритм консервативного лікування пацієнтів з ПФ дозволив отримати позитивний функціональний результат в основній групі у 80,9 % випадків (за ВАШ, шкалою Roles-Maudsley, ФІС), з яких 57 % (60 пацієнтів) мали відмінний стан за шкалою Roles-Maudsley; 25 пацієнтів (24 %) – добру, лише 20 пацієнтів (19 %) оцінювали свій стан як задовільний та потребували подальшого лікування. В групі порівняння позитивний функціональний результат спостерігали лише в 42,5 % випадків, при цьому відмінного стану не мав жоден пацієнт; 17 пацієнтів (42,5 %) мали добрий результат, 23 пацієнта (57,5 %) – задовільний.

Проаналізована ефективність застосування різних методик консервативного лікування ПФ; встановлено, що кінезіотейпування призводить до швидкого та суттєвого ($P<0,05$) зменшення болю одразу після застосування, стійкий знеболювальний ефект та відсутність подальшого погіршення через один тиждень та рецидив больового синдрому через 1 місяць. Застосування стретчингу ПА та м’язів гомілки забезпечує статистично значиме ($p < 0,001$) збільшення обсягу розгинання у гомілковостопному суглобі при зігнутому та розігнутому колінному суглобі як через одну добу, так і через 6 місяців; призводить до суттєвого ($P<0,05$) зменшення больового синдрому через одну добу та через 6 місяців, при умові постійного виконання. Ін’єкції місцевого

анестетика забезпечують суттєве (P<0,05) та швидке зменшення больового синдрому одразу після блокади, поступове посилення больових відчуттів та стабільний ефект протягом одного місяця; встановлено достовірно нижчий (p < 0,05) рівень болю при виконанні ін'єкцій під УЗ-контролем; позитивний клінічний результат лікування супроводжується достовірною (p<0,01) нормалізацією товщини ентезису. Застосування блокад з кортикостероїдом забезпечує суттєве (P<0,05) зменшення болю впродовж одного місяця та посилення болю у строки більше одного місяця, що пояснюється швидкою та нетривалою дією кортикостероїдів. Місцеве введення PRP призводить до поступового зниження больового синдрому впродовж одного місяця та подальшу тенденцію до суттєвого (P<0,05) знеболення через 6 та 12 місяців, що свідчить про більш позитивний ефект маніпуляції. Ін'єкції гіалуронової кислоти забезпечують суттєве (P<0,05) та стабільне зменшення болю та покращення функції через один та 3 місяці. Найбільш ефективними та безпечними виявились ін'єкції platelet-rich plasma та гіалуронової кислоти, віддалені результати демонструють стабільний позитивний ефект за ВАШ, Roles-Maudsley та ФІС. ЕУХТ призводить до статистично достовірного (p > 0,05) поступового зменшення болю та покращення функції, яке продовжується до 9 – 12 місяців; позитивний клінічний ефект встановлений в 88,9 % випадків хронічного ПФ.

На підставі аналізу результатів хірургічного лікування М в клінічних групах встановлено, що порівняно з існуючими підходами, розроблений діагностичний підхід та алгоритм хірургічного лікування пацієнтів з М дозволив отримати стабільний відмінний та добрий функціональний результат в основній групі в 92,5% випадків, в той час як у контрольній групі подібний функціональний результат отримали лише у 37,5 % пацієнтів (за ВАШ, шкалою Roles-Maudsley, шкалою AOFAS, сегмент 2-5 пальці).

Покращення в основній групі сталось за рахунок суттєвого зниження (p<0,05) больового синдрому та покращення функції оперованого пальця (83,9 ± 7,8 балів за AOFAS), в той час, як у групі контроля достовірного (p<0,05) зниження больового синдрому та покращення функції не спостерігали (67,7 ± 16,45 балів за AOFAS).

Застосування Weil-остеотомії та проксимальної остеотомії плеснової кістки при М під головками 2-4 плеснових кісток забезпечує значне (p<0,001) зменшенням больового синдрому, покращує функцію оперованого пальця (84,8 ± 0,67 балів за AOFAS), покращує якість життя за шкалою Roles-Maudsley у 91,3% пацієнтів. Резекція головки плеснової кістки та екзартикуляції пальця призводить до суттєвого (p<0,001) покращення функції (за шкалою AOFAS) оперованого пальця здебільшого за рахунок зменшення болю (p<0,001); покращує якість життя за шкалою Roles-Maudsley у 100% пацієнтів; забезпечує відмінний та добрий результат лікування за критеріями AOFAS у всіх пацієнтів.

Аналіз результатів хірургічного лікування М показав наступні помилки та ускладнення: рецидив М під головкою другої плеснової кістки після Weil – остеотомії у 5 пацієнтів; підзвих основної фаланги в 25 випадках з 64 випадків дислокацій без клінічної симптоматики; міграція гвинта діагностована в

чотирьох випадках; «floating toe» утворився у 3 пацієнток; у двох пацієнток виник частковий рецидив М після резекції головок плеснових кісток.

На підставі аналізу результатів консервативного лікування пацієнтів основної клінічної групи із ПФ (n=127) та хірургічного лікування пацієнтів основної групи із М (n=107) у віддаленому періоді (2-3 роки і більше) розроблена система прогнозування результатів. Система прогнозування передбачає сумацію прогностичних коефіцієнтів (ПК), визначених для 7 прогностичних факторів для ПФ та 5 прогностичних факторів для М, що дає можливість отримання низької, середньої та високої вірогідності позитивного результату при застосуванні розроблених систем лікування в кожній клінічній групі. У випадку низької вірогідності позитивного результату лікарю та пацієнту слід розглянути альтернативний варіант лікування.

ВИСНОВКИ

В роботі вирішена актуальна медико-соціальна проблема підошовних ентезопатій на основі розробки патогенетично обгрунтованої системи комплексної діагностики, лікування та прогнозування результатів лікування підошовного фасціїту та метатарзалгії.

1. Підошовний фасціїт та метатарзалгія є підошовно локалізованими ентезопатіями, основною клінічною ознакою яких є біль (в середньому 7,8 за ВАШ) в місці прикріплення підошовного апоневрозу до п’яткової кістки та капсули плесно-фалангових суглобів; властиві переважно жінкам (у співвідношенні 4:1) із збільшеною масою тіла (індекс маси тіла > 25). Для підошовного фасціїту специфічним є наявність синдрому пронованої стопи та функціонального еквінусу ($\chi 2$ критерій, $p < 0,01$). Характерною скіалогічною ознакою у пацієнтів із метатарзалгією є відносно коротка перша плеснова кістка ($\chi 2$ критерій, $p < 0,001$). Особливості біомеханіки та локалізації підошовного фасціїту та метатарзалгії обумовлюють кардинальну спрямованість лікувальної тактики: консервативну - при підошовному фасціїті та хірургічну - при метатарзалгії.
2. Типовою клінічною ознакою підошовного фасціїту є ранковий біль «першого» кроку, який зменшується з перебігом навантаження, стійкий до лікування; має схильність до хронізації із тривалістю перебігу більше 6 місяців та рецидивування. Рентгенологічна знахідка у вигляді підошовно локалізованого остеофіту («шпора») не є специфічною ознакою підошовного фасціїту, зустрічається у 23,9 % випадків, морфологічно не пов’язана з підошовним апоневрозом. Біль при метатарзалгії локалізується під головками другої (72,4 %), другої та третьої (27,6 %) плеснових кісток, супроводжується болючим омозолінням, розвитком молоткоподібної деформації пальця ((99,4 %); сонографічно у 100% випадків виявляють дегенеративні зміни плантарної пластинки капсули плесно-фалангового суглоба.
3. Ультразвукова картина при підошовному фасціїті характеризується потовщенням в середньому до (6,14 ± 1,49) мм, зниженням ехогенності та

локусами васкуляризації ентезису підошовного апоневрозу. Позитивний ефект лікування підошовного фасціїту супроводжується достовірною нормалізацією товщини ентезису підошовного апоневрозу в середньому до (3,6 ± 0,4) мм ($p < 0,01$), що дозволяє застосовувати ультразвукове дослідження в якості об'єктивного критерію динаміки перебігу та результату лікування підошовного фасціїту. Ультразвукова картина при метатарзалгії проявляється зміною ехогенності з порушенням волокнистої структури, появою гіперехогенних включень різної інтенсивності та розмірів, зменшенням товщини плантарної пластинки капсули плесно-фалангового суглоба до повного її розриву. Суттєве ($p < 0,05$) зменшення товщини плантарної пластинки капсули плесно-фалангового суглоба при динамічній сонографії у пацієнтів із метатарзалгією свідчить про порушення фіброзно-хрящової будови ентезису та повну втрату його еластичних властивостей. Ефективність сонографічного методу дослідження при ушкодженні плантарної пластинки капсули плесно-фалангового суглоба склала: чутливість – 84,6%, специфічність – 83,3%, точність – 84,2%.

4. Гістоморфологічна будова місць прикріплення підошовного апоневрозу та плантарної пластинки капсули плесно-фалангового суглоба характеризується однотипними ознаками інтеграції щільної оформленої сполучної тканини в кістку з характерною зональністю, типовою для фіброзно-хрящового ентезису. При підошовному фасціїті та метатарзалгії в ентезисах виникають однотипні зміни у вигляді потовщення, дезорганізації та фіброзування колагенових пучків з інтерстиціальними тендонекрозами при відсутності ознак запалення. Макроскопічна будова підошовного апоневрозу при анатомічному дослідженні представлена наявністю двох пучків (центрального та латерального), з відсутністю описаного в літературі третього (медіального) пучка. Розміри підошовного апоневрозу в його проксимальній частині становили: для латерального пучка – ширина 11,5 ± 2,9 мм та товщина 2,2 ± 1, для центрального пучка - ширина 15,3 ± 1,5 мм та товщина 3,7 ± 1,9 мм.

5. Розподіл навантаження між переднім та заднім відділами стопи в нормі характеризується коефіцієнтом співвідношення 1,77. При підошовному фасціїті навантаження на задній відділ стопи збільшується в 1,8 рази (коефіцієнт співвідношення – 0,98). При метатарзалгії навантаження збільшується на передній відділ стопи (коефіцієнт співвідношення – 2,95). Застосування устілок нормалізує розподіл навантаження з відповідними змінами співвідношення передній / задній відділ при підошовному фасціїті та метатарзалгії (коефіцієнт співвідношення - 1,48 та 1,67 відповідно). Навантаження на плантарний апоневроз залежить безпосередньо від маси тіла та взаємодії між заднім та переднім відділами стопи, що визначає в нормі силу натяжіння плантарного апоневрозу при спокійному стоянні в межах (74 ± 2,9) % та її зменшення до (69,9 ± 2,8) % від ваги тіла під час виконання тесту пасивного розгинання 1-го пальця. У пацієнтів із підошовним фасціїтом та гнучкою плоскою стопою сила натяжіння плантарного апоневрозу при спокійному стоянні становить (86,1 ± 4,9) % та зменшується до (83,8 ± 5,3) % від ваги тіла під час виконання тесту пасивного розгинання першого пальця.

Сила натяжіння підошовного апоневрозу достовірно зменшується при застосуванні кінезіотейпування, однак у пацієнтів із плоскою стопою не досягає норми (у відсотках до ваги тіла).

6. Імітаційне комп'ютерне моделювання напружено-деформованого стану скінчено-елементної моделі «п'яткова кістка – підошовний апоневроз» показало, що збільшення жорсткості ентезису підошовного апоневрозу істотно впливає на напружено-деформований стан даної ділянки у бік посилення концентрації напружень по периферії ентезису, що межує безпосередньо з тканиною підошовного апоневрозу, в якій концентрація напружень розподілена рівномірно і нижче майже втричі. На противагу цьому, в моделі напружено-деформованого стану, що відображала норму, концентрація пікових напружень локалізувалась посередині ентезису, значення напружень були вдвічі меншими, а перепад напружень в ділянці переходу до тканини підошовного апоневрозу не був значним.

7. Застосування кінезіотейпування при підошовному фасціїті спричиняє негайний знеболювальний ефект із зменшенням рівня болю за ВАШ на 4,5; припинення кінезіотейпування повертає біль на попередній рівень. Стретчинг підошовного апоневрозу та м'язів гомілки спричиняє достовірне ($p < 0,05$) збільшення обсягу розгинання стопи та довгострокове (до 6 місяців) зменшення больового синдрому, яке переважає ефект кінезіотейпування. Застосування ін'єкційних методик лікування у пацієнтів із підошовним фасціїтом (місцевий анестетик, кортикостероїд, гіалуронова кислота, platelet-rich plasma) незалежно від стадії заворювання, спричиняє практично однаковий позитивний ефект в строки 3 місяці після ін'єкції (зменшення болю до 2,4 ± 1,2 за ВАШ, покращення функції та якості життя до 1,8 ± 0,6 за шкалою Roles-Maudsley та 29,8 ± 19,3 за ФІС), подальше покращення спостерігають при застосуванні platelet-rich plasma та гіалуронової кислоти (зменшення болю до 1,85 ± 1,56 за ВАШ, покращення функції та якості життя до 1,75 ± 0,5 за шкалою Roles-Maudsley та 29,85 ± 17,9 за ФІС). Застосування екстракорпоральної ударно-хвильової терапії при підошовному фасціїті показане в хронічній стадії захворювання; спричиняє поступовий та довгостроковий (12 місяців) лікувальний ефект, що проявляється зменшенням болю до 0,94 ± 2,06 за ВАШ, 1,31±0,7 шкалою Roles-Maudsley, 19,9 ± 7,91 за ФІС.

8. Структурна невідповідність та статико-динамічна некомпенсованість переднього відділу стопи при метатарзалгії обумовлює переважну хірургічну направленість лікування даної патології, спрямовану на розвантаження ділянки гіперпресії під головкою плеснової кістки та виведення із зони максимального навантаження дегенеративно зміненого ентезису плантарної пластинки. Цим умовам відповідає остеотомія плеснової кістки за L.S.Weil, яка забезпечує зменшення навантаження на головку відповідної плеснової кістки (115,8 ± 17,8 Н/см^2), що сприяє суттєвому зменшенню больового синдрому (1,41 ± 0,04 за ВАШ), покращенню функції за (84,8 ± 0,67 за AOFAS), якості життя (1,21 ± 0,7 шкалою Roles-Maudsley); дозволяє вирішувати ряд задач, патогенетично спрямованих на адекватне укорочення

плеснової кістки, усунення дорсального зміщення основної фаланги та девіації пальця у поперечній площині. У пацієнтів старших вікових груп при метатарзалгії у поєднанні з фіксованою молоткоподібною деформацією пальця з трофічними розладами показаною є екзартикуляція пальця та резекція головки плеснової кістки.

9. Розроблена система прогнозування підошовних ентезопатій: результат лікування підошовного фасціїту залежить від віку, статі, тривалості хвороби до 6 місяців, індексу маси тіла, функціонального еквінусу, пронованої стопи та анамнезу лікування. Високу прогностичну оцінку успішного результату лікування слід очікувати при сумарній оцінці прогностичних коефіцієнтів від +5 до +25; сумарна оцінка прогностичних коефіцієнтів від -15 - +5 визначає середню ймовірність позитивних результатів лікування; сума прогностичних коефіцієнтів від -34 - -15 визначає низьку ймовірність досягнення позитивних результатів лікування. Запропонована система прогнозування результатів лікування у пацієнтів із метатарзалгією може бути застосована у випадках, де немає структурної анормальності переднього відділу стопи.

10. Застосування розробленої системи діагностики та лікування пацієнтів із підошовним фасціїтом та метатарзалгією сприяло покращенню результатів лікування; так в основній клінічній групі пацієнтів із підошовним фасціїтом позитивний результат встановлений у 80,9 % випадків, тоді як у пацієнтів, де була застосована загальноприйнята тактика лікування позитивний результат отримали в 42,5 % випадків. У пацієнтів із метатарзалгією в основній клінічній групі позитивний результат встановлений в 92,5% випадків, а в контрольній групі – в 62,5 % випадків.

11. Застосування розробленої системи діагностики та лікувальних алгоритмів підошовного фасціїту та метатарзалгії у порівнянні з загальноприйнятими підходами дозволило покращити результати лікування основних клінічних груп. Так, у пацієнтів із підошовним фасціїтом основної клінічної групи позитивний результат встановлений у 80,9 % випадків (2,01 ± 1,9 балів за ВАШ, 1,7 ± 0,7 за шкалою Roles – Maudsley, 33,19 ± 27,9 балів за ФІС), а у групі порівняння позитивний результат отримали в 42,5 % випадків (3,9 ± 1,8 балів за ВАШ, 2,6 ± 0,5 за шкалою Roles – Maudsley, 70,2 ± 28,4 балів за ФІС). В основній групі пацієнтів із метатарзалгією функціональний результат за AOFAS (сегмент 2 – 5 пальці) склав 83,9 ± 7,8 балів, а відмінний та добрий результат спостерігався у 92,5 % пацієнтів. В той же час, у групі порівняння аналогічний результат спостерігався лише у 37,5 % пацієнтів. В основних досліджуваних групах пацієнтів застосування розробленої системи діагностики та лікування дало можливість повністю уникнути діагностичних помилок.

СПИСОК РОБІТ, ОПУБЛІКОВАНИХ ЗА ТЕМОЮ ДИСЕРТАЦІЇ

1. **Турчин, О. А.**, Григоровська А. В., Вадзюк Н. С., Коструб О. О., Лябах А. П. (2015). Діагностика та хірургічне лікування невроми Мортона. *Літопис*

травматології та ортопедії, (1-2), 60-63. Retrieved from http://nbuv.gov.ua/UJRN/Lto_2015_1-2_23.

Автор зібрав клінічний матеріал, особисто виконав більшість хірургічних втручань, проаналізував результати досліджень.

2. Осадча, Л. Є., Гай, Л. А., **Турчин, О. А.,** Лябах, А. П. (2015). Структурні зміни плантарної пластинки при метатарзалгії за даними ультразвукового дослідження. *Вісник ортопедії, травматології та протезування,* 1, 40-44. Retrieved from:http://95.164.172.68:2080/khportal/DocDescription?docid=KhNMU.Br.-533112.

Особистий внесок автора полягає в зборі клінічного матеріалу, аналізі результатів дослідження та інтерпретації отриманих даних.

3. **Турчин, О. А.**, Осадча, Л. Є., Лябах, А. П. (2016). Ін'єкційне лікування підошовного фасціїту під контролем ультразвукової навігації. *Лікарська справа,* 5/6, 122-127. Retrieved from:http://5.58.77.229/cgi-bin/irbis64r_15/cgiirbis_64.exe?LNG=en&C21COM=S&I21DBN=BDS&P21DBN=BDS&S21FMT=fullwebr&S21ALL=%3C%2E%3EA%3D%D0%A2%D1%83%D1%80%D1%87%D0%B8%D0%BD%2C%20%D0%9E%2E%20%D0%90%2E%24%3C%2E%3E&Z21ID=&S21SRW=TIPVID&S21SRD=&S21STN=1&S21REF=10&S21CNR=10

Автор особисто виконав всі ін'єкції, провів збір клініко-інструментальних даних, проводив обробку та аналіз отриманих результатів.

4. **Турчин, О. А.,** Лазаренко, Г. М., Лябах, А. П. (2016). Остеотомія за Weil при хірургічному лікуванні метатарзалгії. *Травма,* 17(2), 59-63. Retrieved from: http://nbuv.gov.ua/UJRN/Travma_2016_17_2_12.

Особистий внесок автора полягає у визначенні показань до застосування підголовчатої остеотомії, участі у виконанні хірургічних втручань, проводив обробку та аналіз отриманих результатів.

5. **Турчин, О. А.,** Лябах, А. П., Міхневич, О. Е. (2017). Взаємозв'язок плантарних ентезопатій та функціонального еквінусу. *Вісник ортопедії, травматології та протезування,* 3, 7-14. Retrived from: http://www.irbis-nbuv.gov.ua/cgi-bin/irbis_nbuv/cgiirbis_64.exe?Z21ID=&I21DBN=JRN&P21DBN=JRN&S21STN=1&S21REF=10&S21FMT=njuu_all&C21COM=S&S21CNR=20&S21P01=0&S21P02=0&S21COLORTERMS=0&S21P03=I=&S21STR=%D0%9623340/2017$.

Автором зібрано матеріал і проаналізовано результати клінічного дослідження, проведено статистичну обробку отриманих даних.

6. **Турчин, О. А.**, Пятковський, В. М., Лазаренко, Г. М., Лябах, А. П. (2017). Застосування методики кінезіотейпування при лікуванні підошовного фасціїту. *Актуальні проблеми клінічної та профілактичної медицини,* 1(2), 25-29. Retrived from: http://www.irbis-nbuv.gov.ua/.

Автор виконав, дослідив, систематизував та проаналізував результати застосування кінезіотейпування у всіх пацієнтів, зробив узагальнені висновки.

7. **Турчин, О. А.**, Осадча, Л. Є., Лябах, А. П. (2017). Структурні зміни підошовного апоневрозу у пацієнтів із підошовним фасціїтом за даними ультразвукового дослідження. *Літопис травматології та ортопедії*, 1-2, 86-

90. Retrived from: http://www.kaftravm.com.ua/images/pdf/litopys_2018.pdf.

Особистий внесок автора полягає у безпосередній участі при виконанні ультразвукового дослідження лікарем-діагностом, збір клініко-сонографічних даних, аналіз та обробка отриманих результатів.

8. **Турчин, О. А.,** Григоровська, А. В., Осадча, Л. Є., Лазаренко, Г. М. (2017). Хірургічне лікування двобічної невроми Мортона: клінічний випадок. *Вісник ортопедії, травматології та протезування*, 2, 80-85. Retrived from: http://www.irbis-nbuv.gov.ua/cgi-bin/irbis_nbuv/cgiirbis_64.exe?Z21ID=&I21DBN=JRN&P21DBN=JRN&S21STN=1&S21REF=10&S21FMT=njuu_all&C21COM=S&S21CNR=20&S21P01=0&S21P02=0&S21COLORTERMS=0&S21P03=I=&S21STR=%D0%9623340/2017$.

Автор особисто інтерпретував клініко-інструментальні дані, виконав хірургічне втручання, провів обробку та аналіз отриманих результатів.

9. **Турчин, О. А.,** Лазарєв, І. А., Міхневич, О. Е., Лябах, А. П. (2018). Вплив кінезіотейпування на силу натяжіння підошовного апоневрозу в нормі та у пацієнтів із плоскою стопою, що страждають на плантарний фасціїт. *Літопис травматології та ортопедії,* 1-2, 22-26. Retrived from: http://nbuv.gov.ua/UJRN/Lto_2018_1-2_10.

Особисто автором проведено біомеханічні дослідження та розрахунки для обґрунтування впливу методики кінезіотейпування на силу натяжіння підошовного апоневрозу.

10. **Турчин, О. А.,** Міхневич, О. Е., Лазаренко, Г. М., Пятковський, В. М., Лябах, А. П. (2018). Вплив підвищеної маси тіла на виникнення підошовного фасціїту. *Вісник ортопедії, травматології та протезування,* 1, 12-15. Retrived from: http://nbuv.gov.ua/UJRN/Votip_2018_1_4.

Автором проведено розрахунок індексу маси тіла пацієнтів та статистичну обробку результатів, сформульовано висновки.

11. **Турчин, О. А.,** Лазаренко, Г. М., Лябах, А. П. (2018). Динаміка обсягу рухів у гомілковостопному суглобі під впливом вправ на розтягнення у пацієнтів із підошовним фасціїтом. *Вісник ортопедії, травматології та протезування,* 3, 64-70. Retrived from: http://tf-g.com.ua/journal-VOTP_3%2898%292018-10.html.

Автор дослідив та визначив обсяг рухів у гомілковостопному суглобі в нормі, при підошовному фасціїті та під впливом лікування, провів статистичну обробку результатів, узагальнив отримані дані.

12. **Турчин, О. А.,** Лябах, А. П. (2018). Диференційна діагностика метатарзалгії. *Ортопедия, травматология и протезирование,* 4, 48-52. DOI: https://doi.org/10.15674/0030-59872018448-52. Retrived from: http://otp-journal.com.ua/article/view/154944.

Автор розробив диференційну діагностику метатарзалгії, визначив частоту та вагомість клініко-інструментальних ознак, сформулював висновок.

13. **Турчин, О. А.,** Коструб, О. О., Лазаренко, Г. М., Осадча, Л. Є. (2018). Модифікована операція Silfverskiold N. при хірургічному лікуванні литкового еквінусу. *Вісник ортопедії, травматології та протезування*, 4, 50-54. Retrived from: http://194.44.242.25/cgi-

bin/Webirbis3/cgiirbis_64.exe?LNG=&C21COM=S&I21DBN=DB2&P21DBN=DB2&S21FMT=fullwebr&S21ALL=%3C.%3EA%3D%D0%9B%D0%B0%D0%B7%D0%B0%D1%80%D0%B5%D0%BD%D0%BA%D0%BE,%20%D0%93.%20%D0%9C.%40%3C.%3E&Z21ID=&S21SRW=TIPVID&S21SRD=&S21STN=1&S21REF=3&S21CNR=20.

Автор провів аналіз сучасної літератури щодо хірургічного лікування литкового еквінусу, проаналізував власні дані, провів аналіз можливих помилок і ускладнень.

14. **Турчин, О. А.,** Григоровська, А. В., Лябах, А. П., Коструб, О. О. (2019). Гістологічні зміни плантарної пластинки капсули плесно-фалангового суглоба у пацієнтів із метатарзалгією. *Ортопедия, травматология и протезирование*, 2, 13-17. DOI: https://doi.org/10.15674/0030-59872019213-17. Retrived from: http://otp-journal.com.ua/article/view/172074.

Автором виконано всі хірургічні втручання під час яких проводили забір препаратів для гістологічного дослідження, інтерпретація отриманих морфологічних даних, формулювання висновків.

15. **Турчин, О. А.,** Григоровська, А. В., Коструб, О. О., Лябах, А. П. (2019). Гістологічні особливості будови плантарної пластинки капсули плесно-фалангового суглоба. *Травма,* 20 (3), 66-70. doi: http://dx.doi.org/10.22141/1608-1706.3.20.2019.172093. Retrived from:http://www.mif-ua.com/archive/article/47933.

Особистий внесок автора полягає у заборі всіх препаратів для морфологічного дослідження під час хірургічного втручання, обробка та аналіз отриманих результатів.

16. **Турчин, О. А.,** Лазаренко, Г. М., Пятковський, В. М., Коструб, О. О., Лябах, А. П. (2019). Віддалені результати застосування остеотомії за Weil L.S. при хірургічному лікуванні метатарзалгії. *Травма*, 20 (1), 62-66. Retrived from:http://nbuv.gov.ua/UJRN/Travma_2019_20_1_11.

Автор дослідив, систематизував та проаналізував результати застосування підголовчатої остеотомії при хірургічному лікуванні метатарзалгії, показав переваги та недоліки, провів аналіз власних помилок та ускладень.

17. **Турчин, О. А.,** Осадча, Л. Є., Коструб, О. О., Лябах, А. П. (2019). Застосування збагаченої тромбоцитами плазми у лікуванні больового синдрому у хворих на підошовний фасцит. *Ортопедия, травматология и протезирование*, 1, 85-91. DOI: https://doi.org/10.15674/0030-59872019185-90. Retrived from:http://otp-journal.com.ua/article/view/162932.

Особистий внесок автора полягає у виконанні методики PRP пацієнтам із підошовним фасціїтом, аналіз результатів її застосування, статистична обробка даних, формулювання висновків.

18. **Турчин, О. А.,** Коструб, О. А., Блонський, Р. І., Семененко, О. А. (2019). Застосування радіальної екстракорпоральної ударно-хвильової терапії в комплексному лікуванні хронічного больового синдрому у хворих із підошовним фасціїтом. *Вісник ортопедії, травматології та протезування*, 3, 35-42. Retrived from:http://www.irbis-nbuv.gov.ua/cgi-bin/irbis_nbuv/cgiirbis_64.exe?I21DBN=JRN&P21DBN=JRN&S21STN=1&S21REF=10&S21FMT=fullwebr&C21COM=S&S21CNR=20&S21P01=0&S21P02=0&S21

P03=I=&S21COLORTERMS=0&S21STR=%D0%9623340.

Автор дослідив, систематизував та проаналізував результати застосування ЕУХТ при лікуванні підошовного фасціїту, встановив показання та протипоказання, виявив ускладнення.

19. **Турчин, О. А.,** Григоровська, А. В., Коструб, О. О., Лябах, А. П. (2019). Гістологічні зміни ентезису підошовного апоневрозу при підошовному фасціїті. *Травма*, 20 (5), 48-52. doi: 10.22141/1608-1706.5.20.2019.185554.

Особисто автором проведено забір ентезису підошовного апоневрозу, інтерпретація морфологічних даних, аналіз даних сучасної літератури.

20. **Турчин, О. А.,** Григоровська, А. В., Снісаревський, П. П. Лябах, А. П. (2019). Особливості будови підошовного апоневрозу за результатами анатомічного дослідження. *Ортопедия, травматология и протезирование*, 4, 70-74. DOI: http://dx.doi.org/10.15674/0030-598720194.

Особистий внесок автора полягає у виконанні анатомічного дослідження, статистична обробка отриманих вимірювань, аналіз отриманих даних.

21. Лазарєв, І. А., **Турчин, О. А.,** Скибан, М. В. (2019). Напружено-деформований стан підошовного апоневрозу при плантарному фасціїті. *Вісник ортопедії, травматології та протезування*, 4, 73-80.

Особисто автором виконане анатомічне дослідження підошовного апоневрозу та вимірювання його лінійних розмірів, які стали вхідними даними для створення скінчено-елементної моделі апоневрозу. Автор зібрав, узагальнив та проаналізував результати експериментального дослідження напружено-деформованого стану підошовного апоневрозу.

22. Лябах, А. П., Гайко, О. Г., **Турчин, О. А.,** Пятковський, В. М., Осадча, Л. Є., Кулева, О. В. (2016). Сучасні принципи діагностики та лікування підошовного фасціїту. Методичні рекомендації: Київ, 26 с.

Автором розроблена система діагностики та консервативного лікування підошовного фасціїту.

23. Лябах, А. П., Гайко, О. Г., **Турчин, О. А.,** Пятковський, В. М., Осадча, Л. Є., Лазаренко, Г. М. (2017). Сучасні підходи до діагностики та лікування метатарзалгії. Методичні рекомендації: Київ, 33 с.

Особистий внесок автора полягає розробці комплексної системи діагностики метатарзалгії, розробці показань до хірургічного лікування.

24. **Турчин, О. А.,** Лябах А. П., Турчин А. М., Лазаренко Г. М. (2015). Підошовний фасціїт. Діагностика та лікування. *Матеріали науково-практичної конференції з міжнародною участю «Актуальні проблеми хірургії стопи»,* 61-62.

Автором обґрунтовано особливості діагностики, диференційної діагностики та принципи лікування підошовного фасціїту.

25. **Турчин, О. А.,** Лучко, Р. В., Осадча, Л. Є. (2019). Стадійність підошовного фасціїту за даними ультрасонографії. *Збірник наукових праць XVIII зїзду ортопедів-травматологів України*, 327-328.

Автором розроблена стадійність підошовного фасціїту в залежності від тривалості захворювання та сонографічних змін.

АНОТАЦІЯ

Турчин О.А. **Діагностика та лікування підошовних ентезопатій. – Кваліфікаційна наукова праця на правах рукопису.**

Дисертація на здобуття наукового ступеня доктора медичних наук за спеціальністю 14.01.21 - Травматологія та ортопедія (222 – медицина). – Державна установа «Інститут травматології та ортопедії Національної академії медичних наук України», Київ, 2020.

Дисертація присвячена підвищенню ефективності лікування пацієнтів із підошовними ентезопатіями шляхом удосконалення діагностики та лікування, розробки системи прогнозування результатів лікування.

На підставі гістологічного дослідження встановлено, що плантарна пластинка капсули плесно-фалангового суглоба та ділянка кріплення підошовного апоневрозу до п’яткової кістки морфологічно відповідають фіброзно-хрящовому ентезису; підошовним ентезопатіям властиві однотипні морфологічні зміни, характерні для фіброзно-хрящових ентезопатій.

На підставі клініко-інструментального дослідження встановлені кореляційні залежності та причинно-наслідкові зв'язки між факторами ризику та підошовними ентезопатіями; удосконалена інструментальна діагностика підошовних ентезопатій. Розроблена схема диференційної діагностики підошовного фасціїту та метатарзалгії; запропонований алгоритм консервативного лікування підошовного фасціїту та хірургічного лікування метатарзалгії; створено систему прогнозування віддалених результатів лікування.

Застосування розробленої системи прогнозування, діагностичного та лікувального алгоритмів дає змогу підвищити ефективність лікування, покращити статико-динамічну функцію стопи, зменшити відсоток ускладнень та підвищити якість життя пацієнтів обраної категорії.

Ключові слова: підошовні ентезопатії, стопа, підошовний фасціїт, метатарзалгія, ентезопатія.

АННОТАЦИЯ

Турчин Е.А.. Диагностика и лечение подошвенных энтезопатий. – Квалификационная научная работа на правах рукописи.

Диссертация на соискание ученой степени доктора медицинских наук по специальности 14.01.21 - Травматология и ортопедия (222 - медицина). - Государственное учреждение «Институт травматологии и ортопедии Национальной академии медицинских наук Украины », Киев, 2020.

Диссертация направлена на решение актуальной проблемы улучшения результатов лечения пациентов с подошвенными энтезопатиями на основе разработки и внедрения системы диагностики, лечения и прогнозирования результатов лечения.

Объектом исследования стали структурно-функциональные изменения подошвенного апоневроза и плантарной пластинки капсулы плюсне-фаланговых суставов при подошвенных энтезопатиях у 365 пациентов.

Впервые на основании анатомо-гистологического исследования установлена однотипность строения места прикрепления подошвенного апоневроза и плантарной пластинки капсулы плюсне-фалангового сустава, которая соответствует структуре фиброзно-хрящевого энтезиса; для подошвенных энтезопатий характерны морфологические изменения, которые соответствуют фиброзно-хрящевым энтезопатиям. Уточнены особенности макроскопического строения подошвенного апоневроза.

На основании имитационно-компьютерного моделирования разработана модель «пяточная кость – подошвенный апоневроз».

Опираясь на результаты клинико-инструментального и биомеханического исследований установлены корреляционные зависимости и причинно-следственные связи между факторами риска и подошвенными энтезопатиями. Усовершенствована инструментальная диагностика подошвенных энтезопатий; показана необходимость использования ультразвуковой навигации при выполнении инъекций; выделены стадии подошвенного фасциита; установлена эффективность использования консервативных методик лечения подошвенного фасциита, установлены показания для каждой методики. Разработана схема дифференциальной диагностики болевого синдрома заднего отдела стопы при подошвенном фасциите и переднего отдела стопы при метатарзалгии. Представлен алгоритм консервативного лечения подошвенного фасциита в зависимости от стадии заболевания; алгоритм хирургического лечения метатарзалгии.

Доказано, что использование остеотомии плюсневой кости по L.S.Weil при метатарзалгии обеспечивает снижение нагрузки на головку соответствующей плюсневой кости за счет адекватного ее укорочения, что приводит к существенному уменьшению болевого синдрома; обеспечивает устранение дорсального смещения основной фаланги и девиации пальца в поперечной плоскости.

Впервые на основании многофакторного корреляционно-регрессионного анализа разработана система прогнозирования отдаленных результатов лечения пациентов с подошвенными энтезопатиями.

Применение разработанной системы прогнозирования, диагностического и лечебного алгоритмов у пациентов с подошвенными энтезопатиями позволяет повысить эффективность лечения, улучшить статико-динамическую функцию стопы, уменьшить процент осложнений и повысить качество жизни пациентов.

Ключевые слова: подошвенные энтезопатии, стопа, подошвенный фасциит, метатарзалгия, энтезопатия.

SUMMARY

Turchyn O.A. Diagnostics and Treatment of Plantar Enthesopathies. - A qualified scientific work, printed as a manuscript.

Dissertation for the degree of a Doctor of Medical Sciences, specialty 14.01.21 – Traumatology and Orthopedics (222 - Medicine). – State Institution "Institute of Traumatology and Orthopedics of the National Academy of Medical Sciences of Ukraine", Kyiv, 2020.

The dissertation is aimed at solving the actual problem of improving the results of treatment of patients with plantar enthesopathies by improvement of diagnostics and treatment, development of system of prediction of results of treatment.

On the basis of histological examination it was established that the plantar plate and the area of attachment of the plantar aponeurosis to the calcaneus morphologically correspond to fibro-cartilage enthesis; plantar enthesopathies are characterized by the same type of morphological changes characteristic of fibro-cartilage entesopathies.

On the basis of clinical and instrumental studies, correlation dependencies and causal relationships between risk factors and plantar enthesopathies were established; improved instrumental diagnostics of plantar enthesopathies. The scheme of differential diagnosis of plantar fasciitis and metatarsalgia has been developed; algorithm of conservative treatment of plantar fasciitis and surgical treatment of metatarsalgia were developed; a system for prognosis long-term outcomes of treatment was created.

The application of the developed system of prognosis, diagnostic and therapeutic algorithms allows to improve the effectiveness of treatment, to improve the static-dynamic function of the foot, to reduce the percentage of complications and to improve the quality of life of patients of the selected category.

Key words: plantar enthesopathies, foot, plantar fasciitis, metatarsalgia, enthesopathy.

ПЕРЕЛІК УМОВНИХ СКОРОЧЕНЬ

ВАШ – візуально-аналогова шкала

ІМТ – індекс маси тіла

М – метатарзалгія

ПА – підошовний апоневроз

ПП – плантарна пластинка

ПФ – підошовний фасціїт

ПФС – плесно-фаланговий суглоб

ФІС – функціональний індекс стопи

AOFAS – американське ортопедичне товариство стопи та гомілковостопного суглоба (American Orthopaedic Foot and Ankle Society)