ДЕРЖАВНА УСТАНОВА
«ІНСТИТУТ ТРАВМАТОЛОГІЇ ТА ОРТОПЕДІЇ
НАЦІОНАЛЬНОЇ АКАДЕМІЇ МЕДИЧНИХ НАУК УКРАЇНИ»

Кваліфікаційна наукова праця
на правах рукопису

ОЛІЙНИК ЮРІЙ ВАСИЛЬОВИЧ

УДК 616.718.4/.5/.6-002.27-07-08-084-06

ДИСЕРТАЦІЯ

ФІБРОЗНА ДИСПЛАЗІЯ ДОВГИХ КІСТОК НИЖНІХ КІНЦІВОК (ДІАГНОСТИКА, ЛІКУВАННЯ ТА ПРОФІЛАКТИКА УСКЛАДНЕНЬ)

14.01.21 – травматологія та ортопедія

Подається на здобуття наукового ступеня кандидата медичних наук.
Дисертація містить результати власних досліджень.
Використання ідей, результатів і текстів інших авторів мають
посилання на відповідне джерело
_____ Ю.В. Олійник

Науковий керівник: Гук Юрій Миколайович, доктор медичних наук, професор

Київ – 2017

АНОТАЦІЯ

Олійник Юрій Васильович. Фіброзна дисплазія довгих кісток нижніх кінцівок (діагностика, лікування та профілактика ускладнень). – Рукопис.

Дисертація на здобуття наукового ступеня кандидата медичних наук за спеціальністю 14.01.21 «Травматологія та ортопедія». – ДУ «Інститут ортопедії та травматології НАМН України», Київ, 2017.

Дисертаційна робота присвячена проблемі діагностики та хірургічного лікування пацієнтів з фіброзною дисплазією довгих кісток нижніх кінцівок. За результами клініко-рентгенологічних досліджень з'ясовано, що основними клінічними проявами захворювання були патологічні переломи, деформації кісток та больовий синдром. Визначено, що найбільша кількість патологічних переломів стосувалася стегнової кістки (72,3 %) і саме проксимального її відділу (76,7 %). До факторів ризику виникнення переломів даної локалізації належали тип ураження фіброзною дисплазією (тотальне ураження проксимального відділу стегнової кістки – 1 тип чи ураження шийки з міжвертлюговою ділянкою – 3 тип) та вік дитини 9-14 років (пре- та пубертатний вік). Доведено, що при невчасній діагностиці та неадекватному лікуванні фіброзна дисплазія проксимального відділу стегнової кістки в умовах продовження вісьового навантаження кінцівки може ускладнитися варусною деформацією за типом «палиці пастуха», яка потребує обов'язкової хірургічної корекції.

На підставі розробленої біомеханічної математичної моделі моноосальної форми фіброзної дисплазії проксимального відділу стегнової кістки визначено «критичні» зони навантажень та деформацій, які були локалізовані на верхній та на нижній частині шийки. Отримані дані вказали на необхідність проведення превентивних (профілактичних) оперативних втручань з армування даної ділянки кістки з метою попередження виникнення патологічних переломів. З позицій біомеханічних досліджень з математичного моделювання та визначення показників напружено-деформованого стану створених моделей за показниками напружень та деформацій доведено об'єктивну перевагу стегнового блокуючого стержня та

пластини LCP для проксимального відділу стегнової кістки над кутовою пластиною. Проведені експериментальні дослідження з тестовим вісьовим навантаженням з руйнацією моделей з металофіксаторами підтвердили міцність цих металоконструкцій та їх можливість утримувати максимальні навантаження при достатньо стабільній фіксації.

Спираючись на отримані дані біомеханічних досліджень об'єктивно підтверджено необхідність проведення превентивного остеосинтезу проксимального відділу стегнової кістки у хворих на фіброзну дисплазію. Доведено ефективність застосованих сучасних інтрамедулярних металоконструкцій, в тому числі що «ростуть» у хворих на фіброзну дисплазію довгих кісток нижніх кінцівок, що дозволило попередити ускладнення (переломи та деформації) та зменшити строки відновного післяопераційного періоду.

Розроблено алгоритм диференційованого підходу до вибору методу хірургічного лікування фіброзної дисплазії довгих кісток нижніх кінцівок при патологічних переломах та деформаціях (реконструктивно – відновні оперативні втручання) в залежності від форми захворювання та віку пацієнта із застосуванням сучасних накісткових та інтрамедулярних конструкцій, що сприятиме підвищенню ефективності лікування.

Ключові слова: фіброзна дисплазія, напружено - деформований стан системи «стегнова кістка – фіксатор», структурний стан кісткової тканини, метаболізм кісткової тканини, хірургічне лікування, металоостеосинтез.

АННОТАЦИЯ

Олейник Юрий Васильевич. Фиброзная дисплазия длинных костей нижних конечностей (диагностика, лечение и профилактика осложнений). – Рукопись.

Диссертация на соискание ученой степени кандидата медицинских наук по специальности 14.01.21 – «Травматология и ортопедия». – ГУ «Институт травматологии и ортопедии НАМН Украины», Киев, 2017.

Диссертационная работа посвящена проблеме диагностики и хирургического лечения пациентов с фиброзной дисплазией длинных костей нижних конечностей. На основании анализа полученных результатов клинико-рентгенологических исследований определено, что основными клиническими проявлениями заболевания были патологические переломы, деформации длинных костей нижних конечностей и болевой синдром. Наиболее частой локализацией патологических переломов была бедренная кость (72,3 %) и проксимальный её отдел (76,7 %). Определены факторы риска возникновения патологических переломов данной локализации, к которым относятся тип поражения кости фиброзной дисплазией (тотальное поражение проксимального отдела бедренной кости – 1 тип и поражение шейки с межвертельной областью – 3 тип) и возраст пациента 9-14 лет (пре- и пубертатный возраст). Доказано, что при несвоевременной диагностике и неадекватном лечении фиброзной дисплазии проксимального отдела бедренной кости, при условии продолжающейся осевой нагрузки конечности, могут возникнуть осложения в виде варусной деформации по типу «палки пастуха», которая требует обязательной хирургической коррекции.

На основании разработанной биомеханической математической модели моноосальной формы фиброзной дисплазии проксимального отдела бедренной кости определены зоны «критических» нагрузок и деформаций, которые локализовались на верхней и нижней части шейки бедренной кости. Полученные данные указывают на необходимость проведения превентивных (профилактических) оперативных вмешательств, направленых на армирование данного участка кости с целью предотвращения возникновения патологических переломов. С позиций проведенных биомеханических исследований с определением показателей напряженно-деформированного состояния (напряжений и деформаций) на испытуемых моделях объективно доказано преимущество бедренного интрамедуллярного стержня и пластины LCP для проксимального отдела бедренной кости по сравнению с угловой пластиной. Проведенные экспериментальные исследования с циклической осевой нагрузкой, приводящей к разрушению моделей бедренной кости с фиксаторами, подтвердили

надежность данных металлоконструкций, а также их возможность выдерживать максимальные нагрузки при достаточно стабильной фиксации.

Учитывая полученные данные биомеханических исследований объективно доказана необходимость проведения превентивного остеосинтеза проксимального отдела бедренной кости у пациентов с фиброзной дисплазией.

Применение в клинической практике современных интрамедуллярных металлоконструкций, в том числе «растущих», у пациентов с фиброзной дисплазией длинных костей нижних конечностей, позволило предотвратить осложнения в виде патологических переломов и деформаций, снизить сроки восстановительного периода.

Разработан алгоритм дифференцированного подхода к выбору метода хирургического лечения фиброзной дисплазии длинных костей в зависимости от формы заболевания и возраста пациента с применением современных накостных и интрамедуллярных конструкций, что способствовало повышению эффективности лечения.

Ключевые слова: фиброзная дисплазия, напряженно - деформированное состояние системы «бедренная кость – фиксатор», структурное состояние костной ткани, метаболизм костной ткани, хирургическое лечение, металлоостеосинтез.

ANNOTATION

Oliinyk Yurii Vasyliovych. Fibrous dysplasia of long bones of the lower extremities (diagnostics, treatment and prevention complications). – Manuscript.

Thesis for Academic Degree of the candidate of medical sciences in specialty 14.01.21 – Traumatology and orthopedics. – SI “Institute of Traumatology and Orthopedics under NAMS of Ukraine”, Kyiv, 2017.

The dissertation is devoted to the improvement of diagnostics and surgical treatment of patients with fibrous dysplasia of long bones of the lower extremities. The results of clinical and radiological studies indicate that the main clinical manifestations of this

disease were pathological fractures, bone deformities and pain syndrome. It was determined that the greatest number of pathological fractures related to the proximal part of the femur (76,7 %). It was found out that the factors of the risk of fractures of this localization belonged to the type of defeat with fibrous dysplasia (total defeat of the proximal part of the femur - type 1 or lesion of the neck in intertrochanterica region - type 3) and the age of the child 9-14 years (pre- and puberty age). It has been proved that in the case of inadequate diagnosis and inadequate treatment, fibrous dysplasia of the proximal part of the femur can be complicated by a variegated sheath strain, requiring mandatory surgical correction.

Based on the developed biomechanical model of monostotic fibrous dysplasia of the proximal femur, "critical" load and deformation zones that were localized on the upper and lower parts of the neck. The obtained data indicated the need for preventive surgical interventions to strengthen the bone area in order to prevention of pathological fractures. According of the biomechanical research on mathematical modeling and determination of indicators of the stress-strain state of the created models, the stresses, the objective advantage of the LCP plate for the proximal femoral and the femoral locking rod above the corner plate have been proved.

The conducted experimental researches with the test load with the destruction of models with metal fixator confirmed the strength of these metal fixators and their ability to maintain maximum loads with sufficiently stable fixation. Based on the received data of biomechanical research objectively confirmed the need for preventive synthesis of the proximal femur in patients with fibrous dysplasia. The efficiency of applied modern intramedullary metal fixator, including those that "grows" in patients with fibrous dysplasia of long bones of the lower extremities, has been proved, which allowed to prevent complications (fractures and deformations) and to reduce the terms of restorative postoperative period.

The algorithm of the differentiated approach to the choice of the method of surgical treatment of fibrous dysplasia of long bones of the lower extremities with pathological fractures and deformations (reconstructive surgical interventions) depending on the form

of the disease and age of the patient with the use of modern skeletal and intramedullary fixator, which will increase the effectiveness of treatment, is developed.

Key words: fibrous dysplasia, stress - deformed state of the system "femur bone - fixator", structural condition of bone tissue, bone tissue metabolism, surgical treatment, synthesis.

ЗМІСТ

АНОТАЦІЯ.....2

ЗМІСТ.....8

ПЕРЕЛІК УМОВНИХ СКОРОЧЕНЬ 12

СПИСОК ОПУБЛІКОВАНИХ ПРАЦЬ ЗА ТЕМОЮ ДИСЕРТАЦІЇ 13

ВСТУП 15

РОЗДІЛ 1. МАТЕРІАЛИ ТА МЕТОДИ ДОСЛІДЖЕННЯ 25

1.1 Загальна характеристика спостережень та методів дослідження.....25

1.2 Методи дослідження 26

1.2.1 Клінічний метод дослідження.....26

1.2.2 Рентгенологічний метод дослідження 26

1.2.3 Біомеханічний метод дослідження.....26

1.2.4 Рентгенденситометричний метод дослідження 39

1.2.5 Біохімічний метод дослідження.....41

РОЗДІЛ 2. РЕЗУЛЬТАТИ КЛІНІКО-РЕНТГЕНОЛОГІЧНОГО ДОСЛІДЖЕННЯ ХВОРИХ НА ФІБРОЗНУ ДИСПЛАЗІЮ (ХАРАКТЕРИСТИКА ВЛАСНОГО МАТЕРІАЛУ).....44

2.1 Загальна характеристика клініко-рентгенологічних проявів та особливості їх перебігу у хворих з різними формами фіброзної дисплазії 44

2.1.1 Особливості клініко–рентгенологічних проявів моноосальної форми фіброзної дисплазії.....49

2.1.2 Особливості клініко–рентгенологічних проявів поліосальної форми фіброзної дисплазії.....51

2.1.3 Особливості клініко–рентгенологічних проявів синдрома Олбрайта..53

2.2 Патологічні переломи та деформації довгих кісток нижніх кінцівок у хворих на фіброзну дисплазію 58

2.3 Клініко-рентгенологічні критерії диференційної діагностики фіброзної дисплазії 72

РОЗДІЛ 3. БІОМЕХАНІЧНЕ ОБГРУНТУВАННЯ ОСТЕОСИНТЕЗУ ПРОКСИМАЛЬНОГО ВІДДІЛУ СТЕГНОВОЇ КІСТКИ ПРИ ФІБРОЗНІЙ ДИСПЛАЗІЇ 80

3.1. Обґрунтування біомеханічних досліджень та вибір експериментальної моделі стегнової кістки 80

3.2 Результати визначення показників напружено–деформованого стану проксимального відділу стегнової кістки (математичний аналіз) 82

3.2.1 Результати розрахунків напружено–деформованого стану біомеханічної моделі інтактної стегнової кістки (без «патологічного осередка») 82

3.2.2 Результати розрахунків напружено–деформованого стану біомеханічної моделі стегнової кістки з «патологічним осередком». 83

3.2.3 Результати розрахунків напружено–деформованого стану біомеханічної моделі стегнової кістки з «патологічним осередком» та пластиною LCP. 83

3.2.4 Результати розрахунків напружено–деформованого стану біомеханічної моделі стегнової кістки з «патологічним осередком» та стегновим блокуючим стержнем 84

3.2.5 Результати розрахунків напружено–деформованого стану біомеханічної моделі стегнової кістки з «патологічним осередком» та кутовою пластиною (АВР). 85

3.3 Результати біомеханічного аналізу надійності фіксації проксимального відділу стегнової кістки при фіброзній дисплазії в умовах остеосинтезу різними типами фіксаторів (експериментальне дослідження) 90

РОЗДІЛ 4. СТРУКТУРНИЙ СТАН ТА МЕТАБОЛІЗМ КІСТКОВОЇ ТКАНИНИ У ХВОРИХ НА ФІБРОЗНУ ДИСПЛАЗІЮ 94

4.1 Результати дослідження структурного стану кісткової тканини за даними рентген-денситометричного методу у хворих на фіброзну дисплазію.....96

4.2 Результати дослідження метаболізму кісткової тканини за даними біохімічних маркерів кісткового обміну у хворих на фіброзну дисплазію.....96

РОЗДІЛ 5. ХІРУРГІЧНЕ ЛІКУВАННЯ ОРТОПЕДИЧНИХ ПРОЯВІВ ФІБРОЗНОЇ ДИСПЛАЗІЇ.....110

5.1 Ретроспективний аналіз результатів хірургічного лікування ортопедичних проявів у пацієнтів на фіброзну дисплазію 110

5.1.1 Резекція та кісткова пластика у хворих на фіброзну дисплазію довгих кісток нижніх кінцівок.....110

5.1.2 Остеосинтез при лікуванні хворих на фіброзну дисплазію довгих кісток нижніх кінцівок.....118

5.2. Хірургічне лікування патологічних переломів довгих кісток нижньої кінцівки у хворих на фіброзну дисплазію.....121

5.3 Хірургічне лікування деформацій довгих кісток нижньої кінцівки та профілактика їх виникнення у пацієнтів на фіброзну дисплазію 123

5.3.1 Реконструктивно-відновні оперативні втручання на довгих кістках нижньої кінцівки у пацієнтів хворих на фіброзну дисплазію 125

5.3.2 Превентивні оперативні втручання на довгих кістках нижньої кінцівки у пацієнтів хворих на фіброзну дисплазію 139

5.4 Аналіз результатів хірургічного лікування ортопедичних проявів у пацієнтів хворих на фіброзну дисплазію 146

5.4.1 Результати превентивних оперативних втручань у хворих на фіброзну дисплазію довгих кісток нижніх кінцівок 148

5.4.2 Результати реконструктивно–відновних оперативних втручань у хворих на фіброзну дисплазію довгих кісток нижніх кінцівок.....149

5.5 Помилки та ускладнення хірургічного лікування хворих на фіброзну дисплазію довгих кісток нижніх кінцівок 156

АНАЛІЗ ТА УЗАГАЛЬНЕННЯ РЕЗУЛЬТАТІВ ДОСЛІДЖЕНЬ 159

ВИСНОВКИ 167

ПРАКТИЧНІ РЕКОМЕНДАЦІЇ 170

СПИСОК ВИКОРИСТАНИХ ДЖЕРЕЛ 172

ДОДАТКИ 179

ПЕРЕЛІК УМОВНИХ СКОРОЧЕНЬ

АЗФ	- апарат зовнішньої фіксації
БІОС	- блокуючий інтрамедулярний остеосинтез
МЩКТ	- мінеральна щільність кісткової тканини
ФД	- фіброзна дисплазія
ОК	- остеокальцин
КФД	- кістково-фіброзна дисплазія
ПВСК	- проксимальний відділ стегнової кістки
НДС	- напружено-деформований стан
СФСКТ	- структурно-функціональний стан кісткової тканини
цАМФ	- циклоаденозинмонофосфат
P1NP	- N-термінальний пропептид проколагену I типу
β-CT_x (β-CrossLaps)	- термінальний телопептид колагену I типу
BMD	- bone mineral dencity
DEXA (DXA)	- dual-energy x – ray absorbciometry

СПИСОК ОПУБЛІКОВАНИХ ПРАЦЬ ЗА ТЕМОЮ ДИСЕРТАЦІЇ

1. Лазарев ІА, Гук ЮМ, Олійник ЮВ, Скибан МВ. Напружено – деформований стан проксимального відділу стегнової кістки з наявністю порожнистого дефекту (осередок фіброзної дисплазії) в умовах остеосинтезу різними типами фіксаторів. Травма. 2015;3(16):62-70.
2. Лазарев ІА, Шидловський МС, Гук ЮМ, Олійник ЮВ, Чеверда АІ. Біомеханічний аналіз надійності фіксації проксимального відділу стегнової кітки при фіброзній дисплазії в умовах остеосинтезу різними типами фіксаторів (експериментальне дослідження). Травма. 2015;5(16):37-43.
3. Гук ЮМ, Зима АМ, Марциняк СМ, Олійник ЮВ**.** Хірургічне лікування деформації по типу «палиці пастуха» у дітей та підлітків при фіброзній дисплазії. Травма. 2013;2(14):49-56.
4. Гук ЮМ, Зима АМ, Марциняк СМ, Чеверда АІ, Олійник ЮВ. Блокуючий інтрамедулярний остеосинтез у лікуванні та профілактиці патологічних переломів та вісьових деформацій кісток нижньої кінцівки у дітей з фіброзною дисплазією. Дитяча хірургія. 2014;3(4):49-53.
5. Гук ЮМ, Кінча–Поліщук ТА, Зима АМ, Олійник ЮВ. Структурно – функціональний стан кісткової тканини при фіброзній дисплазії. Проблеми остеології. 2014;3:47-53.
6. Гук ЮМ, Григоровський ВВ, Зима АМ, Чеверда АІ, Олійник ЮВ, Дем’ян ЮЮ. Кістково-фіброзна дисплазія (хвороба Кампаначчі) і фіброзна дисплазія у дітей та підлітків: особливості клініко-рентгенологічних, патоморфологічних змін, диференційної діагностики та сучасного ортопедичного лікування. Вісник ортопедії, травматології та протезування. 2015;4:32-39.
7. Гук ЮМ (UA), Зима АМ (UA), Марциняк СМ (UA), Сивак МФ (UA), Чеверда АІ (UA), Олійник ЮВ (UA); патентовласник ДУ “Інститут травматології та ортопедії” НАМН України (UA). Пристрій для лікування деформації стегнової кістки при системних захворюваннях скелету у дітей.

Патент № 98275 UA. МПК (2006.01) A 61 B 17/56 ; № u201411580 ; заявл. 27.10.2014 ; опубл. 27.04.2015. Бюл. № 8/2015.

8. Гук ЮМ (UA), Зима АМ (UA), Марциняк СМ (UA), Сивак МФ (UA), Чеверда АІ (UA), Олійник ЮВ (UA); патентовласник ДУ “Інститут травматології та ортопедії” НАМН України (UA). Спосіб лікування деформації стегнової кістки при системних захворюваннях скелету у дітей. Патент № 98274 UA. МПК (2006.01) A 61 B 17/56 ; № u201411580 ; заявл. 27.10.2014 ; опубл. 27.04.2015. Бюл. № 8/2015.

ВСТУП

Актуальність та обгрунтування теми. Серед великої різноманітності пухлиноподібних та диспластичних уражень скелета у дітей, що супроводжується розвитком ускладнень у вигляді патологічних переломів та деформацій, суттєве місце належить фіброзній дисплазії, при неадекватному лікуванні якої часто виникають функціональні порушення, а як наслідок соціальна дезадаптація пацієнтів та їх інвалідизація.

На сьогоднішній день, під фіброзною дисплазією (хвороба Брайцева – Ліхтенштейна) мають на увазі захворювання сполучної тканини, а саме кісткової, яке характеризується аномалією розвитку мезенхіми, при якому фізіологічне ремоделювання кісткової тканини трансформується в патологічну проліферацію фіброзної тканини, що призводить до зниження механічної властивості кісткової тканини, виникнення патологічних переломів та вісьових деформацій кісток [11].

За Міжнародною класифікацією хвороб (МКХ 10) виділяють наступні форми фіброзної дисплазії: 1) моноосальна (моноостозна) форма (М85.0) – відноситься до розділу остеопатій, хондропатій (М80-М94) та інших порушень кісткової щільності та структури (М85); 2) поліосальна (поліостозна) форма – до розділу остеохондродисплазій (Q78.1), вроджених аномалій (вад розвитку) кістково – м’язової системи (Q65-79).

Розповсюдженість даного захворювання відома лише в аспекті пухлиноподібних та диспластичних уражень скелета і становить 6,5 % - 7 % (Волков М.В., 1968; Parekh S.G., Lackman R.D., 2004; DiCaprio M.R., Enneking W.F., 2005). Ймовірність малігнізації становить від 0,5 % (при моноосальній формі) до 4 % (у випадку поліосального ураження та синдрому Олбрайта) (Ruggieri P., 1994; Lopez-Ben R., Ozaki T., 1997; Kransdorf M.J., 1999; Murphey M.D., 1999).

Згідно сучасних даних, захворювання має вроджений, неспадковий характер (Marie P.J., 1997; Cohen M.M. Jr., 1999; DiCaprio M.R., 2005; Riminucci M., 2006). Молекулярно-генетичними дослідженнями доведено, що етіологія фіброзноїдисплазії пов’язана з соматичною мутацією гена GNAS локалізованій в

20q13.2-13.3 хромосомі (Weinstein L.S.,1991; Schwindinger W.F., 1992; Shenker A, 1994).

Мутації, що виникають в ембріональних клітинах на ранніх етапах розвитку зародка (стадія гаструляції) є причиною заміни аргініну чи глутаміну в альфа-субодиниці білка G_S (мембранного білка клітин), що призводить до порушення аденілатциклазного шляху передачі сигналів та збільшення рівня синтезу цАМФ, що в свою чергу запускає механізм автономної проліферації (діленню) клітин – носіїв GNAS мутації (Lietman S.A., 2007). Збільшена проліферативна активність остеогенних клітин в осередках ФД, які зазнали мутаційних змін, є причиною прогресуючого характеру захворювання, що в певній мірі пояснює значну кількість рецидивів захворювання (Guille J.T., 1998) та незадовільних результатів лікування.

Незважаючи на значні досягнення у вивченні етіопатогенезу та клінічних проявів ФД ортопедична спільнота не досягла істотних успіхів у лікуванні як самого захворювання, так і його ускладнень (патологічних переломів та деформацій кісток). Це, на нашу думку, пов’язано зі структурною недосконалістю кісткової тканини в місцях ураження фіброзною дисплазією, певною резистентністю до кістково-пластичних оперативних втручань з видаленням патологічних осередків та схильністю до рецидивування. Відсутність алгоритмізованого підходу до лікування в залежності від форми захворювання, локалізації ураження та віку пацієнта, обумовлює значну кількість незадовільних результатів як консервативного, так і оперативного спрямування.

На превеликий жаль недостатня увага науковців приділяється науково-практичним дослідженням з вивчення фіброзної дисплазії з урахуванням досягнень сучасної медицини. Так, у цього контингенту хворих з фундаментально-теоретичних позицій залишається недостатньо вивченим структурний стан та метаболізм кісткової тканини (з точки зору рентген - денситометричних показників та маркерів кісткового обміну). На наш погляд, з’ясування перерахованих теоретичних позицій дозволило б об’єктивізувати та поглибити знання щодо структурних і метаболічних змін кісткової тканини у цієї категорії пацієнтів з метою визначення доцільності медикаментозної терапії.

На сьогоднішній день, на тлі великого різноманіття наукових публікацій, присвячених застосуванню різноманітних хірургічних методик з резекції патологічних осередків фіброзної дисплазії та заміщення післярезекційних порожнин кістково-пластичними матеріалами, відмічається невизначеність широкого кола ортопедів щодо необхідності застосування металоостеосинтезу у хворих на фіброзну дисплазію при різних її формах.

Окремої уваги заслуговують питання необхідності проведення превентивного остеосинтезу з метою попередження виникнення патологічних переломів та деформацій кісток при ФД, які є найбільш загрозливими ускладненнями та зустрічаються, згідно літературних даних, до 30-85 % (Дольницький О. В., 2009).

Актуальність наших досліджень підтверджується відсутністю досліджень з використанням сучасних технологій комп’ютерного моделювання, які б дозволили об’єктивно з біомеханічної точки зору обґрунтувати доцільність застосування різних методик остеосинтезу при цьому захворюванні.

Впровадження в практику новітніх та удосконалення існуючих методик хірургічного лікування фіброзної дисплазії як превентивної, так і лікувальної спрямованості, дозволить, на наш погляд, суттєво покращити якість життя, оптимізує медичну реабілітацію та соціальну адаптацію цього контингенту хворих.

Таким чином, все викладене вище зумовлює наукову і практичну актуальність та загально-медичне значення проблеми, що вимагає пошуку нових напрямків у вирішенні теоретичних і практичних питань діагностики та лікування фіброзної дисплазії та її ускладнень.

Зв'язок роботи з науковими програмами, темами. Дисертаційна робота виконана на базі ДУ «ІТО НАМНУ» як самостійне наукове дослідження.

Мета дослідження: покращити результати лікування моноосальної та поліосальної форми фіброзної дисплазії довгих кісток нижніх кінцівок шляхом удосконалення, розробки та впровадження в клінічну практику сучасних методів діагностики та хірургічного лікування.

Для досягнення визначеної мети сформульовано наступні **завдання дослідження**:

1. На підставі вивчення клініко-рентгенологічних проявів фіброзної дисплазії довгих кісток нижніх кінцівок встановити особливості перебігу захворювання в залежності від форми, локалізації патологічного процесу та статі хворих.
2. Розробити експериментальну модель моноосальної фіброзної дисплазії проксимального відділу стегнової кістки та створити її комп'ютерну 3D модель, на якій визначити зміни показників напружено-деформованого стану (напружень та деформацій) та локалізацію «зон ризику» виникнення патологічного перелому в умовах фізіологічного навантаження кістки.
3. На підставі біомеханічних досліджень при циклічному навантаженні визначити зміни показників деформацій при максимальних механічних навантаженнях моделі «стегнова кістка з патологічним осередком – фіксатор» в умовах різних методик остеосинтезу проксимального відділу стегнової кістки.
4. На підставі вивчення рентген - денситометричних показників (Z та T-критерій) та маркерів кісткового обміну: кісткоутворення (P1NP), остеорезорбції (b-CrossLaps) та швидкості кісткового ремоделювання (остеокальцин) визначити зміни структурного стану та метаболізму кісткової тканини у хворих з різними формами фіброзної дисплазії.
5. Розробити та удосконалити методики оперативного лікування (в тому числі профілактичного напрямку) патологічних переломів та вісьових деформацій довгих кісток нижніх кінцівок у пацієнтів з фіброзною дисплазією.
6. Провести аналіз результатів лікування та помилок у пацієнтів з різними формами фіброзної дисплазії довгих кісток нижніх кінцівок із застосуванням різних методик остеосинтезу.

Об'єкт дослідження: фіброзна дисплазія довгих кісток нижніх кінцівок.

Предмет дослідження: патологічні переломи та деформації довгих кісток нижніх кінцівок при фіброзній дисплазії, напружено-деформований стан системи «стегнова кістка – фіксатор» при застосуванні різних варіантів остеосинтезу,

структурно–функціональній стан кісткової тканини, хірургічне лікування патологічних переломів та деформацій довгих кісток нижніх кінцівок при фіброзній дисплазії.

Методи дослідження: клінічний, рентгенологічний, комп'ютерне біомеханічне моделювання, рентгенденситометричний, біохімічний, медико – статистичний аналіз.

Наукова новизна отриманих результатів.

1. На підставі вивчення клініко-рентгенологічних проявів фіброзної дисплазії уточнені наукові дані про частоту виникнення патологічних переломів кісток нижніх кінцівок залежно від їх локалізації, а саме: стегнова кістка – 72,3 % випадків (проксимальний відділ - 76,7 %), кістки гомілки – у 27,7 %. Досліджено їх частоту в залежності від форми захворювання (при моноосальній формі - 49,4 % ($p<0,05$), поліосальній формі - 30,1 % ($p<0,05$), синдромі Олбрайта - 20,5 % ($p<0,5$)) та статі (у чоловіків з моноосальною формою та синдромом Олбрайта переломи зустрічалися достовірно частіше ($p <0,05$), ніж у жінок). Виявлено рентгенологічні симптоми діагностики мікропереломів на рівні шийки стегнової кістки (по дузі Адамса). Доведено, що невчасна діагностика та відсутність ортопедичного лікування, в умовах продовження вісьового навантаження кінцівки, призводили до «пластичної» варусної деформації проксимального відділу стегнової кістки за типом «палиці пастуха».

2. Вперше розроблено імітаційну модель моноосальної форми фіброзної дисплазії проксимального відділу стегнової кістки та створено її комп'ютерну 3D модель, на якій визначено зміни показників напружено-деформованого стану. На підставі біомеханічних досліджень з комп'ютерно-математичним моделюванням доведено, що наявність патологічного осередку в проксимальному відділі стегнової кістки підвищує ризик виникнення патологічного перелому, про що свідчить підвищення показників напружень в ділянці верхньої частини шийки на 67,75 % (до 7,75 MPa) та нижньої частини шийки на 34,15 % (до 8,21 MPa) та деформацій шийки на 41,7 % (до 0,012 MPa).

3. Вперше за результатами комп'ютерно-математичного моделювання на моделі фіброзної дисплазії проксимального відділу стегнової кістки з різними типами фіксаторів встановлено, що за змінами показників напружень, деформацій, оптимальним до застосування на проксимальному відділі стегнової кістки є пластина LCP та стегновий блокуючий стержень.

4. Вперше за результатами експериментальних випробувань з циклічним навантаженням біомеханічної моделі фіброзної дисплазії стегнової кістки з різними типами фіксаторів встановлено, що найбільшу силу навантаження, яка призводила до максимальних деформацій та руйнації зразка, отримано з моделі «стегнова кістка - пластина LCP» (деформація моделі - 3,02 мм; навантаження - 4586,7 Н) та з моделі «стегнова кістка - стегновий блокуючий стержень (деформацій моделі - 3,06 мм; навантаження - 4423,9 Н), що вказує на можливість цих металоконструкцій утримувати максимальні навантаження при достатньо стабільній фіксації.

5. Доповнено наукові дані про наявність змін структурного стану та метаболізму кісткової тканини за даними рентген-денситометричного та біохімічного досліджень маркерів кісткового обміну у хворих з різними формами фіброзної диплазії. Відмічено зниження мінеральної щільності кісткової тканини у 5 (20,8 %) хворих (Т та Z-критерій від -1,1 SD до -3,1 SD), з них у 4 хворих з поліосальним типом уражень (поліосальна форма та синдром Олбрайта). Достовірно за результатами біохімічних досліджень у хворих на моноосальну форму фіброзної дисплазії відмічено прискорення швидкості метаболізму кісткової тканини, про що свідчить підвищення показника кісткоутворення (P1NP - на 92,2±47,1 од., остеокальцину - на 9,54±4,08 од.); остеорезорбції (β-CT_x на 0,88±0,06 од.) до 9 річного віку. У всіх хворих з поліосальною формою фіброзної дисплазії та синдромом Олбрайта відмічено підвищення рівня P1NP (на 138,7±2,9 од. і 1210±329 од. відповідно) та β-CT_x (на 0,253±0,056 од. і 0,867±0,3 од. відповідно) у віці до 30 річного віку. Проведені дослідження структурного стану та метаболізму кісткової тканини дозволили доповнити знання про деякі ланки патогенезу

захворювання, а виявлені зміни підтвердили необхідність комплексного підходу до ортопедичного лікування цього контингенту хворих.

6. Запропоновано новий спосіб хірургічного лікування вісьових деформацій кісток довгих кісток нижніх кінцівок у хворих на фіброзну дисплазію (патент України на корисну модель №98274 від 27.04.15 «Спосіб лікування деформації стегнової кістки при системних захворюваннях скелету у дітей») із використанням інтрамедулярної телескопічної конструкції, що «росте» (патент України на корисну модель №98275 від 27.04.15 «Пристрій для лікування деформацій стегнової кістки при системних захворюваннях скелету у дітей») та клінічно доведено його ефективність.

7. Розроблено диференційований підхід до хірургічного лікування хворих на фіброзну дисплазію довгих кісток нижніх кінцівок в залежності від форми захворювання та віку пацієнта із застосуванням сучасних інтрамедулярних конструкцій, в тому числі, які "ростуть", що дозволило оптимізувати тактику лікування та отримати добрий результат у 86 % хворих.

Практичне значення отриманих результатів. У роботі проведено дослідження клініко-рентгенологічних особливостей перебігу різних форм фіброзної дисплазії, визначено частоту виникнення ускладнень (патологічних переломів і деформацій) та їх зв'язок між формою захворювання, локалізацією патологічного процесу та статтю хворих. Усе викладене вище сприяло вірній діагностиці захворювання та дозволило визначити оптимальну тактику лікування.

На підставі математичного комп’ютерного моделювання та експериментальних біомеханічних досліджень на імітаційній моделі моноосальної форми фіброзної дисплазії проксимального відділу стегнової кістки, визначено локалізацію зон гранично допустимих показників напружень та деформацій, що стало об’єктивним підґрунтям застосування превентивного остеосинтезу у хворих на фіброзну дисплазію. Ці впровадження дозволили в оптимальні терміни відновити опороздатність кінцівки, зберегти функціональну та соціальну активність хворого.

З практичних позицій розроблено та впроваджено в практику нові способи хірургічного лікування, з диференційованим, в залежності від форми захворювання, із застосуванням сучасних інтрамедулярних металоконструкцій, у тому числі телескопічних, що «ростуть». Дані впровадження дозволили оптимізувати результати лікування хворих з фіброзною дисплазією нижніх кінцівок, попередити ускладнення (повторні патологічні переломи та рецидиви деформації), зменшити строки післяопераційної реабілітації.

Особистий внесок здобувача. Дисертація є особисто виконаною здобувачем працею. Автором самостійно проведений патентно–інформаційний пошук і проаналізований стан та тенденції розвитку цього напрямку дитячої ортопедії. Визначена тема, мета та завдання роботи, обґрунтована доцільність і різноспрямованість клінічних, лабораторних і біомеханічних досліджень. Проведено статистичну обробку результатів обстежень та лікування хворих.

Автором розроблений алгоритм хірургічного лікування хворих з фіброзною дисплазією з диференційованим підходом до вибору методики остеосинтезу переломів і деформацій довгих кісток нижніх кінцівок в залежності локалізації патологічного осередку та об’єму ураження кістки, а також віку хворих. Клінічно апробовано новий тип інтрамедулярного телескопічного металофіксатора з можливістю «росту» у пацієнтів дитячого віку при хірургічному лікуванні деформацій довгих кісток нижніх кінцівок. На підставі біомеханічних досліджень обґрунтовано необхідність проведення превентивного остеосинтезу проксимального відділу стегнової кістки у хворих на фіброзну дисплазію.

Впровадження результатів дослідження. Розроблені та удосконалені хірургічні методики із застосуванням сучасних інтрамедулярних конструкцій промислового та індивідуального виробництва, а нововведення за матеріалами дисертації впроваджені у роботу дитячих ортопедично-травматологічних відділень ДУ "ІТО НАМНУ", лікарні "ОХМАТДИТ" м. Києва, інших обласних дитячих ортопедо-травматологічних відділень.

Апробація результатів дисертації. Основні положення та результати роботи оприлюднені та обговорені на Вчених радах ДУ "ІТО НАМН України" (Київ, 2015, 2016); наукових конференціях ДУ "ІТО НАМН України" (Київ, 2015, 2016); засіданнях товариства ортопедів-травматологів м. Києва та Київської області (Київ, 2015, 2016); науково-практичній конференції з міжнародною участю "Актуальні проблеми діагностики, лікування та реабілітації дітей з травмами та захворюваннями опорно-рухового апарату" (Київ, 2011); науково-практичній конференції "Актуальні питання лікування дітей з хірургічною патологією" (Київ, 2012); науково-практичній конференції з міжнародною участю "Актуальні проблеми геріатричної ревмоортопедії" (Київ, 2014); науково-практичній конференції з міжнародною участю "Сучасні теоретичні та практичні аспекти остеосинтезу" (Донецьк, 2012, 2013); II з'їзді Української асоціації травматології та остеосинтезу (Київ, 2015); науково-практичній конференції з міжнародною участю "Актуальні питання ортопедії та травматології у дітей" (Київ, 2014, 2015); II Українському симпозіумі з біомеханіки опорно-рухової системи "Актуальні питання сучасної ортопедії та травматології" (Дніпропетровськ, 2015); VI-му Міжнародному медичному форумі "Впровадження сучасних досягнень медичної науки у практику охорони здоров'я України" (Київ, 2015); XVII з'їзді ортопедів-травматологів (Київ, 2016); науково-практичній конференції з міжнародною участю «Актуальні питання травматології та остеосинтезу» (Чернівці, 2017); VII Українсько-Польській науково-практичній конференції (Світязь, 2017); 8th International Conference on Children's Bone Health (ICCBH) (Würzburg, Germany, 2017).

Публікація результатів дослідження. Здобувач опублікував 15 наукових праць за темою дисертації, з них 6 статей у наукових фахових виданнях, що наведені в переліку, затвердженому ДАК МОЗ України та включені до міжнародних наукометричних та реферативних баз даних SciVerse Scopus, EBSCOhost, Google Scholar, отримано 2 патенти України.

Обсяг та структура дисертації. Дисертаційна робота складається зі вступу, 5 розділів, аналізу та обговорення результатів, висновків, додатків, списку використаної літератури з 85 джерел, з них – 32 кирилицею, 53 латиницею. Обсяг

дисертації становить 172 сторінках машинописного тексту, ілюстрована 67 рисунками, містить 28 таблиць.

РОЗДІЛ 1.

МАТЕРІАЛИ ТА МЕТОДИ ДОСЛІДЖЕННЯ

1.1 Загальна характеристика спостережень та методів дослідження

Дослідження виконано на основі аналізу результатів обстеження та лікування 80 хворих на фіброзну дисплазію, які перебували в ДУ «Інститут травматології та ортопедії НАМН України», м. Києва з 2000 по 2016 рр. Вік хворих від 11 міс до 30 років (пацієнтів чоловічої статі - 43; жіночої - 37).

Діагноз “фіброзна дисплазія” встановлювався на підставі особливостей анамнезу захворювання, його клінічного перебігу та рентгенологічного методу дослідження. Усі хворі були класифіковані за формами ураження: моноосальна, поліосальна та с-м Олбрайта. Розподіл хворих за формою захворювання та статтю представлено в табл. 1.1

Таблиця 1.1

Розподіл хворих за формою захворювання та статтю

Форма захворювання	n	%	Стать	
			чоловіки	жінки
Моноосальна форма	56	70	31	25
Поліосальна форма	14	17,5	6	8
С-м Олбрайта	10	12,5	6	4
Загальна кількість хворих	80	100	43	37

Для вирішення поставлених задач були застосовані наступні методи дослідження, які представлені в табл. 1.2

Таблиця 1.2

Методи дослідження	Кількість випадків
Клініко-рентгенологічний	80
Рентген-денситометричний	24
Біохімічний	15
Статистичний	80

1.2 Методи дослідження

1.2.1 Клінічний метод дослідження

Всім хворим проведено загально–клінічне та ортопедичне обстеження. При клінічному обстеженні визначали загально-соматичний стан пацієнта. При необхідності хворі були консультовані у педіатра, ендокринолога, генетика з метою виявлення супутньої патології та призначення необхідності додаткових обстежень.

При ортопедичному обстеженні оцінювали довжину і вісьові параметри кінцівок, наявність деформацій та ступінь їх виразності, об’єм активно–пасивних рухів у суглобах кінцівок.

1.2.2 Рентгенологічний метод дослідження

Рентгенологічний метод дослідження застосовано 80 хворим. Рентгенологічне дослідження проведено на апараті Multix UP у відділі функціональної діагностики ДУ «ІТО НАМНУ» за стандартною методикою в прямій задній та боковій проекціях із захопленням суміжних суглобів. Оцінювалися локалізація, об’єм ураження та стан кортикального шару при ураженні патологічним диспластичним процесом довгих кісток нижніх кінцівок.

Рентгенологічний контроль виконували на наступний день після операції та 1, 3, 6, 12 міс. Надалі рентгенографію виконували кожні 6-12 місяців при диспансерному спостереженні.

1.2.3 Біомеханічний метод дослідження

На підставі теоретичних та практичних основ імітаційного комп’ютерного моделювання з використанням математичного методу скінченних елементів (МСЕ) проведено теоретичне обґрунтування необхідності застосування металоостеосинтезу при ураженнях проксимального відділу стегнової кістки (ПВСК) фіброзною дисплазією.

Експериментальну частину виконано у співпраці з співробітниками лабораторії біомеханіки ДУ «ІТО НАМНУ» під керівництвом к. мед. н. Лазарева І.А.

Для проведення біомеханічного дослідження застосовано синтетичну модель стегнової кістки фірми SAWBONES, Femur Fourth Generation Composite Bone (Sawbones, Pacific Research Laboratories, Inc., Vashon, Вашингтон, США) (рис. 1.1), що складається з полімерних композитних матеріалів, фізичні властивості якої максимально наближені до фізичних властивостей кортикальної та спонгіозної тканини кістки людини і призначена для біомеханічних досліджень в медицині [85].

Вибір саме синтетичних моделей стегнової кістки був обумовлений необхідністю проведення стандартизованого біомеханічного тестування з нівелюванням індивідуальних та вікових властивостей трупної кістки, які безумовно могли вплинути на результати показників міцності та жорсткості [51].

Для дослідження використано три стандартні моделі стегнової кістки (ліва, M «medium») з заданими антропометричними параметрами, які відповідають віку дитини 9 – 14 років. Саме у пацієнтів такого віку відмічена максимальна кількість патологічних переломів у проксимальному відділі стегнової кістки (рис. 1.2).

a) b)

Рис. 1.1 Зовнішній вигляд Femur Composite Bone (Sawbones®);
a – вигляд спереду; b – вигляд ззаду

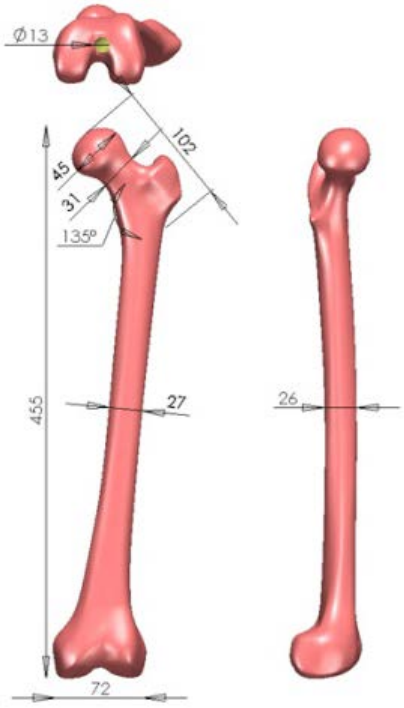

Рис. 1.2 Антропометричні параметри біомеханічної моделі стегнової кістки (Femur, left; #3403)

Біомеханічне дослідження проведено в два етапи. Перший етап дослідження стосувався визначення напружено-деформованого стану (НДС) методом скінченно-елементного аналізу комп’ютерної моделі стегнової кістки з порожнистим дефектом у проксимальному відділі в умовах різних методик остеосинтезу найбільш часто застосованими в клінічній практиці типами фіксаторів. Другий етап дослідження проведений на нативній біомеханічній моделі стегнової кістки з порожнистим дефектом у проксимальному відділі за стандартизованою методикою тестування на стиснення в випробувальній машині з визначенням граничних показників міцності та жорсткості із застосуванням аналогічних типів фіксаторів.

Для дослідження були взяті КТ-скани біомеханічної моделі стегнової кістки «SAWBONES», виконаних на рентгенівському мультиспіральному комп’ютерному томографі «Light Speed Pro 32» фірми «General Electric». За допомогою програмного пакету Mimics в автоматичному та напівавтоматичному

режимі відтворена геометрія стегнової кістки (рис. 2.3, а) та засобами SolidWorks створена імітаційна комп’ютерна 3D модель інтактної стегнової кістки (рис. 1.3, в).



a) b)

Рис. 1.3 Зображення просторової геометрії стегнової кістки (а) та імітаційна інтактна комп’ютерна 3D модель стегнової кістки (b).

На наступному етапі сформовано порожнистий дефект проксимального відділу стегнової кістки та створена імітаційна модель осередкової форми фіброзної дисплазії з залученням міжвертлюгової, підвертлюгової ділянки та базальної частини шийки (рис. 1.4), на яку встановлено різні типи фіксаторів для остеосинтезу (рис. 1.5 – 1.7).

Рис. 1.4 Комп’ютерна імітаційна модель осередкової форми фіброзної дисплазії проксимального відділу стегнової кістки

Розрахунки НДС методом скінченних елементів (МСЕ) проведено на 5 моделях стегнової кістки:

1. інтактна стегнова кістка (рис. 1.3 b);
2. стегнова кістка з «патологічним осередком» (порожнистим дефектом) на рівні проксимального відділу (рис. 1.4) ;
3. стегнова кістка з патологічним осередком і фіксатором 1 типу - пластина для проксимального відділу стегна LCP (locking compression plate) (рис. 1.5);
4. стегнова кістка з патологічним осередком і фіксатором 2 типу - стегновий блокуючий стержень FIN (femoral interlocking nail) (рис. 1.6) ;
5. стегнова кістка з патологічним осередком і фіксатором 3 типу - пластина для проксимального відділу стегна ABP (angle blade plate) (рис. 1.7) .

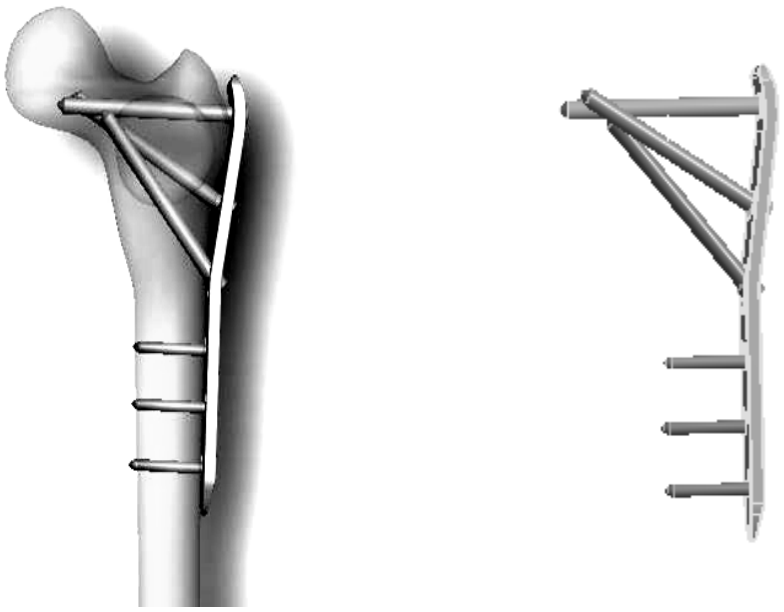

Рис. 1.5 Стегнова кістка з патологічним осередком і пластиною для проксимального відділу стегна LCP - locking compression plate (1 тип фіксації).



Рис. 1.6 Стегнова кістка з патологічним осередком і стегновим блокуючим стержнем FIN – femoral interlocking nail (2 тип фіксації).

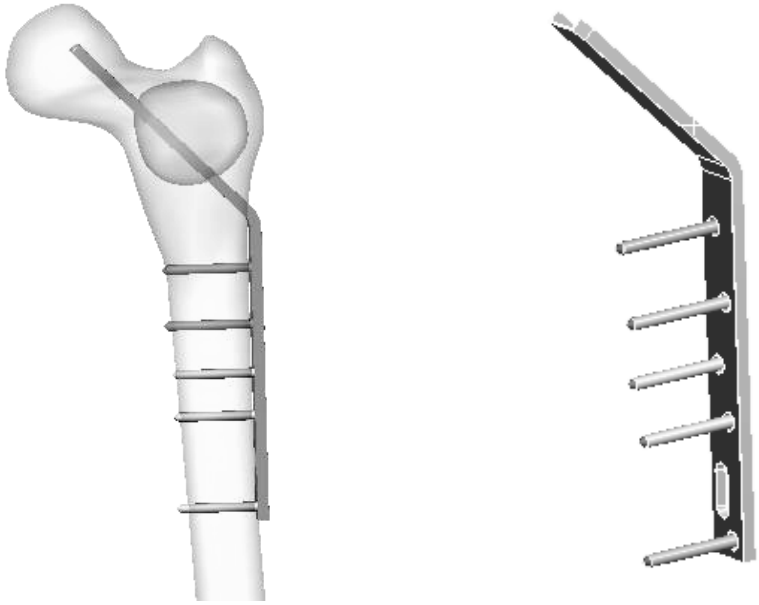

Рис. 1.7 Стегнова кістка з патологічним осередком і пластиною для проксимального відділу стегна ABP – angle blade plate (3 тип фіксації).

В таблиці 1.3 представлені фізико–механічні характеристики біологічних тканин, що використовувались в розрахунку напружено–деформованого стану, які були отримані з літературних джерел [7].

Таблиця 1.3

Фізико–механічні характеристики біологічних тканин та матеріалів фіксаторів

Біологічні тканини	Модуль пружності E, MPa	Коефіцієнт Пуассона, μ
Кортикальна кістка	17 600	0,32
Губчаста кістка	500	0,4
Матеріал фіксаторів		
Медична сталь 12Х18Н10Т	200 000	0,3

Для забезпечення міцності елементів фіксації за граничні показники прийнято значення напружень для гвинтів та пластини із сталі 12Х18Н10Т – які не перевищують 568 MPa.

При розрахунках розглянутої біомеханічної системи в програмному комплексі МСЕ були прийняті наступні основні гіпотези і припущення:

- усі матеріали вважали однорідними та ізотропними з відомими фізико–механічними характеристиками (табл. 1.5).
- завдання статичного аналізу вирішувалися в фізично і геометрично лінійний постановці, при цьому розглядали малі деформації і переміщення, в силу чого підтверджувався закон Гука для опису поведінки матеріалу.

Модель закріплена в дистальному кінці стегнової кістки, на голівку якої у напрямку міжвиросткового підвищення колінного суглоба прикладена сила 750 Н. Розрахункова модель представлена на рис. 1.8.



Рис. 1.8 Розрахункова модель стегнової кістки

Підготовлена засобами SolidWorks твердотільна модель експортована в програмне забезпечення ANSYS, де створена скінченно–елементна модель (рис. 1.9), яка налічувала 1 047 894 вузлів та 639 498 елементів, середній розмір скінченого елементу не більше 1 мм. При цьому переважали тетраедричні елементи з квадратичною апроксимацією функцій. З метою підвищення точності розрахунків в критичних зонах скінченно-елементна сітка була ущільнена.

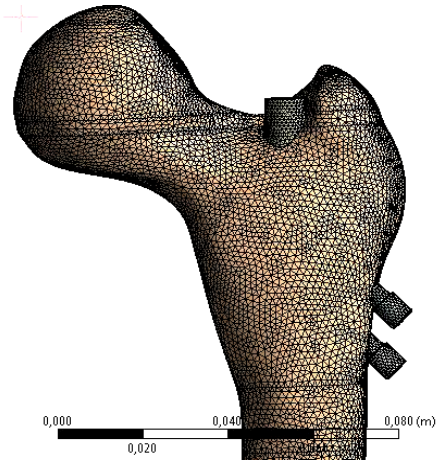

Рис. 1.9 Скінченно-елементна модель

Аналіз НДС за показниками напружень (σ) за Мізисом та деформацій (ε) проводили на основних елементах моделі - стегнової кістки та елементах металофіксаторів. Наступним етапом нашого дослідження було проведення експериментального дослідження з визначення ступеню надійності різних типів

фіксаторів при остеосинтезі проксимального відділу стегнової кістки на імітаційній моделі фіброзної дисплазії.

З метою максимального наближення експерименту до натуральних умов існування патологічного осередку ФД в проксимальному відділі у кожній моделі стегнової кістки SAWBONES, *Femur Fourth Generation Composite Bone* (аналогічна модель, яка була використана у дослідженні з визначення НДС) було сформовано порожнистий дефект об'ємом 27,0±0,2 см^3, який топографічно займав міжвертлюгову, підвертлюгову ділянку та базальну частину шийки. Для цього на визначеній вісі шийки в міжвертлюговій ділянці експериментальним шляхом знаходили точку, яка була розташована на відстані 75 мм від краю голівки. Циркулем вимірювали окружність діаметром 40 мм із захопленням базальної частини шийки, міжвертлюгової та підвертлюгової ділянки. Свердлом (Ø 10 мм) формували трепанаційний отвір (Ø 11 мм). Свердлами, бурами та ложкою Фолькмана під контролем електронно–оптичного перетворювача (ЕОП) сформовано порожнину на всю товщину кістки до кортикального шару (зі збереженням останнього) в межах визначеної окружності.

Для перевірки забезпечення ідентичності форми, об'єму та локалізації отворів в усіх трьох моделях проведена візуалізація осередка порожнистого дефекту на рентгенограмах та КТ сканах (рис. 1.10 a; b).

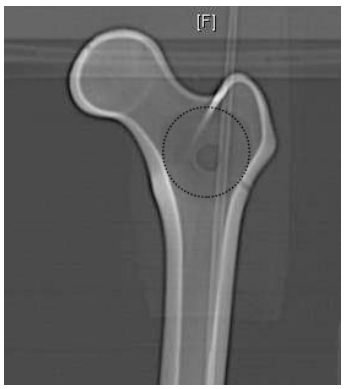

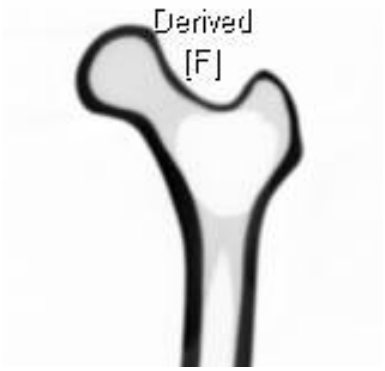

a) b)

Рис. 1.10 Рентгенографічне (a) та КТ зображення (b) моделі стегнової кістки з порожнистим дефектом.

Біомеханічні моделі стегнової кістки SAWBONES зі сформованим порожнистим дефектом в проксимальному відділі під контролем електронно-оптичним перетворювачем (ЕОП) синтезовано за стандартними методиками наступними фіксаторами: LCP пластина для проксимального відділу стегна (locking compression plate); FIN стегновий блокований стержень (femoral interlocking nail); ABP кутова пластина для проксимального відділу стегна (angle blade plate) (рис. 1.11), технічні характеристики яких представлені в табл. 1.4

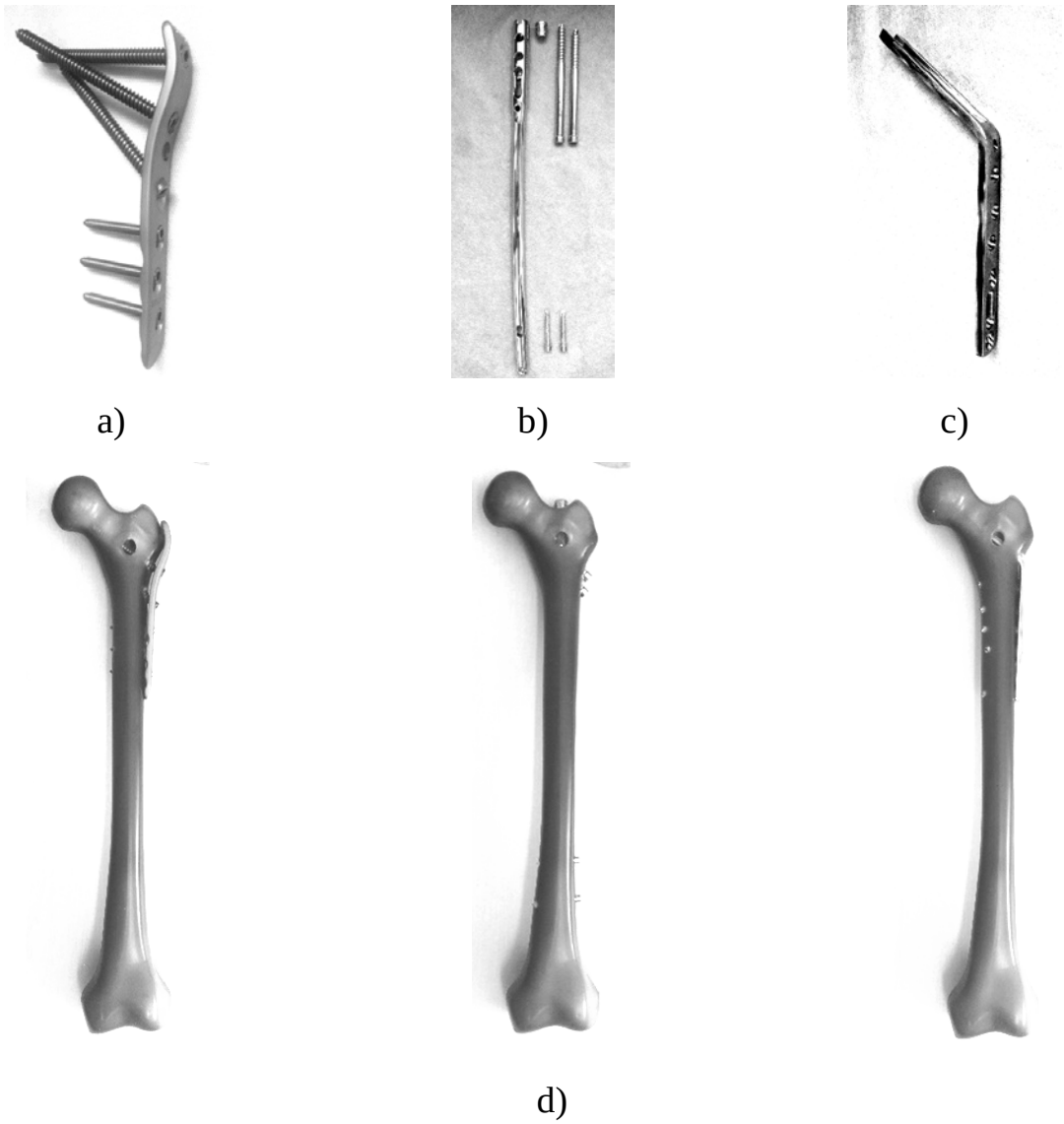

Рис. 1.11 Зовнішній вигляд фіксаторів: LCP пластини (a), FIN стегновий блокований стержень (b), ABP пластини (c) та зовнішній вигляд моделей стегнової кістки з фіксаторами (d)

Таблиця 1.4

Технічні характеристики фіксуючих елементів

Тип фіксатора	Кількість отворів	Кількість фіксуючих елементів на рівні шийки стегнової кістки	Кількість фіксуючих елементів на рівні метафізу та діафізу стегнової кістки
LCP пластина для проксимального відділу стегнової кістки (locking compression plate); L 150 мм.; матеріал – титан.	7	3 Ø 7,3 мм; L - 70,75,80 мм; (канюльовані, блоковані)	6 Ø 5 мм; L-36,38,40 мм; (блоковані)
FIN стегновий блокований стержень (femoral interlocking nail); L 300 мм; Ø 10 мм.; матеріал – сталь.	4	2 Ø 6.5 мм; L - 80, 100 мм, (реконструктивні, канюльовані)	2 Ø 4,5 мм; L - 35 мм
ABP кутова пластина для проксимального відділу стегнової кістки (angle blade plate) 130˚; L - 110 мм., матеріал – сталь	6	лезо 80 мм	6 Ø 5 мм; L - 36,38,40 мм

Контроль розташування фіксуючих елементів у моделях стегнової кістки здійснено за допомогою отриманих рентгенограм в передньо-задній та боковій проекції (рис. 1.12).

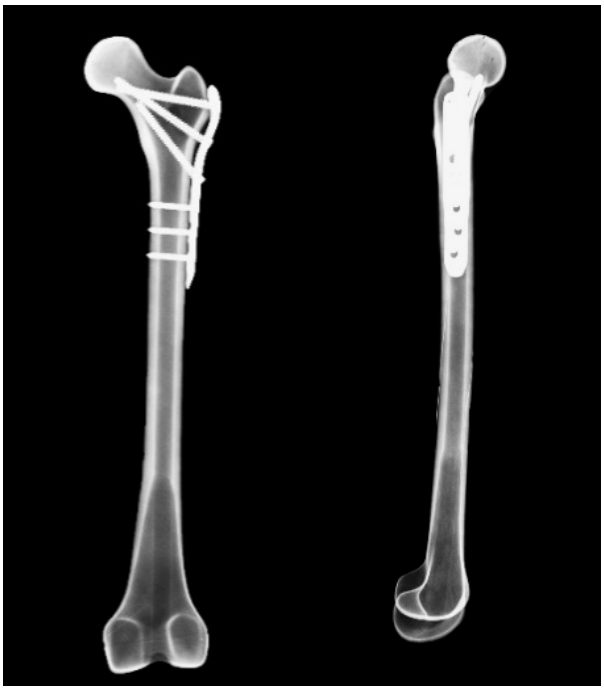

a)

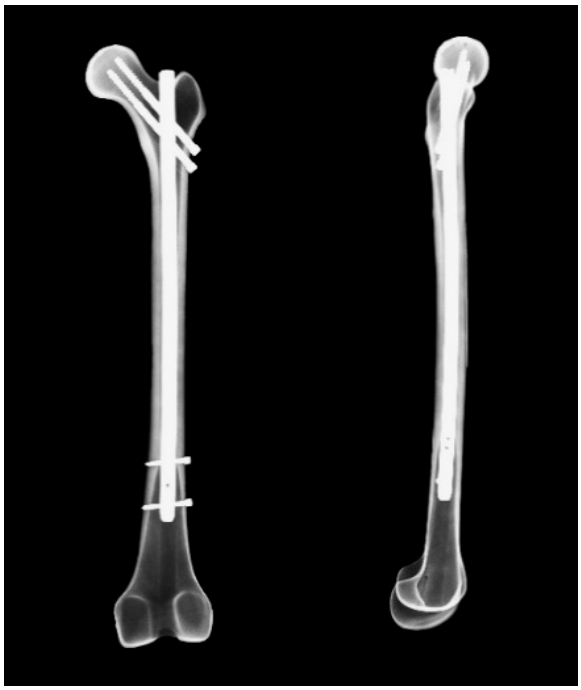

b)

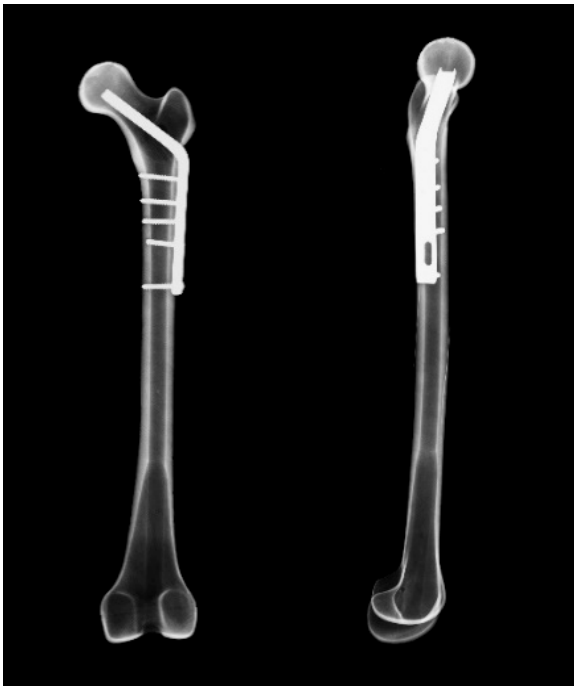

c)

Рис. 1.12 Рентгенограми моделі стегнової кістки в передньо–задній та боковій проекції з фіксаторами a) LCP; b) FIN; c) ABP.

Експериментальні дослідження характеристик міцності та жорсткості зразків проведено за розробленою методикою [4-6] з використанням універсальної

випробувальної машини TIRAtest-2151 (рис. 1.13) з додатковими пристроями (рухома платформа та вузли передачі зусиль).

Рис. 1.13 Загальний вигляд випробувальної машини TIRAtest-2151

Для проведення випробувань зразки біомеханічних моделей стегнової кістки SAWBONES із сформованим порожнистим дефектом і різними типами фіксаторів (LCP; FIN; ABP) послідовно розміщували у випробувальній машині із забезпеченням співвісності прикладення навантаження та фіксували за дистальний епіфіз кістки у нижньому затискувачі на рухомій траверсі (рис. 1.13).

Технічні характеристики випробувальної машини, що призначена для визначення механічних властивостей пластмас та композиційних матеріалів, представлені у табл. 1.5.

Таблиця 1.5

Технічні характеристики випробувальної машини TIRAtest-2151

За навантаженням		За деформацією	
Максимальне випробувальне навантаження, кН	5.0	Максимальне переміщення траверси, мм	800
Межі зміни навантаження, кН	від 0.01 до 5.0	Діапазон зміни швидкостей траверси, мм/хв	від 0.5 до 1000
Похибка вимірювання навантаження, %	не більше 1,0	Точність вимірювання переміщень мм	0.01
Пружність (питома деформація) випробувальної системи $8.0 \cdot 10^{-5}$мм/Н			

Перед початком навантаження в мікропроцесор випробувальної машини введено робочі характеристики (режим навантаження, довжина зразка та інші параметри). Швидкість деформування зразків під час випробувань складала 2,5 мм/хв із забезпеченням плавності прикладання навантаження. Випробування завершували у момент руйнації зразка з реєстрацією максимальної сили (P_{MAX}) та деформації (Δ_{MAX}). Вимірювання сили P забезпечувалося динамометром, на який через жорсткий стержень передавалося навантаження кістки.

Випробуванням на стискання, при короткочасній (протягом кількох секунд) дії навантаження, визначено показники максимальних навантажень та деформацій в момент руйнування зразків. Запис результатів випробувань здійснено в координатах "навантаження – абсолютна деформація кістки" у вигляді протоколу випробувань за допомогою пристрою для друкування.

1.2.4 Рентгенденситометричний метод дослідження

Дослідження мінеральної щільності кісткової тканини було виконане 24 хворим (11 чоловіків і 13 жінок) віком від 5 до 30 років (з моноосальною формою – 13 хворих, з поліосальною – 5, з синдромом Олбрайта – 6) з метою виявлення порушень її структурного стану (остеопенії та остеопорозу) шляхом вивчення рентген-денситометричних показників за даними двохенергетичної рентгенівської денситометрії на апараті DXA компанії GE Medikal System, LUNAR. Дослідження проводили у відділі функціональної діагностики ДУ« ІТО НАМНУ».

Оцінюванню підлягали показники Z – та T – критерію (в залежності від віку пацієнта). Згідно рекомендацій International Osteoporosis Foundation «золотим» стандартом при рентгенденситометрії (DEXA) у дорослих пацієнтів є визначення показників T – критерію, якій дозволяє кількісно відрізнити варіант норми (<-1,0 SD), остеопенію (від -1,0 SD до -2,5 SD) та остеопороз (≤ -2,5 SD). У дітей та підлітків мінеральну щільність кісткової тканини (МЩКТ) слід оцінювати за показниками Z - критерію поперекового відділу хребта та усього скелета (без урахування показників МЩКТ кісток черепа). Згідно досліджень Міжнародного товариства з клінічної денситометрії (ISCD, 2013), рентген-денситометрію проксимальних відділів стегнових кісток у дітей не рекомендують виконувати через її малу інформативність (на протилежність дослідженням МЩКТ у дорослих пацієнтів) в зв'язку зі значною варіабельністю показників даної ділянки скелета та низьку відтворюваність результатів досліджуваних зон [25]. Загальна кількість хворих з фіброзною дисплазією, яким проведено дослідження МЩКТ рентген-денситометричним методом та їх розподіл за формою ураження, віком та статтю представлено в табл. 1.6

Таблиця 1.6

Розподіл хворих з фіброзною дисплазією за формою ураження, віком та статтю, яким проведено дослідження МЩКТ рентген-денситометричним методом

Форма ураження	n	%	Вік				Стать	
			5-10	11-15	16-20	21-30	чоловіки	жінки
Моноосальна	13	54,2	4	2	4	3	6	7
Поліосальна	5	20,8	-	1	2	2	2	3
С-м Олбрайта	6	25	-	-	3	3	3	3
Всього	24	100	4	3	9	8	11	13

Хворим віком до 20 років (n-15) визначали Z-критерій поперекового відділу хребта (відхилення МЩКТ пацієнта від середньо статистичної норми для здорових дітей цього віку та статі), хворим старше 20 років (n-9) – T-критерій поперекового відділу хребта та проксимальних відділів стегнових кісток

(відхилення індивідуального показника МЩКТ від пікової кісткової маси у осіб відповідної статі.

1.2.5 Біохімічний метод дослідження

Кістковий метаболізм у хворих з фіброзною дисплазією вивчався шляхом дослідження маркерів кісткоутворення (total P1NP), остеорезорбції (b-CrossLaps (β-CT_x)) та циклу ремоделювання (остеокальцин). Дослідження проводилося методом імуноферментного аналізу на аналізаторі Elecsys фірми Roche (Roche Diagnostics, Німеччина) в умовах лабораторії клінічної фізіології та патології опорно–рухового апарату ДУ «Інститут геронтології НАМН України» за допомогою тест-систем Cobas. Також досліджували рівень 25 (OH) вітаміну D (вітамін D загальний), як маркера гормональної ланки ремоделювання кісткової тканини та рівень паратгормону сироватки крові.

Дослідження маркерів кісткового обміну проведено у 15 хворих (7 чоловіків і 8 жінок), віком від 5 до 30 років. З моноосальною формою захворювання – 8 хворих; з поліосальною формою – 3 хворих; з синдромом Олбрайта – 4 хворих (табл. 1.7).

Таблиця 1.7

Розподіл хворих за формою ураження, віком та статтю, яким проведено дослідження маркерів кісткового обміну

Форма ураження	n	%	Вік				Стать	
			5-10	11-15	16-20	21-30	чоловіки	жінки
Моноосальна	8	53,3	4	1	2	1	2	6
Поліосальна	3	20	-		2	1	3	-
С-м Олбрайта	4	26,7	-	-	1	3	2	2
Всього	15	100	4	1	5	5	7	8

Отримані результати порівнювали із референтними нормативними базами кісткових маркерів відповідно до віку [13, 71, 74].

1.2.6 Статистичний метод дослідження

Усі отримані дані оброблено методами математичної статистики з використанням пакетів статистичних програм STATISTICA 6.0 та EXEL 2013 з урахуванням вимог доказової медицини.

Описова статистика включала визначення середньо-арифметичної величини та її похибки, а також середньоквадратичного відхилення.

Методом аналітичного групування складали таблиці взаємної співзалежності: на їх основі при порівнянні частот умовних розподілів є можливість обчислення наявності та міри стохастичного зв'язку.

За умови нормального або наближеного до нормального розподілу параметричних даних для висновку про вірогідності розбіжностей застосовували t-критерій Стьюдента, а для непараметричних випадків – критерій Хі-квадрат (з поправкою Йейтса); при малих вибірках – точний критерій Фішера.

Для виявлення сили зв'язків застосовували кореляційний аналіз: розраховували як парну кореляцію Пірсона (r) (між двома показниками), так і канонічну кореляцію ($R_{canonical}$) – між двома множинами показників.

Оцінювалася міра інформативності показника щодо базового параметра за усуненою ентропією по Кл. Шеннону: комбінаційно-ентропійним методом обчислювали нормовану кількість інформації біохімічних маркерів щодо системного параметра T/Z крітерію.

Для візуалізації структури даних використовували кругові діаграми.

Для візуалізації розподілу значень в множині об'єктів - гістограми і спектрограми.

Для порівняння кількох значень - стовпчасті діаграми.

Для візуалізації кореляційних зв'язків використовували графи, які показують взаємні зв'язки (дуги/стрілки) між елементами даних (вузлами/фігури), що дозволяє відразу ж бачити структуру певної мережі.

Для візуалізації персональних портретів хворих – комбіновані діаграми (Ганта + діаграми Желязни + графи лікувального циклу), що відображають концептуальну

та стратегічну візуалізацію з числовими та нечисловими даними та дозволяють об’єднати кілька складних графіків в одну схему.

РОЗДІЛ 2.
РЕЗУЛЬТАТИ КЛІНІКО-РЕНТГЕНОЛОГІЧНОГО ДОСЛІДЖЕННЯ ХВОРИХ НА ФІБРОЗНУ ДИСПЛАЗІЮ (ХАРАКТЕРИСТИКА ВЛАСНОГО МАТЕРІАЛУ)

2.1 Загальна характеристика клініко-рентгенологічних проявів та особливості їх перебігу у хворих з різними формами фіброзної дисплазії

Діагностика фіброзної дисплазії у дітей, незважаючи на широкий спектр діагностичного обладнання, залишається досить складною. Цей факт можна пояснити помірними клінічними проявами, варіабельністю та мінливістю рентгенологічної картини захворювання, що виникає з ростом скелета дитини.

Аналізуючи архівний матеріал ДУ «ІТО НАМНУ» (амбулаторні та стаціонарні історії хвороб, рентгенограми) 80 хворих з’ясовано, що помилкова діагностика ФД мала місце у 35 (43,8%) хворих. Найчастіше хворі поступали з діагнозами: пухлиноподібне утворення кістки (патологічний осередок) (14), енхондрома (4), солітарна кіста (4), остеоїд-остеома (3), аневризмальна кісткова кіста (2), дисхондроплазія (2), еозинофільна гранульома (2) (табл. 2.1). Такий значний відсоток діагностичних помилок вказує на необхідність узагальнення відомих клініко-рентгенологічних даних та висвітлення деяких особливостей перебігу фіброзної дисплазії у дітей, що на нашу думку покращить діагностику та наддасть змогу попередити тактичні помилки і ускладнення при лікуванні цього контингенту хворих.

Таблиця 2.1

Розподіл хворих за первинним діагнозом

Первинний діагноз	Кількість хворих
Адамантинома	1
Аневризмальна кіста	2
Солітарна кіста	4
Дисхондроплазія	2
Енхондрома	4

Продовження таблиці 2.1

Хондроміксоїдна фіброма	1
Еозинофільна гранульома	2
Метафізарний фіброзний дефект	1
Остеогенна саркома	1
Остеоїд-остеома	3
Пухлиноподібне утворення (патологічний осередок)	14
Фіброзна дисплазія	45
Всього хворих	80

Аналіз власного матеріалу свідчить, що клінічна картина при ФД характеризується «бідними» анамнестичними даними у випадку, коли не стався патологічний перелом чи не сформувалася деформація кінцівки. Основними скаргами у хворих на ФД при первинному зверненні до лікаря були: больовий синдромом, накульгування, патологічний переломом та деформація, які можуть бути окремими чи поєднуватися один з одним. Проте, незважаючи на відсутність специфічних клінічних провів, деякі з них мають свої особливості.

Больовий синдром первинно був присутнім у 33,8 % (27) хворих з ФД та характеризувався різним ступенем інтенсивності, мав тенденцію до посилення при фізичному навантаженні, співпадав з локалізацією патологічного осередку ФД, проте завжди був відсутній вночі. Виникнення больового синдрому, як правило, співпадало з прогресуванням (збільшенням) патологічного осередку або з виникненням патологічного перелому (мікроперелому). Безсимптомний перебіг захворювання спостерігався лише у 2,5 % (2) хворих з моноосальною формою захворювання.

Патологічні переломи, як первинний прояв захворювання констатовано у 35 хворих (43,7 %). Причиною їх виникнення були структурні порушення в кістковій тканині, а саме заміщення диспластичною кістковою тканиною інтрамедулярного каналу, частини губчатого та кортикального шару кістки, що призводить до зменшення механічних властивостей останньої.

Деформації довгих кісток нижніх кінцівок у хворих на ФД спостерігалися у 16 (20 %) хворих, переважно з моноосальною формою ФД та с-м Олбрайта. В структурі деформацій переважали деформації проксимального відділу стегнової кістки, діафізу в/гомілкової кістки та кісток лицевого черепа. Вісьові деформації кісток виникали в результаті перенесеної травми та консолідованого зі зміщенням патологічного перелому, чи множинних мікропереломів, результатом яких було формування «пластичної деформації». Інший тип деформації виникав в кістках лицевого черепа у хворих з синдромом Олбрайта у вигляді здуття кістки, що рентгенологічно проявлялося порушенням форми і структури з витонченням кортикального шару кістки. Розподіл хворих за клінічними проявами в залежності від форми ФД представлено в табл. 2.2.

Таблиця 2.2

Клінічні прояви фіброзної дисплазії у хворих в залежності від форми ураження

Клінічні прояви ФД	Загальна кількість пацієнтів	%	Моноосальна форма ФД		Поліосальна форма ФД		Синдром Олбрайта	
			кількість пацієнтів	%	кількість пацієнтів	%	кількість пацієнтів	%
Больовий с-м	27	33,8	20	35,7	5	35,7	2	20
Патологічний перелом	35	43,7	22	39,3	9	64,3	4	40
Деформація	16	20	12	21,4	-	-	4	40
Безсимптомний перебіг	2	2,5	2	3,6	-	-	-	-
Всього	80	100	56	100	14	100	10	100

Рентгенологічні прояви фіброзної дисплазії у дітей, на відміну від дорослих пацієнтів, мали свої особливості, що пов’язано зі зміною як структури, так і об’єму

ураження кісток скелета в процесі росту пацієнта. Осередки фіброзної дисплазії в кістках були представлені одно- чи багатокамерними, кістоподібними утвореннями різного розміру, «потертої» (розмитої) структури, що нагадує «матове скло». Цей візуальний феномен пов'язаний з накладанням великої кількості тонких мікроскопічних звапнених кісткових трабекул та вважається патогномонічним рентгенологічним симптомом для цього захворювання [5].

Характерною локалізацією ФД були метафізарні ділянки довгих трубчатих кісток, які з ростом дитини повільно переходили на діафізарну частину. Кістково-мозковий канал ураженої кістки втрачав свої межі, кортикальний шар міг бути витонченим, а деяких ділянках – склерозованим. Все викладене вище було характерним як для кісток нижніх кінцівок, так і для локалізацій в інших кістках.

За об'ємом ураження кістки фіброзною дисплазією було осередковими, чи дифузними. До патологічного процесу може бути залученим як вся кістка, так і окремі її компоненти від проксимального до дистального епіфізу, без ураження останнього. Перехід фіброзної дисплазії через фізарну зону не відмічено в жодного хворого, які були під нашим спостереженням. Фізарна зона була своєрідним бар'єром, який ніколи не перетинає патологічна тканина при ФД. Тільки після осифікації фізарної зони (процес синостозування) стає можливим розповсюдження патологічного процесу на епіфіз. Така рентгенологічна особливість є суттєвим диференціально – діагностичним критерієм встановлення діагнозу фіброзної дисплазії у дітей та підлітків, що відрізняє це захворювання від злоякісних та інших патологічних процесах (остеомієліт, туберкульозний остит та ін.).

Візуально розрив цілості кортикального шару кістки при фіброзній дисплазії рентгенологічно дуже схожа з лоозеровськими зонами, які виникають в кістках на вершині деформації у хворих з рахітом. Проте, класичними лоозеровськими зонами з втратою цілості кортикального шару кістки при фіброзній дисплазії назвати не можна, тому що при цьому захворюванні рентгенологічні ознаки можуть виникати і без деформації кістки, а сучасні дані вказують на інші етіопатогенетичні чинники, а саме порушення остеобластогенезу

та процесів мінералізації в осередках ФД з формуванням в кістці «неповноцінної» за складом і структурою кісткової тканини [72] (рис. 2.1).

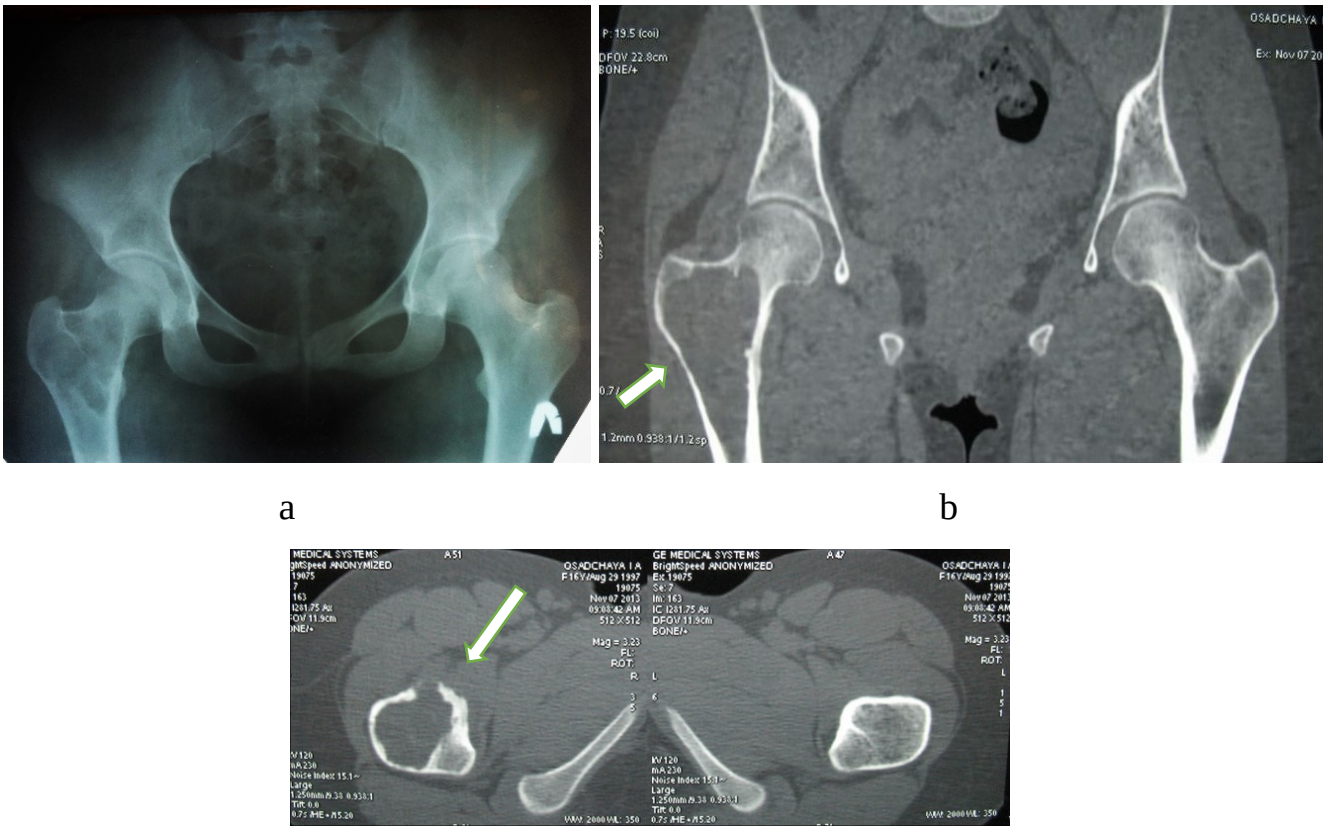

Рис. 2.1 Рентгенограма в прямій задній проекції (а) та КТ-скани (b; c) хворого О. 16 р., 1997 р. нар., № спост. 48 (іст. хв. 514688) з витонченням та втратою цілості кортикального шару кістки при ураженні проксимального відділу стегнової кістки фіброзною дисплазією

Таким чином, фіброзна дисплазія клінічно може проявляється больовим синдромом, патологічним переломом чи деформацією, а також може мати безсимптомний перебіг. Витончення кортикального шару кістки, що є характерним для фіброзної дисплазії, вважаємо загрозливим фактором з точки зору виникнення патологічних переломів. Поєднання больового синдрому у хворого з рентгенологічно витонченням та порушенням цілості кортикального шару кістки підтверджує наявність мікроперелому та потребує відповідного ортопедичного лікування.

До особливостей перебігу ФД довгих кісток нижніх кінцівок слід віднести формування «пластичної» варусної деформації ПВСК по типу «палиці пастуха» та шаблеподібної деформації кісток гомілки, виникнення яких може супроводжуватися мінімальним больовим синдромом, що є причиною пізньої діагностики, а відповідно і лікування. Саме тому знання особливостей перебігу фіброзної дисплазії та вчасна діагностика первинних проявів захворювання, ще до виникнення деформації, стає вкрай актуальною з точки зору попередження ускладнень та значних біомеханічних порушень нижніх кінцівок.

2.1.1 Особливості клініко–рентгенологічних проявів моноосальної форми фіброзної дисплазії

Хворі з моноосальною формою ФД склали найбільш чисельну групу спостереження 70 % (56 з 80 хворих) (табл. 3.2). Характерним клінічним проявом у хворих з моноосальною формою були патологічні переломи 39,3 % (22 хворих) (табл. 2.2) та больовий синдром 35,7 % (20 хворих). Деформації кісток діагностовано у 21,4 % (12 хворих). Безсимптомний перебіг захворювання відмічено лише у 3,6 % (2 хворих). В цьому випадку будь-які суб’єктивні та об’єктивні дані були відсутні, а діагноз фіброзної дисплазії було встановлено після рентгенологічного обстеження з приводу травми кінцівки.

Проведений статистичний аналіз клінічних проявів моноосальної форми ФД виявив статистичну значущу залежність між клінічними проявами захворювання та статтю і віком пацієнта ($p<0,05$). Так з’ясовано, що у осіб жіночої статі при моноосальній формі фіброзної дисплазії максимум клінічних проявів захворювання приходиться на віковий період 6-10 років (ближче до 10), у пацієнтів чоловічої статі - на 5 років пізніше (ближче до 15 років).

Для моноосальної форми було характерним осередковий тип ураження кістки, що представлено структурними змінами в кістці у вигляді одного чи декількох осередків, поєднаних один з одним у вигляді ділянок розрідження рентгенологічного малюнку у вигляді «матового скла» різних розмірів, обмежених від «здорової» кістки чіткою склеротичною каймою (рис.2.2).

a)

b)

Рис.2.2 Рентгенограми хв. І., 8 р., 1997 р. нар., № спост. 28 (іст. хв. 453716) з моноосальною формою фіброзної дисплазії проксимального відділу стегнової кістки в прямій задній (a) та боковій (b) проекції, що представлено патологічними осередками з розрідженою структурою у вигляді «матового скла» та чіткими склеротичними контурами

Осередки фіброзної дисплазії мали переважно метафізарну чи діафізарну локалізацію. В кількох випадках осередок включав в себе декілька осередків різних за формою, які збільшувалися та поєднувалися між собою під час росту кістки. Структура осередків ФД була неоднорідною та мала щільні остеоїдні включення. Кортикальний шар кістки витончений, на деяких ділянках переривався. При діафізарній локалізації ФД кістково-мозковий канал втрачав свої контури, з часом кістка рівномірно збільшувалася в об’ємі.

Таким чином, щодо особливостей клінічних проявів, то моноосальна форма ФД первинно проявлялася у 39,3 % випадків патологічним переломом, у 35,7 % - больовим синдромом, 21,4 % - деформаціями довгих кісток нижніх кінцівок. Слід зауважити, що наведені первинні прояви цієї форми захворювання виникали у осіб жіночої статі до 10 років, у осіб чоловічої статі – до 15 років ($p<0,05$).

До рентгенологічних особливостей прояву моноосальної форми захворювання відносяться: осередковий тип ураження кістки у вигляді одного чи декількох вогнищ різного розміру та розрідженість їх структури в вигляді «матового скла» з чіткою межею до «здорової» кісткової тканини.

2.1.2 Особливості клініко–рентгенологічних проявів поліосальної форми фіброзної дисплазії

Поліосальна форма ФД, на відміну від моноосальної форми захворювання клінічно проявлялася у 9 (64,3 %) хворих патологічними переломи та у 5 (35,7 %) хворих больовим синдромом. Встановлено, що деформації кісток нижніх кінцівок при цій формі ФД не були характерним первинним проявом захворювання. Вони виникали поступово під час росту дитини і діагностувалися у хворих вже на етапах диспансерного спостереження.

Для поліосальної форми ФД є характерним дифузний тип ураження багатьох кісток скелета. Рентгенологічне зображення осередків ФД також мало розріджену структуру – матову, у вигляді «матового скла», проте оточуюча кісткова тканина була менш склерозована. Візуально перехід «здорової» кісткової тканини в патологічну диспластичну на деяких ділянках не диференціювався (рис. 2.3).

Рис. 2.3 Рентгенограми хв. В., 18 р., 1989 р. нар., № спост. 11 (іст. хв. 372668) з поліосальною формою фіброзної дисплазії з ураженням стегнових кісток та кісток таза з їх деформацією в прямій задній проекції

Розростання дифузних осередків на рентгенограмі проявлялося у вигляді збільшення зони розрідження, витончення кортикального шару, здуттям кістки, появі дистрофічних кіст. Саме виникнення здуття кістки з прогресивним витонченням кортикального шару кістки ми вважали рентгенологічною ознакою прогресування захворювання та зривом компенсаторних можливостей організму. Поява таких рентгенологічних змін в поєднанні з больовим синдром була приводом для активного спостереження за хворим та ретельного обстеження з метою визначення показів до хірургічного лікування.

Проведений статистичний аналіз виявив залежність клінічних проявів ФД у хворих з поліосальним ураженням скелета від статі та віку хворого. Так, у осіб жіночої статі до 5-ти річного віку клінічні прояви захворювання були відсутні. У пацієнтів чоловічої статі первинні прояви діагностували з 3-х річного віку у вигляді переломів у 83 % хворих та больового синдрому у 17 % хворих. Лише після 5-річного віку ФД проявлялась в рівних співвідношеннях патологічними переломами та больовим синдромом у осіб обох статей.

Таким чином, до особливостей клінічного перебігу у хворих на поліосальну форму захворювання слід віднести наступне: серед клінічних проявів переважали патологічні переломи - 9 хворих (64,3 %) та больовий синдром - 5 хворих (35,7 %), які виявлено у осіб чоловічої статі з 3-х річного, у осіб жіночої статі - з 5-ти річного віку, що значно раніше, ніж у хворих з моноосальною формою ФД. Після 5 річного віку різниця вклінічних проявах у хворих з поліосальною формою різною статі була відсутня. Щодо деформацій кісток нижніх кінцівок, то для даної форми ФД, як для первинного прояву захворювання, вони були нехарактерними.

До рентгенологічних особливостей проявів поліосальної форми захворювання слід віднести дифузний тип ураження багатьох кісток скелета, що рентгенологічно було представлено осередками розрідженої структури по типу «матового скла», з витонченням кортикального шару та здуттям кістки. Слід зауважити, що межу переходу «здорової» кістки в диспластичну в більшості випадків візуально не можливо було визначити.

2.1.3 Особливості клініко–рентгенологічних проявів синдрома Олбрайта

Синдром МакКьюна-Олбрайта (McCune–Albright syndrome, MAS) клінічно представлений тріадою симптомів, який включає поліосальну форму фіброзної дисплазії (ураження багатьох кісток скелета, в тому числі кісток лицьового черепа), гіперпігментацію шкіри по типу «кави з молоком» та ендокринопатію (класична форма, повний синдром) і вважається найтяжчою формою фіброзної дисплазії.

Клінічніі прояви синдрома Олбрайта діагностовано з раннього дистинства хворих і були повязанані з деформаціями кісток скелета, в тому числі лицьового черепа, патологічними переломами та больовим синдромом в кістках різної інтенсивності (табл. 2.3).

Табл. 2.3

Клінічні прояви хворих з синдромом Олбрайта

№ спост.	Рік нар.	№ іст. хв.	Вік первинних проявів, рік	Вид первинних проявів
7	1986	437647	13	перелом
14	2013	534511	1	перелом
22	1991	409349	4	перелом
23	1988	517620	8	збільшення, деформація щелепи
35	1984	433877	6	збільшення, деформація щелепи
34	1994	533151	5	збільшення, деформація щелепи
37	1994	355510	6	перелом
41	1972	470511	3,5	деформація стегна, колінного суглоба
60	1993	431369	7	біль
76	1996	473828	5	біль

Класичний (повний) синдром Олбрайта (МакКьюна-Олбрайта) було представлено патологічними фібро-диспластичними змінами в кістках скелета, залозах внутрішньої секреції та шкірі. У 4 (40 %) хворих ми спостерігали неповний синдром Олбрайта, при якому один з клінічних проявів (шкірні прояви чи ендокринопатія) були відсутні (табл. 2.4)

Таблиця 2.4

Скелетні та позаскелетні прояви синдрому Олбрайта

№ спост	Рік нар.	№ іст. хв.	Локалізація ураження кісток скелета	Позаскелетні прояви	
				Ендокринопатія (вік прояву, р.)	Пігментація шкіри
7	1986	437647	Череп, хребет, довгі кістки верхньої та нижньої кінцівки	-	+
14	2013	534511	Довгі кістки нижніх кінцівок	Гіпертиреоз (2 р.)	+
22	1991	409349	Ребра, таз, довгі кістки лівої нижньої кінцівки	-	+
23	1988	517620	Череп, хребет, ребра, таз, довгі кістки нижніх кінцівок, кістки лівої стопи	Передчасний статевий розвиток (mensis з 2,5 р.)	+
35	1984	433877	Череп, хребет, таз, довгі кістки верхньої та нижньої кінцівки	Гіпертиреоз	+
34	1994	533151	Череп, хребет, ребра, таз, довгі кістки нижніх кінцівок	Гіпертиреоз	+
37	1994	355510	Таз, довгі кістки лівої нижньої кінцівки	-	+
41	1972	470511	Хребет, ребра, таз, довгі кістки нижніх кінцівок	Передчасний статевий розвиток (mensis з 1,5 р.)	+
60	1993	431369	Череп, хребет, таз, довгі кістки правої нижньої кінцівки	Передчасний статевий розвиток (рання поява вторинних статевих ознак)	+
76	1996	473828	Таз, довгі кістки нижніх кінцівок	-	+

Поліосальність (множинне ураження фіброзною дисплазією кісток скелета) є візитівкою синдрома Олбрайта. Фіброзно-диспластичні зміни в кістках скелета майже завжди носять розповсюджений характер із залученням до патологічного процесу як кісток кінцівок, хребта, таза, так і кісток лицевого черепа, формуючи значні деформації з вираженим косметичним дефектом.

До особливостей клініко-рентгенологічного перебігу синдрома Олбрайта можна віднести ранню появу деформацій кісток лицевого черепа (частіше нижньої щелепи), що відмічено у 3 хворих (75 %) у віці 5-8 років (середній вік 6,3 р.). Прогресивне збільшення осередків ФД з ростом пацієнта призводило до формування типової деформації обличчя, що описано в літературі як facies fibrodysplastica. (рис. 2.4 a; d)

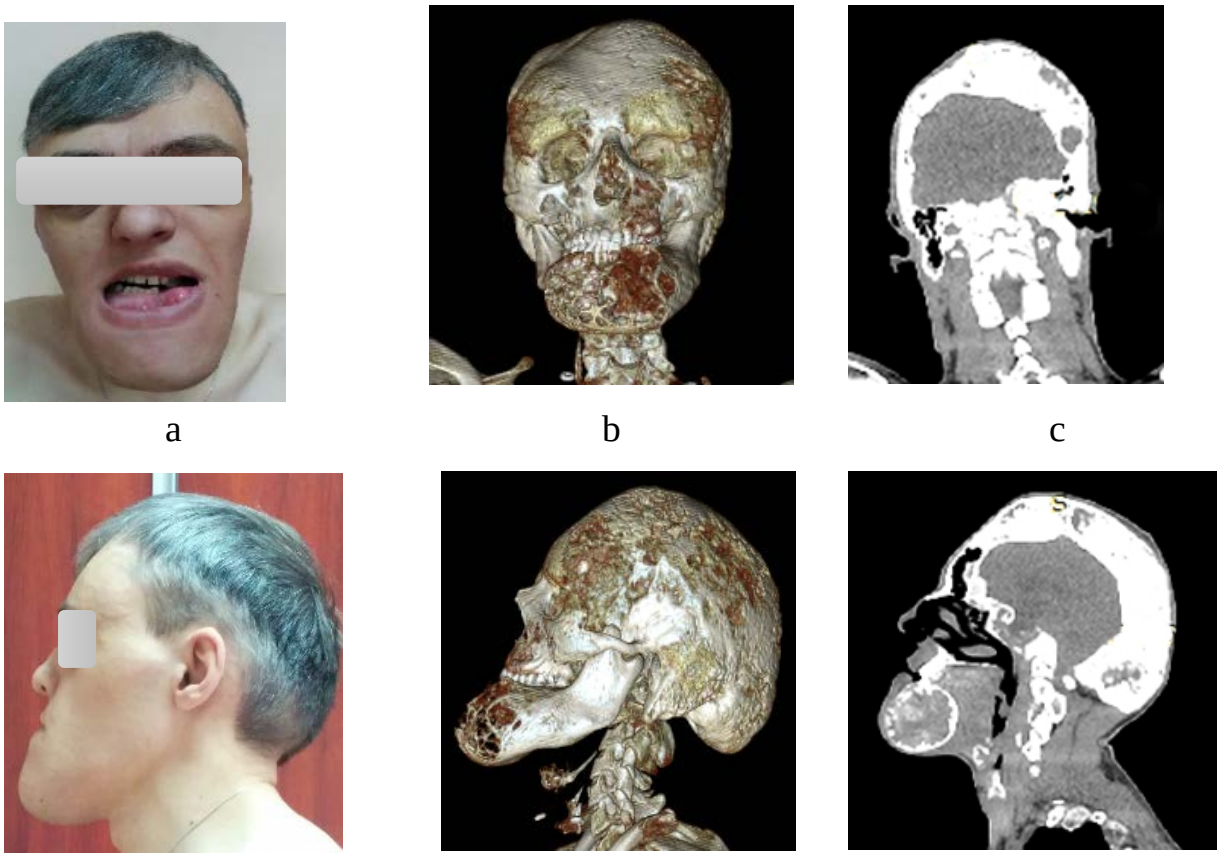

Рис. 2.4 Фотовідбиток зовнішнього вигляду (a, d) та комп’ютерно-томографічне зображення (b, c, f, g) хворого К., 29 р., 1984 р. нар., № спост. 35, (іст. хв 433877) з синдромом Олбрайта з характерним збільшенням нижньої щелепи та асиметрією кісток черепа (facies fibrodysplastica)

Шкірні прояви. Гіперпігментація шкіри по типу «кави з молоком» це позаскелетна факультативна ознака при даному синдромі, яку булу виявлено у всіх хворих. З анамнезу життя з'ясовано, що пігментні плями з'являлися від народження, повільно збільшувалися в розмірі з ростом дитини та не викликали ніяких скарг, окрім косметичного дефекту. Пігментні плями мали світло-коричневий колір, були різного розміру та конфігурації, не підвищувалися над рівнем шкіри, локалізувалися переважно на поперековій ділянці, крижах, сідниці, верхній частині спини, шиї та плечах на тій частині тіла, що й кісткові ураження (рис. 2.5), проте чіткого топографічного зв'язку локалізації шкірних плям з кістковими ураженнями нами не виявлено.

Рис. 2.5 Фотовідбиток зовнішнього виду хворого С., 16 р., 1993 р. нар., № спост. 60 (іст. хв. 431369) зі шкірними проявами синдрому Олбрайта: гіперпігментація шкіри по типу «кави з молоком» на тулубі, кінцівках, обличчі у вигляді «географічної карти».

Невід'ємною частиною синдрому Олбрайта є ендокринопатія, яка була представлена патологією як статевих залоз (класичний приклад у вигляді передчасного статевого дозрівання з маточними кровотечами в ранньому дитячому віці у дівчат та передчасним розвитком статевих органів і раннім оволосінням у хлопчиків), так і інших ендокринних залоз (гіпофізу, паращитовидної залози, наднирників, статевих залоз та ін.) (табл. 3.4).

Відмічено, що ендокринопатії, які виникали при синдромі Олбрайта, завжди мали ознаки підвищеної функції уражених залоз, що клінічно проявлялося у пацієнтів досліджуваної групи гіпертиреозом (n-3), передчасним статевим дозріванням (n-4). Отримані дані підтверджують теорію виникнення фіброзної дисплазії (в тому числі синдрому Олбрайта [72]), пов'язаною генетичною «поломкою» мезенхімальних стовбурових клітин на ранніх етапах ембріогенезу людини, що клінічно під час росту проявлялося гіперфункцією ендокринних залоз внутрішньої секреції, гіперпігментацією шкіри, прогресуючим характером розвитку остеодисплазії кісток.

Таким чином, до клініко-рентгенологічних особливостей проявів синдрому Олбрайта слід віднести множинні ураження фіброзною дисплазією дифузного типу багатьох кісток скелета, в тому числі і кісток черепа з формуванням facies fibrodysplastica, а також ендокринопатії та ураження шкіри по типу «кави з молоком». Слід зауважити, що шкірні зміни виявлялися у дітей з народження, на відміну від ендокринопатій та кісткових проявів, які було діагностовано не раніше 1-го року життя. Скелетні прояви у хворих на синдром Олбрайта стосувалися переважно патологічних переломів та деформацій кісток, які було виявлено в рівній мірі у пацієнтів жіночої статі, на відмінність від пацієнтів чоловічої статі, у яких даний синдром проявлявся в 33 % больовим синдромом, у 17 % - деформаціями та у 50 % - переломами. Слід відмітити, що патологічні переломи при синдромі Олбрайта у пацієнтів жіночої статі, діагностували, як і при поліосальній формі ФД, лише з 5 річного віку.

2.2 Патологічні переломи та деформації довгих кісток нижніх кінцівок у хворих на фіброзну дисплазію

Патологічні переломи та деформації кісток найбільш загрозливі прояви ускладненого перебігу ФД, які можуть бути як первинним проявом захворювання, так і супроводжувати хворого протягом усього життя. Аналіз власного матеріалу вказує, що патологічні переломи виникали як при адекватній травмі, так і при звичайному навантаженні кінцівки, навіть при відсутності травмуючого агента. Незначний больовий синдром був причиною пізнього звернення до фахівців, і як наслідок пізньої діагностики переломів. В таких випадках діагноз перелому встановлювався пізно, коли вже з'явилася деформація кінцівки та виникли значні порушення функції опори та ходи. Саме тому, розуміння патогенезу виникнення даних ускладнень вкрай необхідно для ранньої діагностики захворювання та своєчасного лікування, що на нашу думку дозволить зберегти опороздатність кінцівки, попередити втрату функції ходи.

За нашими спостереженнями у 80 хворих на фіброзну дисплазію довгих кісток нижніх кінцівок патологічні переломи виникли у 47 (58,8 %) хворих. Загальна кількість переломів у цих хворих 83; з локалізацією в стегновій кістці – в 60 (72,3 %) випадках; в кістках гомілки – в 23 (27,3) (рис. 2.6).

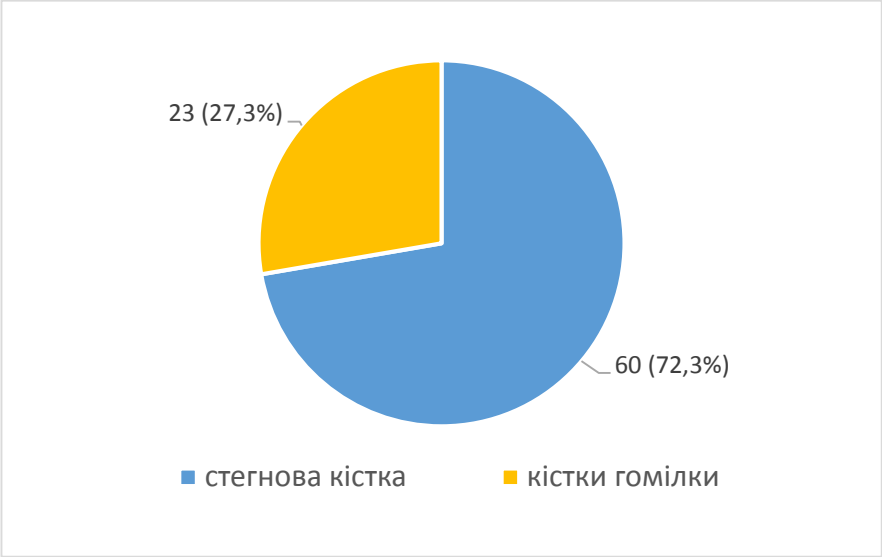

Рис. 2.6 Розподіл хворих за кількістю патологічних переломів в залежності від локалізації в довгих кістках нижніх кінцівок

Встановлено, що найбільша кількість пацієнтів за абсолютними показниками по кількості переломів довгих кісток нижніх кінцівок була в віковій групі 11-15 років (рис. 2.7) з моноосальною формою захворювання (рис. 2.8), що пояснюється збільшенням фізіологічної активності та піковими періодами росту дитини.

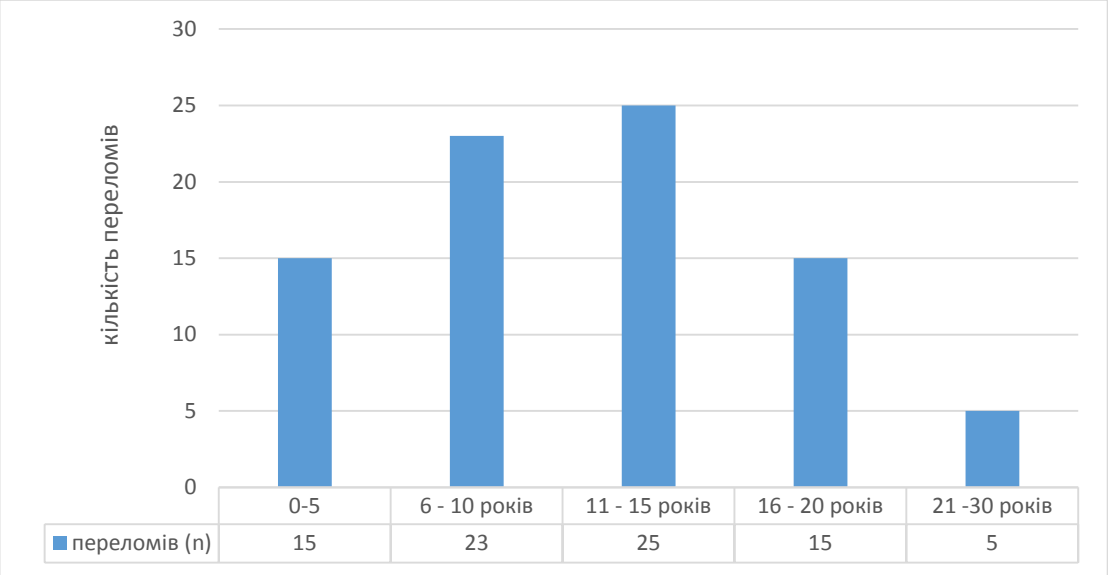

Рис. 2.7 Розподіл хворих за кількістю патологічних переломів довгих кісток нижніх кінцівок в залежності від віку

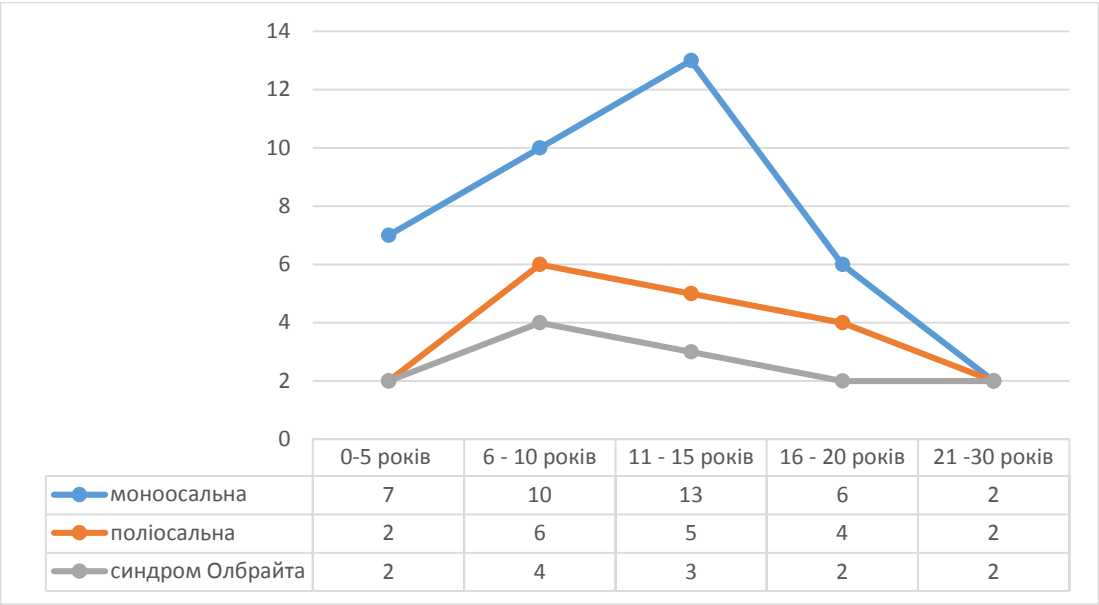

Рис. 2.8 Розподіл хворих за кількістю патологічних переломів в залежності від віку та форми захворювання

Згідно з представленим розподілом на рис. 2.8 у хворих з моноосальною формою ФД у всіх вікових групах відмічається стабільно висока динаміка за абсолютними показниками по кількості патологічних переломів у порівнянні з поліосальною формою ФД та синдромом Олбрайта.

За локалізацією у всіх вікових групах переважали патологічні переломи проксимального відділу стегнової кістки (ПВСК), що відмічено у 76,7 % (46 переломів у 29 хворих) (рис. 2.9).

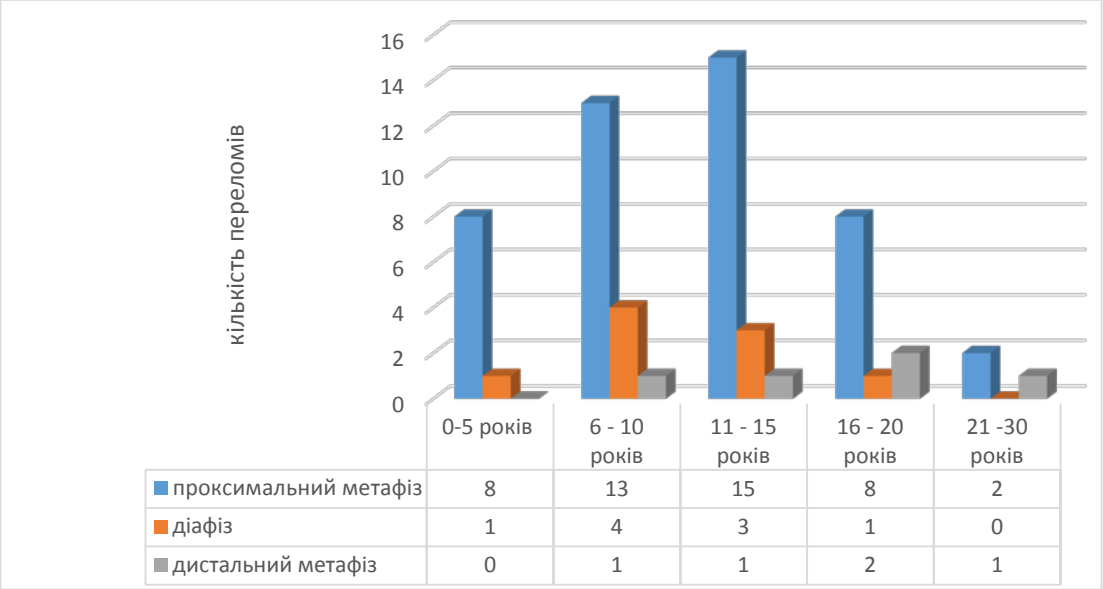

Рис. 2.9 Розподіл кількості переломів за локалізацією в стегновій кістці в залежності від віку

Виникнення такої кількісті патологічних переломів у ПВСК (46 з 60), на нашу думку було пов’язано зі структурним порушеннями кістки в цій ділянці за рахунок її ураження диспластичним процесом та особливостями її біомеханічного навантаження.

Встановлено, що максимальна кількість патологічних переломів ПВСК (45,6 %) перепадала на віковий проміжок від 9 до 14 років, що співпадає з періодом інтенсивного росту скелета під час статевого дозрівання та збільшенням фізіологічної активності дітей (рис. 2.10).

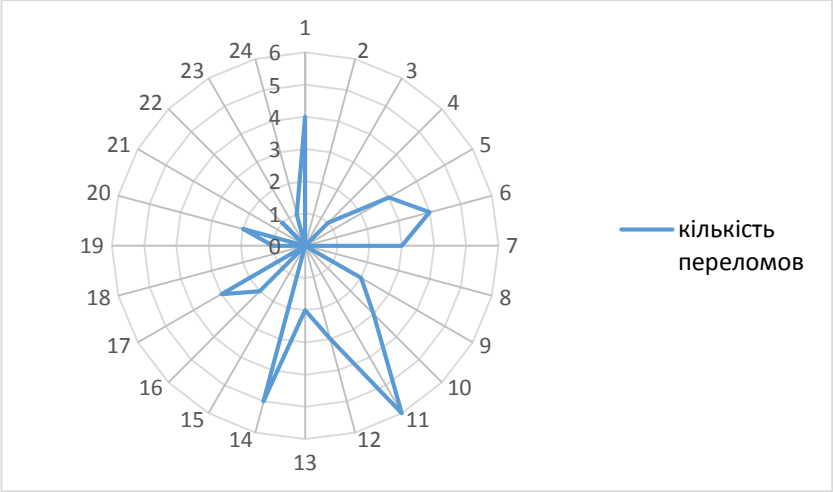

Рис. 2.10 Розподіл за кількостю патологічних переломів проксимального відділу стегнової кістки в залежності від віку хворих

Аналіз рентгенограм хворих з патологічними переломами вказує на різноманітність варіантів ураження фіброзною дисплазією ПВСК. Враховуючи такі обставини нами було поставлене завдання: визначити залежність виникнення переломів від типу ураження ФД проксимального відділу стегнової кістки, формою захворювання, віком пацієнта та його статтю.

Для вирішення поставленої задачі всі наявні осередки ФД проксимального відділу стегнової кістки при яких виник патологічний перелом систематизовані за класифікацією Guille (1998) [49]. Ця класифікація базується на визначенні об`єму ураження фіброзною дисплазією проксимального відділу стегнової кістки та включає наступні типи: тотальне ураження усього проксимального відділу (1 тип), ураження шийки стегнової кістки (2 тип), поєднання ураження шийки з міжвертлюговою ділянкою (3 тип), ураження міжвертлюгової (4 тип) та підвертлюгової ділянки (5 тип).

Згідно отриманих результатів найбільша кількість патологічних переломів спостерігалася при тотальному ураженні проксимального відділу стегнової кістки (71,7 %) (рис. 2.11).

Рис. 2.11 Розподіл за кількістю патологічних переломів проксимального відділу стегнової кістки при ФД в залежності від рівня ураження (локалізація патологічних осередків в ПВСК за класифікацією Guille, 1998)

Проведені статистичні розрахунки виявили кореляційні залежності між виникненням переломів ПВСК та формою захворювання, типом ураження, а також статтю пацієнта.

З'ясовано, що з усіх хворих з переломами ПВСК лише при моноосальній формі захворювання зустрічалися різноманітні типи ураження, що достовірно відрізняло моноосальну форму від інших форм фіброзної дисплазії ($p<0,05$). Для хворих з поліосальною формою ФД та синдрому Олбрайта було характерним тотальний тип ураження ПВСК (1 тип), що на нашу думку є особливістю клініко-рентгенологічного перебігу цих форм захворювання. (рис. 2.12)

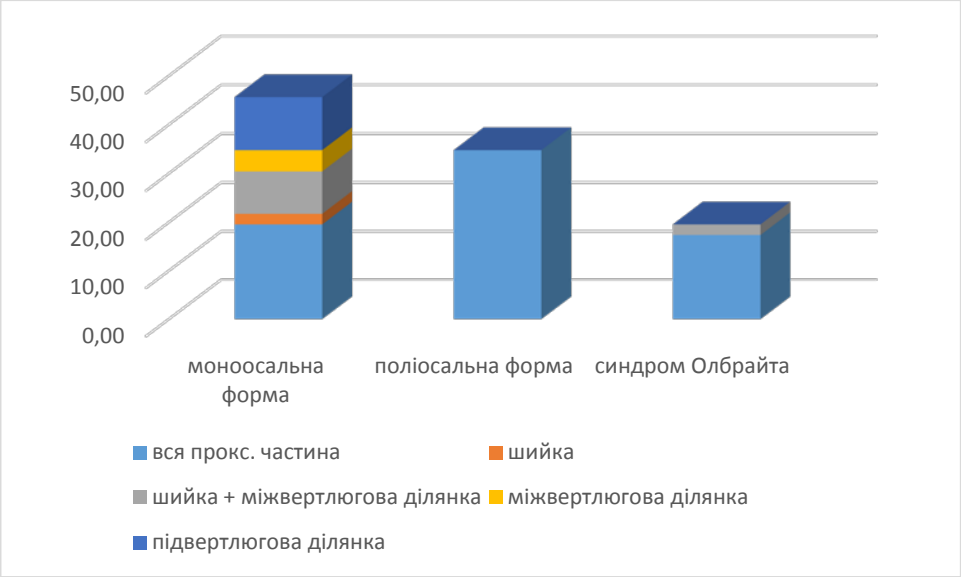

Рис. 2.12 Розподіл хворих за кількістю патологічних переломів проксимального відділу стегнової кістки при ФД в залежності від рівня ураження та форми захворювання

У хворих з моноосальною та поліосальною формою захворювання статистично значущої різниці між пацієнтами жіночої та чоловічої статі за кількістю переломів ПВСК не виявлено (табл. 2.5)

Таблиця 2.5

Розподіл хворих з кількістю патологічних переломів ПВСК в залежності від форми захворювання та статі.

Форма фіброзної дисплазії	Кількість хворих з переломами ПВСК			Кількість хворих без переломів ПВСК		
	чоловіки	жінки	всього	чоловіки	жінки	всього
Моноосальна	11	10	21	9	8	17
Поліосальна	7	9	16	3	3	6
Синдром Олбрайта	9	0	9	2	5	7
Всього	27	19	46	14	16	30

При синдромі Олбрайта патологічні переломи ПВСК відмічено у 9 хворих, причому всі вони зустрічалися у осіб чоловічої статі (100 %). Переважна кількість

переломів (88,9 %) відповідала 1-му типу ураження (тотальний тип) і лише 11,1 % - 3-му типу ураження (шийка стегнової кістки з міжвертлюговою ділянкою).

Повторні переломи ПВСК виникли у 11 (19 %) з 58 хворих, причому у 9 хворих (81,8 %) були з 1-м типом ураження ПВСК і лише у 2 хворих з 3-м та 5-м типом, причому достовірна різниця за кількістю повторних переломів у хворих з різними формами захворювання (моноосальна – 4; поліосальна – 5; синдром Олбрайта – 2) була відсутня (p>0,05).

Слід зауважити, що у 2 (18,1 %) з 11 хворих повторний перелом ПВСК відбувся впродовж першого року; у 5 (45,5 %) хворих - з 1 до 2 років; у 4 (36,4 %) хворих через 3 - 7 років (рис. 2.13), що вказує на необхідність тривалого диспансерного спостереження та проведення роз'яснювальної роботи з батьками хворого щодо можливих ускладнень.

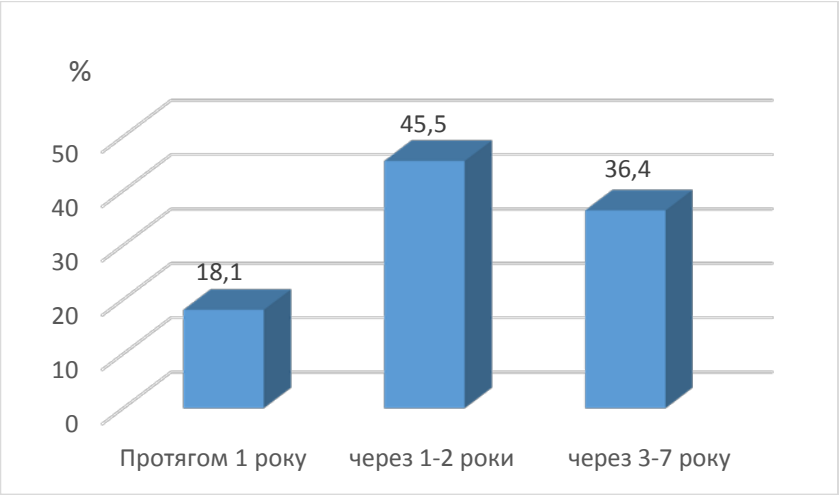

Рис. 2.13 Динаміка виникнення повторних патологічних переломів ПВСК у хворих з фіброзною дисплазією

Що стосується патологічних переломів кісток гомілки при ФД, то вони спостерігалися лише у 23 (28 %) хворих. За локалізацією в структурі переломів кісток гомілки переважали переломи з діафізарною локалізацією, що відмічено у 18 (78,3 %) хворих (рис. 2.14).

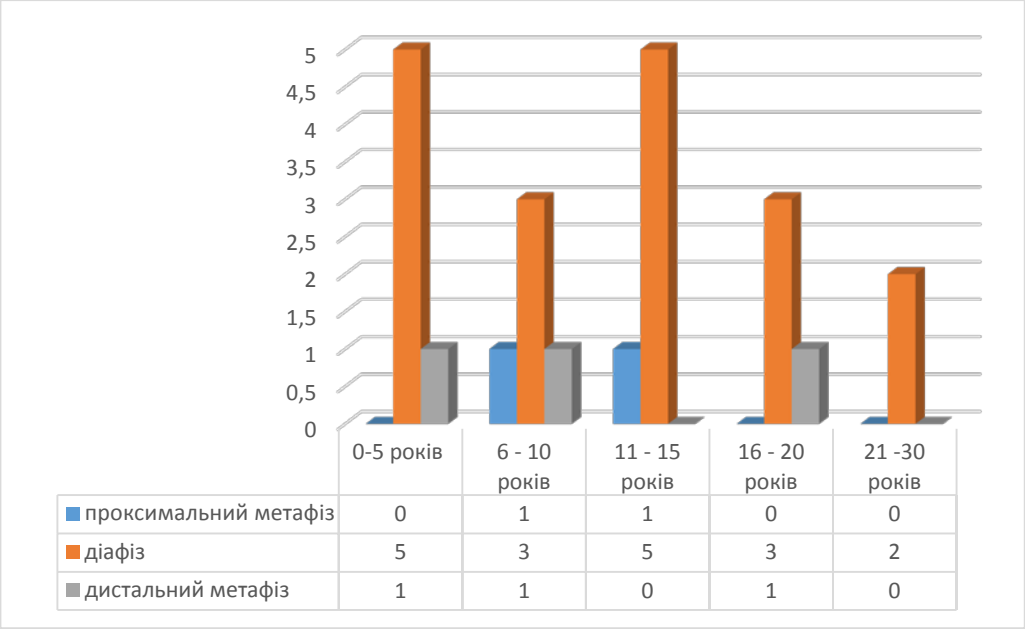

Рис. 2.14 Розподіл хворих за кількістю патологічних переломів та їх локалізації у великогомілковій кістці в залежності від віку

В наведеній діаграмі (рис. 2.14) видно, що зберігається стабільна кількість патологічних переломів кісток гомілки з діафізарною локалізацією в різних вікових групах, що на нашу думку пов’язано з більшою ймовірністю травмування цього сегменту кістки.

Аналіз рентгенограм хворих на фіброзну дисплазію з патологічними переломами та деформаціями довгих кісток нижніх кінцівок виявив певні особливості перебігу захворювання, а саме витончення кортикального шару кістки на рівні ураження ФД та збільшення в розмірах осередку у вигляді «здуття» підчас росту дитини. Такі рентгенологічні зміни вказували на прогресування патологічного процесу в кістці та були загрозливим фактором ризику патологічного перелому.

До інших особливостей перебігу захворювання слід віднести незначне зміщення уламків при патологічних переломах, як при підокісних переломах у дітей. Це обумовлено наявністю диспластичної фіброзної тканини, яка заповнює інтрамедулярний канал кістки і утримує уламки від зміщення. Формування зміщення уламків кістки залежало від того чи продовжується осьове навантаження

чи ні. Якщо навантаження на кістку припинялося, то цілісність кортикального шару кістки відновлювалася і деформація кістки не виникала. Проте, якщо навантаження на кінцівку продовжувалося, то з часом виникала «пластична» варусна деформація проксимального відділу стегнової кістки, відома в літературі як деформація по типу «палиці пастуха» (рис. 2.15). Даний тип деформації було відмічено у 9 хворих.

Рис. 2.15 Рентгенограми хв. В. 8 років, 1987 р. нар., № спост. 11 (іст. хв. 372668) в прямій задній проекції з деформацією стегнової кістки по типу «палиці пастуха» («shepherd’s crook deformity»)

Слід відмітити, що деформації довгих кісток нижніх кінцівок у хворих на фіброзну дисплазію, виникали в наслідок як патологічних переломів, що супроводжувалися відповідною клінічною симптоматикою (біль, набряк, порушення функції та ходи) та типовою рентгенологічною картиною (зміщення уламків), так і в результаті «пластичних» деформацій, в результаті множинних мікропереломів при постійному навантаженні кінцівки та мали субклінічний перебіг. Мікропереломи, що призводили до «пластичних деформацій», частіше виникали у проксимальному відділі стегнової кістки. Найбільш характерною рентгенологічною ознакою таких переломів було порушення цілісності та деформація кортикального шару на рівні шийки стегнової кістки, яка в літературі описана як деформація по типу «клюва папуги» («parrot’s beak» deformity). Така

деформація на рентгенограмах в передньо-задній проекції має вигляд порушення контуру медіальної частини шийки стегнової кістки, а саме різкого витончення або відсутністю цілості кортикального шару між двома кістковими підвищеннями, нагадуючи клюв папуги. (рис. 2.16). Даний рентгенологічний симптом виявлено у 5 хворих.

Рис. 2.16 Рентгенологічний симптом «клюва папуги» («parrot's beak» deformity), характерний для фіброзної дисплазії проксимального відділу стегнової кістки (порушення цілісності та деформація кортикального шару кістки внутрішньої поверхні шийки стегнової кістки)

Варто звернути увагу, що невчасна діагностика мікропереломів при фіброзній дисплазії та нехтування ортопедів скаргами хворих, навіть на незначний больовий синдром, призводить до прогресування деформацій довгих кісток нижніх кінцівок зі стійким порушення функції опори та ходи у пацієнта.

Наводимо клінічний приклад формування варусної деформації проксимального відділу стегнової кістки по типу «палиці пастуха» при відсутності ортопедичного лікування у хворого на фіброзну дисплазію (рис. 2.17).

a

b

c

d

e

Рис. 2.17 Рентгенограми в прямій задній проекції кульшових суглобів хв. О., 1984 р. нар., № спост. 49 (іст. хв. 402054), які відображають динаміку формування типової для фіброзної дисплазії варусної деформації проксимального відділу стегнової кістки по типу «палиці пастуха» при відсутності ортопедичного лікування (a – 7 років; b - 7 років 3 міс; c - 10 років; d - 11 років; e - 12 років). Термін спостереження 5 років.

Деформації кісток гомілки, як стегнової кістки у хворих на ФД виникали в результаті як патологічних переломів, так і в результаті так званих «пластичних» деформацій. Останній тип деформацій діагностовано у 10 хворих. До особливостей їх клінічного перебігу слід віднести поступовий початок, наявність незначного больового синдрому, який виникає періодично при фізичних навантаженнях кінцівки та самостійно проходить в спокої, а також відсутність достовірних ознак перелому на рентгенограмах.

З'ясовано, що «пластична» деформація виникала також у хворих з фіброзною дисплазією кісток гомілки. Характерним для такого типу деформацій було схильність її до прогресування за рахунок збільшення патологічного осередку по передньо-внутрішньому контуру діафізу великогомілкової кістки, що призводило до «шаблеподібної» деформації гомілки по типу антикурвації (рис. 2.18).

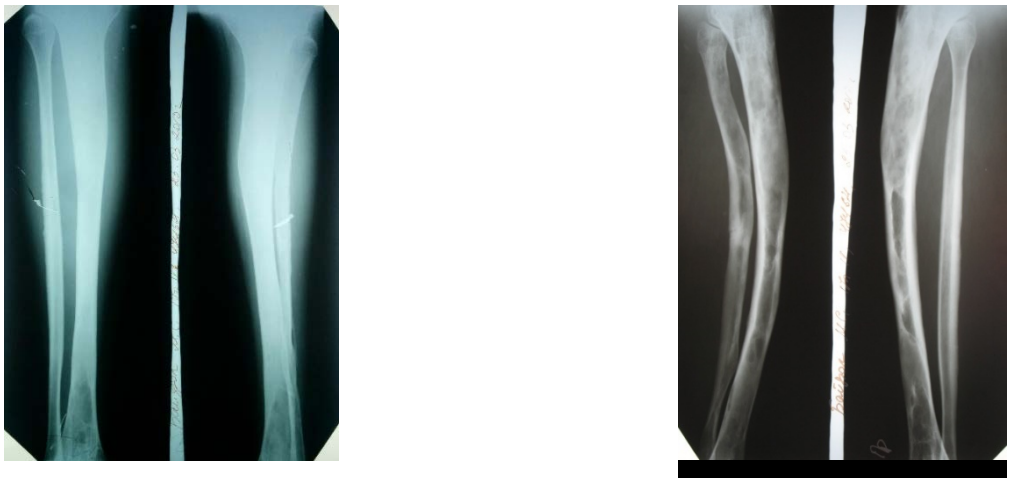

a b

Рис. 2.18 Фотовідбитки рентгенограм хворого Б. 17 р., 1992 р. нар., № спост. 1 (іст. хв. 474621) з поліосальною формою фіброзної дисплазії та «шаблеподібною» деформацією великогомілкової кістки в прямій задній (a) та в боковій (b) проекції

Таким чином, в структурі переломів довгих кісток нижніх кінцівок переважали переломи стегнової кістки 60 (72,3 %) над переломами кісток гомілки 23 (27,7 %). Серед різноманітних локалізацій осередків при ФД найбільш небезпечним з точки зору виникнення перелому є тотальний тип ураження ФД

проксимального відділу стегнової кістки (1 тип), при якому виявлено найбільшу кількість переломів – 33 (71,7 %).

Патологічні переломи у хворих з моноосальною формою ФД виникали при будь-якому типі ураження ПВСК, що достовірно відрізняло цю форму від інших форм захворювання ($p<0,05$), проте за кількістю частіше відмічалися при 1-му (тотальне ураження ПВСК), 3-му (шийка з міжвертлюговою ділянкою) та 5-му (підверлюговій ділянці) типі ураження.

При поліосальній формі ФД у 100 % випадках переломи констатовано у хворих з 1-м типом ураження ПВСК (тотальне ураження), що не залежало від статі хворих. При синдромі Олбрайта переломи виникали при 1-му типі (тотальне ураження) - 88,9 % та 3-му типі (ураження шийки з міжвертлюговою ділянкою) - 11,1 %.

Отже, фактором ризику виникнення патологічного перелому є тип ураження фіброзною дисплазію ПВСК (тотальне ураження ПВСК – 1 тип чи ураження шийки та міжвертлюгової ділянки – 3 тип) та вік дитини. Враховуючи, що у майже половини пацієнтів (45,6 %) максимальна кількість переломів відповідала віковому періоду 9-14 років (пре-та пубертатний вік), цей контингент хворих потребує ретельного диспансерного спостереження та превентивних заходів, в тому числі і хірургічного спрямування.

При моноосальній формі захворювання у осіб жіночої статі за кількістю переломи стегнової кістки переважали над переломами кісток гомілки в 2 рази (28/14). При поліосальній формі виявлено аналогічну тенденцію - співвідношення переломів стегнової кістки до переломів кісток гомілки в 1,8 разів (11/6). Проте, у хворих з синдромом Олбрайта виявлено зворотню залежність від статі: у осіб чоловічої статі переломи виникали в 5,5 разів частіше (11/2).

У осіб чоловічої статі з моноосальною формою та синдромом Олбрайта за кількістю переломів було достовірно більше, ніж у пацієнтів з поліосальною формою захворювання ($p<0,05$). У пацієнтів чоловічої та жіночої статі з поліосальною формою кількість переломів було однаковим, тобто залежності між статтю та виникненням перелому не відмічалося ($p>0,05$).

За статистичними даними лише у 6,25 % (5) хворих патологічні переломи первинно виникли як в стегновій кістці, так і в кістках гомілки. За кількістю у цих хворих спостерігалося від 3 до 6 переломів (загалом 21 перелом). Переважна більшість хворих (4) були з поліосальним типом ураженням скелета фіброзною дисплазією.

На протилежність до переломів стегнової кістки, переломи кісток гомілки при моноосальній формі виникали в 4 рази частіше у осіб чоловічої статі (12/3). При поліосальній формі захворювання переломи виникали в однаковій кількості в осіб різної статі, і лише при синдромі Олбрайта переломи кісток гомілки відмічено лише у чоловіків.

Враховуючи отримані дані статистичного аналізу у хворих на фіброзну дисплазію з патологічними переломами довгих кісток нижніх кінцівок можна зробити наступні прогностичні припущення: якщо у пацієнта вже відбувся один перелом, то при поліосальній формі фіброзної дисплазії та синдромі Олбрайта у осіб жіночої статі слід очікувати ще один перелом, у осіб чоловічої статі слід очікувати ще два перелома. В разі моноосальної форми фіброзної дисплазії - у 50% осіб обох статей слід прогнозувати виникнення ще одного перелома.

Деформації довгих кісток нижніх кінцівок в структурі ускладненого перебігу фіброзної дисплазії за кількістю посідали друге місце після патологічних переломів. Даний вид ускладнень виникав як в результаті консолідованих зі зміщенням патологічних переломів, так і в результаті мікропереломів, що приводило до формування «пластичної» деформації кістки.

Серед різних видів деформацій у хворих на фіброзну дисплазію довгих кісток нижніх кінцівок найбільш типовими деформаціями вважаємо варусну деформацію проксимального відділу стегнової кістки по типу «палиці пастуха» та «шаблеподібну» деформацію кісток гомілки.

Слід зазначити, що витончення кортикального шару кістки є загрозливим фактором виникнення переломів та формування «пластичної» деформації кістки. Дані деформації виникали поступово (протягом декількох місяців-років) та мали

мінімальні клінічні прояви, а в разі відсутності адекватного ортопедичного лікування прогресували та потребували обов'язкової хірургічної корекції.

2.3 Клініко-рентгенологічні критерії диференційної діагностики фіброзної дисплазії

Відсутність специфічних клінічних симптомів, варіабельність та мінливість рентгенологічної картини ФД у дітей може викликати певні складнощі диференційної діагностики даного захворювання з іншими захворюваннями кісток скелета. Згідно отриманих даних з усіх хворих, яких було направлено до ДУ «ІТО НАМНУ» з інших лікувально-діагностичних закладів, помилковий діагноз на первинних етапах обстеження було встановлено у 35 (43,8 %) пацієнтів.

Як з'ясувалося, найбільші складнощі в диференційній діагностиці ФД були пов'язані з наступними захворюваннями: енхондромою, аневризмальною та солітарною кістою, остеоїд-остеомою з локалізацією у проксимальному відділі стегнової кістки та дисхондроплазією (хвороба Ольє). У 14 (17,5 %) хворих первинний діагноз було встановлено як «пухлиноподібне утворення (патологічний осередок)» кістки, що вказує на низьку обізнаність ортопедів первинної ланки з основними клініко-рентгенологічними проявами доброякісних та пухлиноподібних захворювань скелета. На наше переконання, ФД також необхідно диференціювати як з захворюванням, які супроводжуються виникненням осередків деструкції кістки, так і з системними захворюваннями скелета, які мають схожу клініко-рентгенологічну картину.

Вважаємо за потрібне більш детально зупинитися на основних клінічних та рентгенологічних критеріях диференційної діагностики ФД як з перерахованими, так і з іншими захворюваннями кісток, що на нашу думку дозволить зменшити відсоток помилкових діагнозів у цього контингенту хворих (табл. 2.6).

.

Таблиця 2.6

Основні клініко-рентгенологічні критерії диференційної діагностики фіброзної дисплазії з іншими захворюваннями кісток скелета

Нозологія	Вік первинних проявів	Особливості клінічного перебігу захворювання	Рентгенологічні критерії діагностики
Фіброзна дисплазія	Дитячий та підлітковий вік.	Ураження однієї (моноосальна форма) чи багатьох кісток скелета (поліосальна форма) в поєднанні з ендокринопатією та гіперпігментацією шкіри (синдром Олбрайта). Клінічно проявляється больовим синдромом в разі прогресування захворювання, патологічними переломами, деформаціями кісток, переважно нижніх кінцівок.	Локалізація в метадіафізарних та діафізарних ділянках. Осередки ФД мають структуру «матового скла» без чітких меж, кортикальний шар витончений. Кістка помірно здута. Характерна деформація проксимального відділу стегнової кістки по типу «палиці пастуха». В патологічний процес залучаються кістки черепа (синдром Олбрайта).
Аневризмальна кіста	Дитячий та підлітковий вік.	Клінічно проявляється непостійними малоінтенсивними болями, які посилюються при фізичному навантаженні та припухлості в ділянці ураження. При прогресуванні процесу больовий синдром стає постійним. Часті патологічні переломи.	Локалізація: хребет, проксимальний відділ стегнової та в/гомілкової кістки, кістки таза. Рентгенологічно проявляється ексцентрично розташованим безструктурним осередком літичної деструкції з різким витонченням кортикального шару та здуттям кістки. Стадійність патологічного процесу (1 стадія остеолізу; 2 - відмежування; 3 - відновлення).

Солітарна кіста	Дитячий та підлітковий вік.	Переважно безсимптомний характер перебігу, діагностується випадково (після незначної травми) або в разі патологічного перелому.	Локалізація : метадіафізи та діафізи довгих кісток. Рентгенологічно проявляється осередками деструкції правильної округлої форми з чіткими контурами, як правило однорідної структури. Іноді незначне здуття кістки з витонченням кортикального шару.
Еозинофільна гранульома	Перші два десятиліття життя.	Клінічні прояви у вигляді больового с-му, накульгування пов'язані з переважною локалізацією в кістках нижніх кінцівок (стегнова кістка). Характерні патологічні переломи кісток (в т. ч. хребців при ураженні хребта).	Локалізація: стегнова кістка, хребет, кістки тазу, черепа, в/гомілкова кістка. Патологічні осередки овальної форми з чітко обмеженими гомогенними ділянками остеолізу з розташуванням в кістково-мозковому каналі, мета- чи діафізарної (рідко епіфізарної) локалізації. При локалізації в довгих кістках – наявність лінійного або пошарового періоститу. Компресійний перелом хребців з формуванням «vertebra plana»
Неосифікуюча фіброма (метафізарний фіброзний дефект)	Друге десятиріччя життя	Має часто безсимптомний перебіг і виявляється випадково при обстеженні з будь-яких інших причин (напр. травми). При значному ураженні (більш ніж 50% діаметра кістки) високий ризик виникнення патологічного перелому.	Локалізація в метафізарних ділянках довгих трубчатих кісток з ексцентричним розташуванням. Осередки мають сотову будову з перетинками та чіткими контурами. Прилеглий кортикальний шар може бути витончений та /або здутий.
Гігантоклітинна пухлина	18 - 40 років	Больовий с-м помірний, можливий у нічний час, супроводжується локальним набряком м'яких тканин, болючістю при пальпації, іноді –	Переважна локалізація (80 %) в довгих кістках скелета. З них у 75 % у дистальному метаепіфізі стегнової кістки та проксимальному метаепіфізі

		відчуттям локальної пульсації. При ураженні кісток, утворюючих колінний суглоб не характерно утворення контрактур (на відміну від остеосаркоми). Може відбуватися злоякісне перетворення з відповідними клінічними та гістологічними змінами.	великогомілкової кістки. Рентгенологічно: ексцентрично розташований осередок літичної деструкції метаепіфізу з нечіткими краями з широкою перехідною зоною. Можливо здуття кістки з порушенням кортикального шару та виходом пухлини за межі кістки.
Остеобластома	10 - 25 років	Больовий с-м носить постійний характер і не залежить від періоду доби та навантажень. Можлива як доброякісна форма, так і злоякісна (агресивна) форма пухлини	Найбільш часта локалізація: хребет (40 %), рідше – метафізарні ділянки стегнової, в/гомілкової та плечової кістки. Рентгенологічно: осередок літичної деструкції без чітких контурів, на пізніх стадіях захворювання можлива поява зони склерозу та внутрішньоосередкових осифікатів.
Хондробластома	10 - 25 років	Проявляється прогресуючими болями в ділянці суглоба, що посилюються при фізичних навантаженнях. Можливий розвиток контрактур суглобів та синовіїту	Локалізація: проксимальний метаепіфіз плечової, стегнової, великогомілкової кістки. Рентгенологічно проявляється ексцентрично розташованим осередком деструкції в епіфізі субхондрально з чіткими контурами та відмежуванням зоною склерозу від здорової кісткової тканини. Кортикальний шар витончений, іноді здутий.
Хондроміксоїдна фіброма	20 - 30 років	Клінічна симптоматика: біль, локальна припухлість м’яких тканин, накульгування.	Локалізація: проксимальні метафізи довгих кісток, частіше в/гомілкова кістка. Рентгенологічно: осередок деструкції неправильної, округлої форми, часто

			включає в себе декілька осередків різного розміру з залишками кісткових перегородок. Іноді кортикальний шар порушений.
Дисхондроплазія (хвороба Ольє)	Дитячий та підлітковий вік	Системне захворювання з ураженням багатьох кісток скелету. Характерний больовий синдром та деформація уражених кісток.	Локалізація в метаепіфізарних ділянках, близько розташовані до росткової зони та чітко відмежовані від здорової кістки. Структура осередків має вигляд стрічкоподібних смужок, які розходяться віялоподібно з ураженням кортикального шару, а на деяких ділянках – з виходом осередків підокісно. До патологічного процесу залучаються кістки кистей та стоп (акроформа хвороби Ольє). Відсутнє ураження кісток черепа
Гіперпаратиреоїдна остеодистрофія (хвороба Реклінгаузена)	25 - 40 років	Захворювання пов’язано з аденомою паращитоподібних залоз, що призводить до порушення мінерального обміну (гіперкальціємія, гіперфосфатемія, гіперкальціурія). Больовий синдром в кістках скелета, деформація кісток, загальна слабкість, диспептичні розлади (полідіпсія), ураження нирок (нефролітіаз)	Представлено кістозними осередками різноманітної форми та локалізації на фоні системного остеопорозу
Остеоїд-остеома	5 - 25 років	Основна клінічна ознака – больовий синдром, інтенсивність якого посилюється у нічний час та купується нестероїдними	Може зустрічатися в будь-яких кістках скелета, найбільш часта локалізація у стегновій (30 %) та в/гомілковій (25 %) кістці. Розташована інтракортикально, чи

		протизапальними засобами. Пальпаторно можлива локальна болючість. Шкірні покрови над утворенням не змінені.	субперіостально, чи інтрамедулярно. Рентгенологічно: в кортикальному або губчатому шарі кістки виявляється овальне затемнення невеликих розмірів (до 1,0 см) з чіткими контурами навкруги якого відмічається зона склерозу та реактивного кісткоутворення.
Адамантінома	20 - 40 років	Безсимптомний перебіг захворювання з повільним розвитком деформації кісток гомілки та патологічними переломами.	Переважна локалізація у в/гомілковій кістці з ураженням середньої та нижньої третині діафізу. Рентгенологічно: ексцентрично розташовані полікістозні осередки деструкції кортикального шару кістки з помірним здуттям.

Важлива роль у діагностиці ФД належить диференційній діагностиці з кістково-фіброзною дисплазією (КФД). Схожість за клінічними, рентгенологічними та патоморфологічними проявами, відсутність розуміння чітких диференційно-діагностичних ознак між цими захворюваннями, на наш погляд, була причиною значної кількості діагностичних помилок.

На сьогоднішній день, кістково-фіброзна дисплазія (КФД) не знайшла відображення в номенклатурі МКХ 10 як окрема нозологічна одиниця. Як свідчать наші спостереження низька обізнаність ортопедів з особливостями клініко-рентгенологічних проявів цієї патології обумовлює значний відсоток хибних діагнозів, що призводить до неаргументованих оперативних втручань.

В табл. 2.7 наведено основні клінічні, рентгенологічні та патоморфологічні відмінності кістково-фіброзної дисплазії від фіброзної дисплазії, що на нашу думку надасть можливість ортопедам правильно встановити діагноз та визначитися з оптимальною тактикою лікування.

Таблиця 2.7

Диференційно-діагностичні критерії кістково-фіброзної дисплазії та фіброзної дисплазії гомілки

Критерії діагностики	Кістко-фіброзна дисплазія (КФД)	Фіброзна дисплазія (ФД)
Клінічні прояви:		
• біль	+	+
• патологічний перелом	+	+ +
• шаблеподібна деформація гомілки	+ +	+
Рентгенологічні ознаки:		
- локалізація в кістці:		
• епіфіз	-	-
• метафіз	+	+ +
• діафіз		
інтракортикально	+ + +	+
інтрамедулярно	+	+ + +
- ексцентричне здуття кістки	+ + +	+
- симптом «матового скла»	+ +	+ +

Продовження таблиці 2.7

Патоморфологічні дані:		
• ділянки деструкції кортексу з резорбційними порожнинами, заповненими кістково-фіброзною тканиною	+ + +	+
• клітини патологічної фіброзної тканини: фібробласти та фіброцити	+ + +	+ + +
• відсутність пластинчатої будови кісткових трабекул	+ + +	+ +
• наявність шару активних остеобластів на поверхні кісткових трабекул	+ + +	+/-

Ступінь вираженості проявів: + + + завжди; + + часто; + рідко; - ніколи.

Таким чином, вивчення особливості клініко-рентгенологічних проявів різних форм захворювання та визначення основних критеріїв диференційної діагностики фіброзної дисплазії в порівняльному контексті з іншими диспластичними, пухлиноподібними та пухлинними захворюваннями кісток, на нашу думку, буде сприяти своєчасному встановленню правильного діагнозу, і відповідно, визначенню оптимальної тактики лікування.

Матеріали розділу представлені у статті:

1. Гук ЮМ, Григоровський ВВ, Зима АМ, Чеверда АІ, Олійник ЮВ, Дем’ян ЮЮ. Кістково-фіброзна дисплазія (хвороба Кампаначчі) і фіброзна дисплазія у дітей та підлітків: особливості клініко-рентгенологічних, патоморфологічних змін, диференційної діагностики та сучасного ортопедичного лікування. Вісник ортопедії, травматології та протезування. 2015;4:32-39.

РОЗДІЛ 3.
БІОМЕХАНІЧНЕ ОБГРУНТУВАННЯ ОСТЕОСИНТЕЗУ ПРОКСИМАЛЬНОГО ВІДДІЛУ СТЕГНОВОЇ КІСТКИ ПРИ ФІБРОЗНІЙ ДИСПЛАЗІЇ

3.1. Обґрунтування біомеханічних досліджень та вибір експериментальної моделі стегнової кістки

На сучасному етапі розвитку технологій математичне моделювання біомеханічних систем є одним з основних способів аналізу поведінки різних варіантів остеосинтезу. Біомеханічним дослідженням травматичних ушкоджень та ортопедичних захворювань із застосуванням моделей стегнової кістки в літературі приділено досить багато уваги. Проте математична оцінка поведінки кістки і її напружено-деформованого стану при диспластичних захворюваннях кісток - фіброзній дисплазії в умовах різних методик остеосинтезу нами проведено вперше.

Передумовою планування таких експериментальних досліджень були результати проведеного нами аналізу клініко–рентгенологічного проявів фіброзної дисплазії, які констатували значний відсоток ускладнень у вигляді патологічних переломів з локалізацією саме в ділянці проксимального відділу стегнової кістки (76,7 %). Зі значного різноманіття варіантів ураження фіброзною дисплазією, за нашими спостереженнями, саме залучення до патологічного процесу базальної частини шийки, міжвертлюгової та підвертлюгової ділянки стегнової кістки, виникала найбільша кількість патологічних переломів (71,7 %) та пов’язаних з ними деформаціями. Саме дане спостереження стало підставою до вибору моделі стегнової кістки, в якій був сформований порожнистий дефект із залученням вказаних анатомічних ділянок.

Проведений огляд літератури та ретроспективний аналіз методик лікування хворих з фіброзною дисплазією проксимального відділу стегнової кістки свідчить, що до цього часу вибір металоконструкції для фіксації кісткових відламків при патологічних переломах та коригувальних остеотомій базувався на емпіричних даних без урахування особливостей розподілу механічних напружень, які

виникають при функціональних навантаженнях на застосованих конструкціях та на поверхнях кістки. В зв'язку з чим, вважаємо актуальним і доцільним проведення біомеханічних досліджень та об'єктивно обґрунтувати необхідність превентивного остеосинтезу проксимального відділу стегнової кістки із застосуванням сучасних металофіксаторів на експериментальній моделі фіброзної дисплазії проксимального відділу стегнової кістки. Особливої актуальності це питання набуває в період реабілітації хворого, яке потребує наукового обґрунтування і контрольованого функціонального навантаження в процесі відновлення структури і функції ураженої кінцівки.

Важливе місце у визначенні та аналізі механічних напружень в елементах біомеханічних моделей «кістка-фіксатор» посідає метод математичного моделювання, заснований на загальних положеннях механіки твердого деформованого тіла. Для аналізу напружено-деформованого стану (НДС) біомеханічних моделей широке розповсюдження отримав метод скінченних елементів (МСК). Він дозволяє з високою точністю відтворити поведінку біомеханічної системи в складних умовах, які неможливо дослідити в натуральному експерименті. Такі можливості обліку складної тривимірної геометрії різних за властивостями кісткових тканин окремо та в поєднанні з різними типами фіксаторів, які використовуються при проведенні металоостеосинтезу, дають можливість підтвердити переваги або виявити недоліки існуючих варіантів остеосинтезу, уточнити показання до їх використання та попередити розвиток ймовірних ускладнень.

Метою нашого біомеханічного дослідження було визначення показників напружено-деформованого стану (НДС) моделі стегнової кістки при наявності порожнистого дефекту (осередку фіброзної дисплазії) в проксимальному відділі стегнової кістки та біомеханічного обґрунтування проведення остеосинтезу із застосуванням різними типів фіксаторів при даній патології.

Для досягнення визначеної мети біомеханічне дослідження проведено в два етапи. Перший етап дослідження стосувався визначення напружено-деформованого стану (НДС) методом скінченно-елементного аналізу

комп'ютерної моделі стегнової кістки з порожнистим дефектом у проксимальному відділі в умовах різних методик остеосинтезу різними типами фіксаторів.

Другий етап дослідження проведений на нативній біомеханічній моделі стегнової кістки з порожнистим дефектом у проксимальному відділі за стандартизованою методикою тестування на стиснення в випробувальній машині з визначенням показників міцності та жорсткості із застосуванням аналогічних типів фіксаторів.

3.2 Результати визначення показників напружено–деформованого стану проксимального відділу стегнової кістки (математичний аналіз)

3.2.1 Результати розрахунків напружено–деформованого стану біомеханічної моделі інтактної стегнової кістки (без «патологічного осередка»)

Проведений розрахунок показників НДС для моделі інтактної стегнової кістки. Виявлено максимальні напруження та деформації, які зосереджено на шийці стегнової кістки, показники яких становили: по нижній частині шийки - 6,12 МРа; по верхній частині шийки - 4,62 МРа. Показники максимальних деформацій на шийці 0,0012 мм, показники переміщення моделі 39,89 мм. (рис. 3.1)

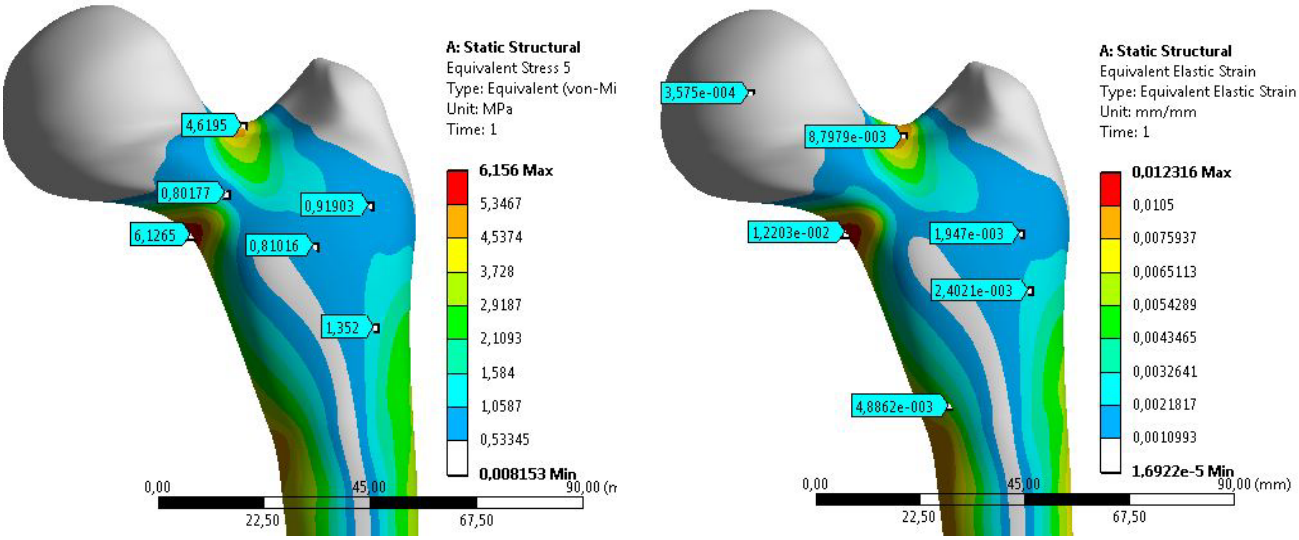

напружень (σ_{max} = 6,16 МРа) деформацій (ε_{max}= 0,012мм)

Рис. 3.1 Показники напружень та деформацій біомеханічної моделі інтактної стегнової кістки

Отримані показники взято до уваги для наступного порівнювального аналізу в подальших розрахунках.

3.2.2 Результати розрахунків напружено–деформованого стану біомеханічної моделі стегнової кістки з «патологічним осередком».

Розрахунки НДС на моделі стегнової кістки з «патологічним осередком» виявили зростання показників напруження на шийки стегнової кістки по нижній частині на 34,13 % (до 8,21 MPa); по верхній частині на 67,75 % (до 7,75 MPa) (рис. 3.2).

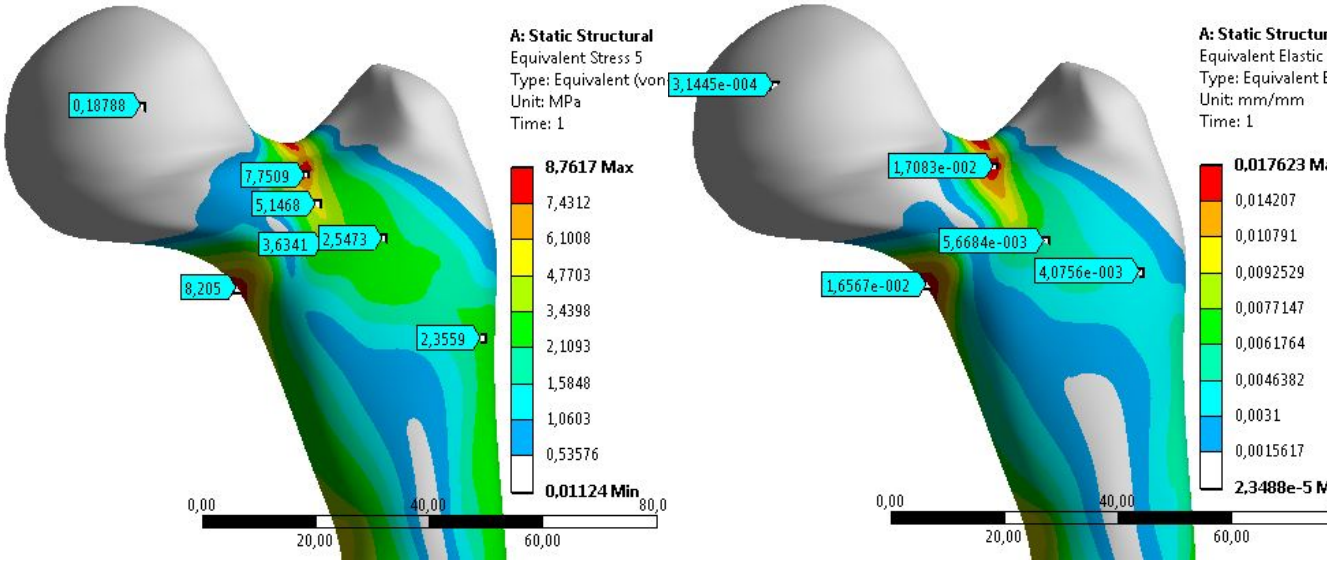

напружень (σ_{max} = 8,76MPa) деформацій (ε_{max} = 0,018мм)

Рис. 3.2 Показники напружень та деформацій біомеханічної моделі стегнової кістки з «патологічним осередком».

3.2.3 Результати розрахунків напружено–деформованого стану біомеханічної моделі стегнової кістки з «патологічним осередком» та пластиною LCP.

Розрахунки НДС на моделі стегнової кістки з «патологічним осередком» та пластиною LCP виявили зменшення показників напруження на шийці стегнової кістки по нижній частині на 65,84 % (до 2,09 MPa); по верхній частині на 74,89 % (до 1,16 MPa), у порівнянні з показниками моделі без фіксатора (рис. 3.3).

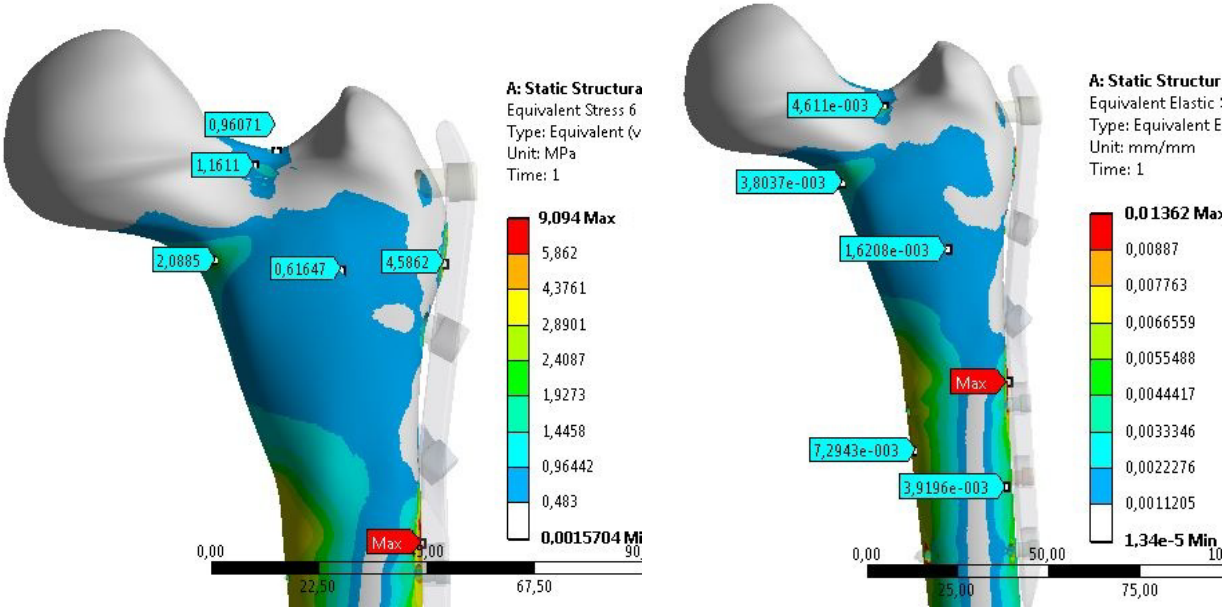

напружень (σ_{max} = 9,09MPa) деформацій (ε_{max} = 0,014мм)

Рис. 3.3 Показники напружень та деформацій біомеханічної моделі стегнової кістки з «патологічним осередком» та пластиною LCP

Наявність фіксатору, сприймаючи на себе основне навантаження, зміщує ділянки концентрації напружень більш дистально від патологічного осередку.

3.2.4 Результати розрахунків напружено–деформованого стану біомеханічної моделі стегнової кістки з «патологічним осередком» та стегновим блокуючим стержнем

Розрахунки НДС на моделі стегнової кістки з «патологічним осередком» та стегновим блокуючим стержнем (FIN) виявили зменшення показників напруження на шийки стегнової кістки по нижній частині на 66,18 % (до 2,07 MPa); по верхній частині на 25,54 % (до 5,8 MPa); показники максимальних деформацій на шийці не змінились, проте показники переміщення моделі зменшились на 53,25 % до 18,65 мм, у порівнянні з показниками моделі без фіксатора (рис. 3.4).

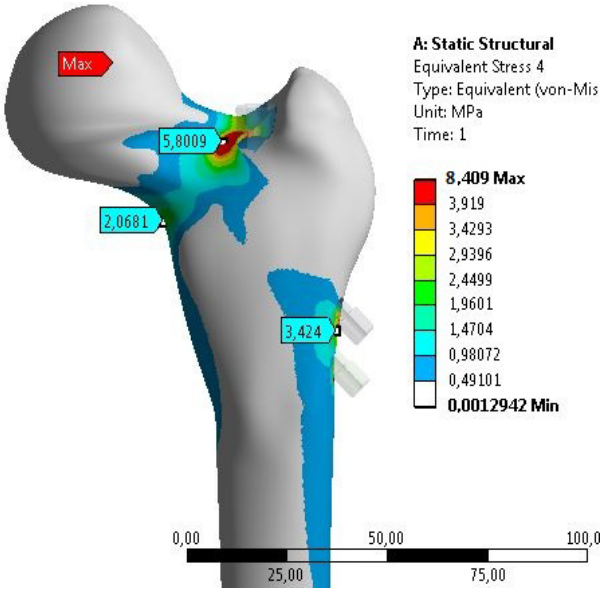

напружень (σ_{max} = 8,41MPa)

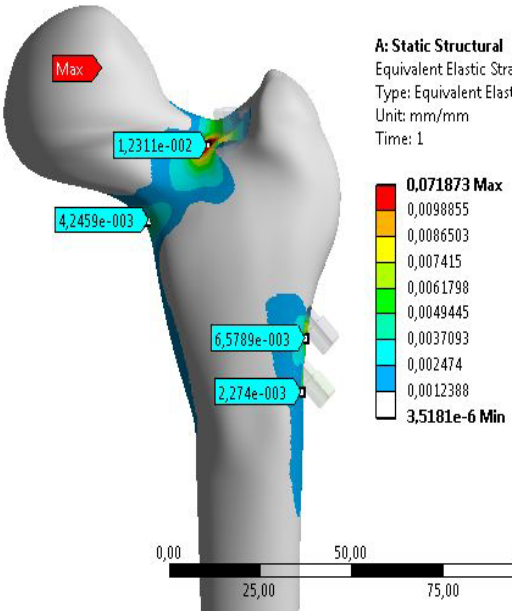

деформацій (ε_{max} = 0,072мм)

Рис. 3.4 Показники напружень та деформацій біомеханічної моделі стегнової кістки з «патологічним осередком» та стегновим блокуючим стержнем.

3.2.5 Результати розрахунків напружено–деформованого стану біомеханічної моделі стегнової кістки з «патологічним осередком» та кутовою пластиною (АВР).

Розрахунки НДС на моделі стегнової кістки з «патологічним осередком» та кутовою пластиною (АВР) виявили зменшення показників напруження на шийки стегнової кістки по нижній частині на 21,73 % (до 4,79 MPa); по верхній частині на 15,58 % (до 3,9 MPa); показники максимальних деформацій на шийці зменшились на 25 % (до 0,009 мм), показники переміщення моделі зменшились на 25,6 % (до 29,68 мм), у порівнянні з показниками моделі без фіксатора (рис. 3.5).

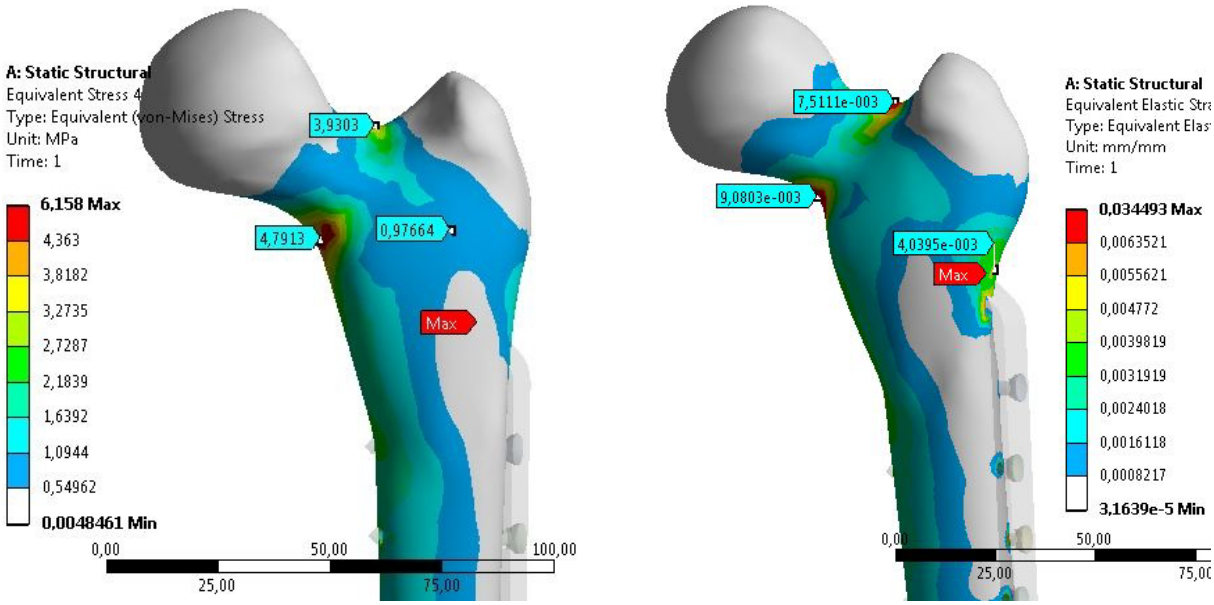

напружень (σ_{max} = 6,16МРа) деформацій (ε_{max} = 0,035мм)

Рис. 3.5 Показники напружень та деформацій біомеханічної моделі стегнової кістки з «патологічним осередком» та кутовою пластиною (АВР)

Порівняльний аналіз показників НДС на моделях стегнової кістки представлено у табл. 3.1

.

Таблиця 3.1

Показники напружено-деформованого стану на моделях стегнової кістки

	Модель стегнової кістки								
	Інтактна стегнова кістка	«Патологічний осередок» ПВСК		Фіксатор					
				пластина LCP		стегновий блокуючий стержень (FIN)		кутова пластина (ABP)	
		σ_{max}, MPa	Δ(%)	σ_{max}, MPa	Δ (%)	σ_{max}, MPa	Δ (%)	σ_{max}, MPa	Δ (%)
Напружень (нижня частина шийки), MPa	6,12	8,21	+ 34,2	2,09	- 65,84	2,07	- 66,18	4,79	- 21,73
Напружень (верхня частина шийки), MPa	4,62	7,75	+ 67,8	1,16	- 74,89	5,8	+ 25,54	3,9	- 15,58
Деформацій (на шийці), мм	0,012	0,017	+ 41,7	0,003	-75	0,012	0	0,009	- 25
Переміщення моделі, мм	39,89	40,37	+ 1,2	22,37	- 43,92	18,65	- 53,25	29,68	- 25,6

Показники напружень (МРа), деформацій (мм) на нижній та верхній частині шийки моделі стегнової кістки та переміщення моделі (мм) в залежності від типу фіксатора представлені на діаграмах (рис. 3.6).

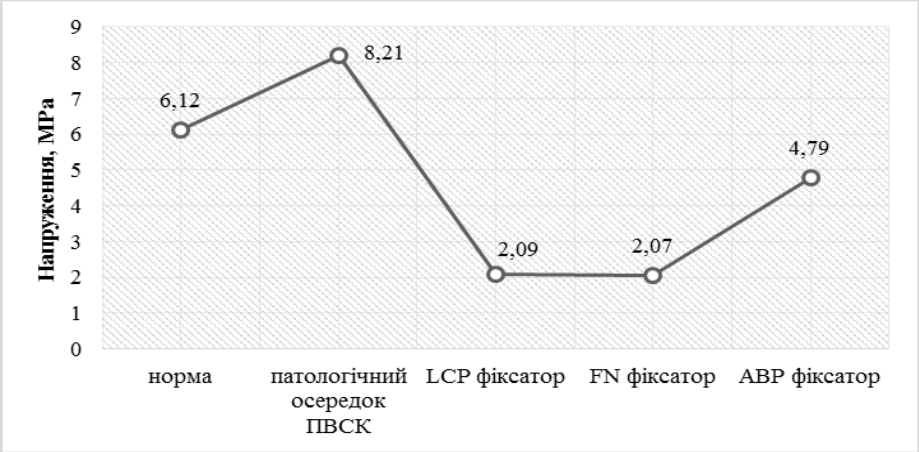

а)

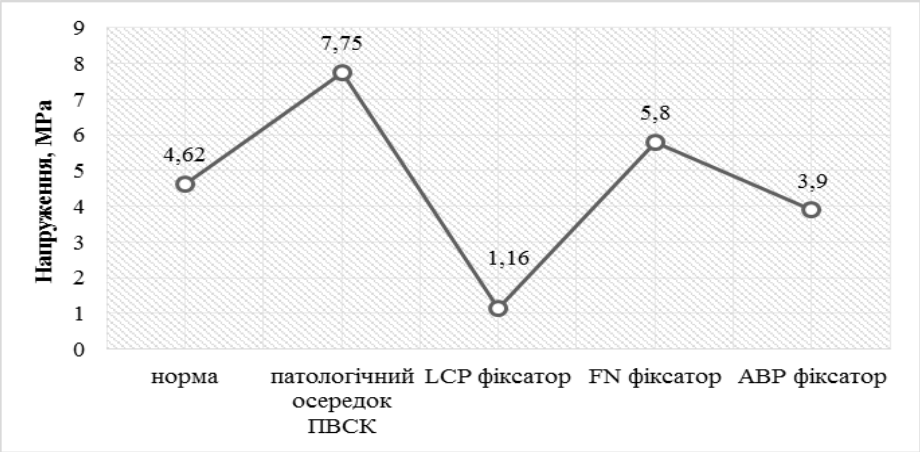

б)

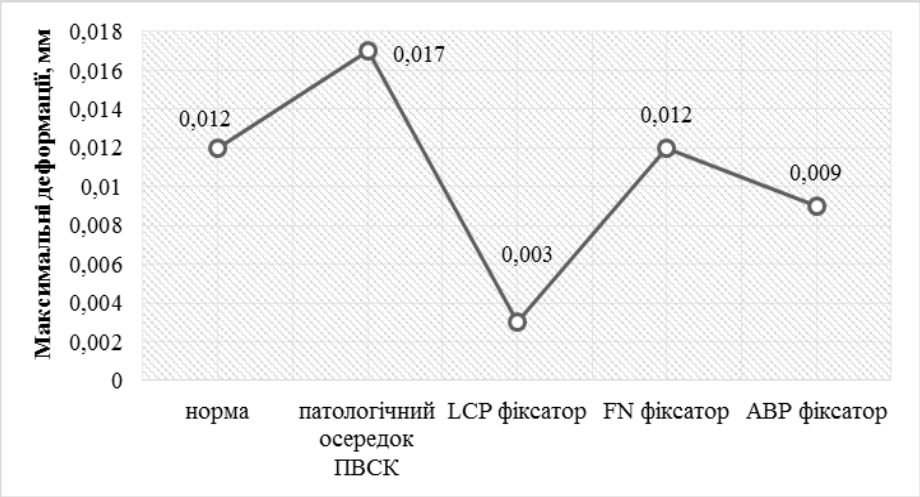

в)

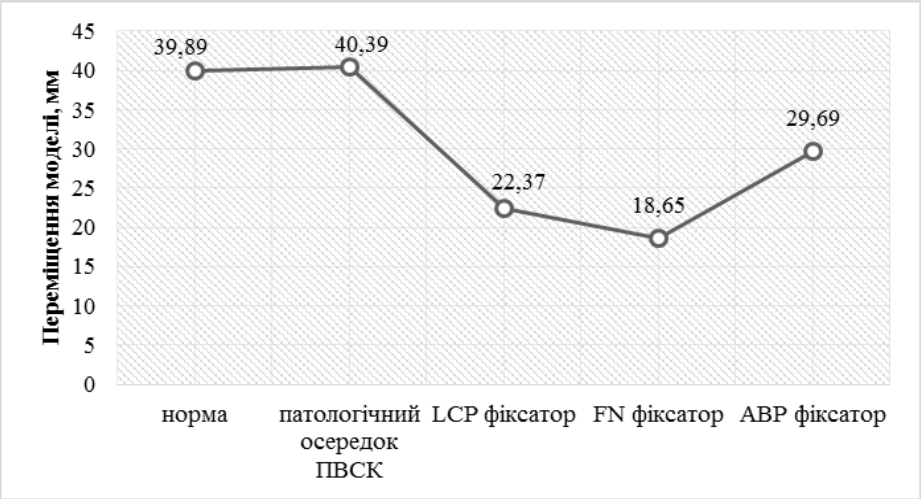

г)

Рис. 3.6 Графіки зміни показників напружено-деформованого стану моделі стегнової кістки в залежності від типу фіксатора: a) напружень на нижній частині шийки; b) напружень на верхній частині шийки; c) деформацій; d) переміщення.

З представлених графіків (рис. 3.6) можна спостерігати, що при остеосинтезі пластиною LCP та стегновим блокуючим стержнем (FIN) показники напружень на нижній частині шийки стегнової кістки знижувалися майже рівномірно на 65,84 % (до 2,09 MPa) та на 66,18 % (до 2,07 MPa) відповідно. При остеосинтезі кутовою пластиною (ABP) показники напруження знижувалися лише на 21,73 % (до 7,79 MPa).

Показники напружень на верхній частині шийки максимально знижувалися при остеосинтезі пластиною LCP на 74,89 % (1,16 MPa) та незначно знижуються при остеосинтезі кутовою пластиною (ABP) на 15,58 % (3,9 MPa). При остеосинтезі кутовою пластиною (ABP) відмічено збільшення показників напружень на 25,54 % (до 5,8 MPa). Збільшення визначених показників при застосуванні стегнового блокуючого стержня (FIN) до 5,8 MPa, які перевищують на 25,54 % нормальні показники (4,62 MPa) пояснюється самою методикою остеосинтезу, при якій імплантація інтрамедулярного стрижня проходить через медіальну частину великого вертлюга з захватом частково базальної частини шийки. Проте, відсутність змін показників деформацій на шийці стегнової кістки при остеосинтезі

стегновим блокуючим стержнем (FIN) (0,012 мм), вказує на стабільність остеосинтезу цим фіксатором.

Показники деформацій на шийці моделі з пластиною LCP та кутовою пластиною (ABP) знижуються на 75 % (до 0,003 мм) та 25 % (до 0,009 мм) відповідно, що може свідчити про більшу жорсткість фіксації саме в ділянці шийки при використанні вище перерахованих фіксаторів для проксимального відділу стегнової кістки.

Слід зазначити, що в усіх випадках показники НДС металоконструкцій не перевищували границі міцності та не приводили до руйнування фіксуючих елементів.

3.3 Результати біомеханічного аналізу надійності фіксації проксимального відділу стегнової кістки при фіброзній дисплазії в умовах остеосинтезу різними типами фіксаторів (експериментальне дослідження)

Метою експериментального дослідження було проведення випробувань на міцність та жорсткість біомеханічної системи «стегнова кістка – фіксатор» в умовах наявного порожнистого дефекту проксимального відділу стегнової кістки при остеосинтезі різними типами фіксаторів.

Отримані діаграми деформування зразків наведено у графіках (рис. 3.7) для кожної моделі з різними типами фіксаторів.

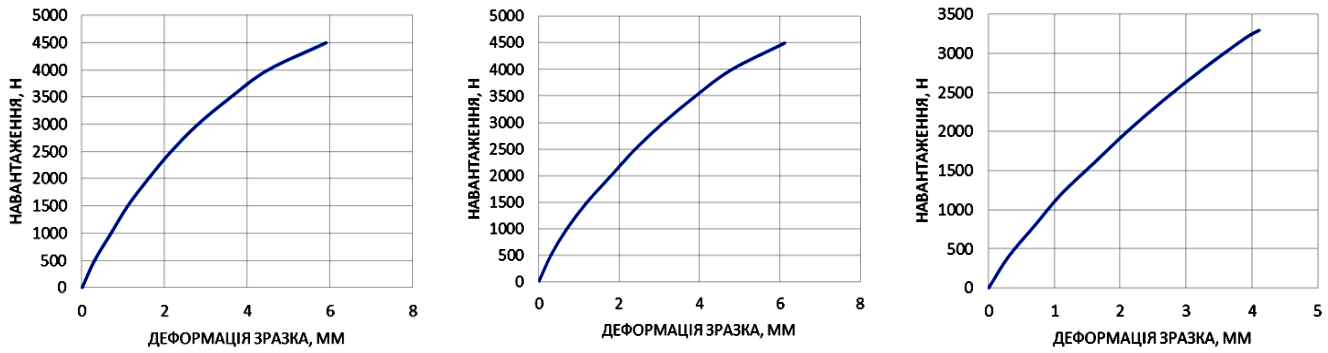

a) b) c)

Рис. 3.7 Діаграми деформування зразків з a) LCP-фіксатором; b) FIN-фіксатором; c) ABP-фіксатором.

Максимальні навантаження P_{MAX} та деформації Δ_{MAX} моделі, які отримано в момент зламу моделей стегнових кісток с різними типами фіксаторів представлено в табл. 3.2

Таблиця 3.2

Максимальні навантаження P_{MAX} та деформації Δ_{MAX} моделі під час руйнації дослідних зразків.

Модель з фіксатором	P_{MAX} , Н	Δ_{MAX} , мм	$\Delta_{MAX\ моделі}$, мм
LCP	4586.7	5.91	3,02
FIN	4423.9	6.12	3,06
ABP	3200.5	4.11	3.35

Отримані показники деформацій ($\Delta_{MAX,\ мм}$) у випробувальній машині перераховані за допомогою формул, що дозволило виключити деформації випробувальної машини та виділити власні істинні деформації, які виникають виключно на моделі стегнової кістки з різними типами фіксаторів ($\Delta_{MAX\ моделі,\ мм}$).

Згідно отриманих результатів дослідження (табл. 3.2), встановлено, що деформації, які виникали в момент зламу досліджуваних зразків незначно відрізнялись один від одного та були в межах 3,14 $\pm$ 0,12 мм.

Найбільший показник навантаження, що призвело до зламу зразка, отримано на моделі стегнової кістки з фіксатором LCP (4586,7 Н), що вказує надійнішу та стабільнішу фіксацію. Показники максимальних деформацій цього зразка становили 3,02 мм. Лінія зламу моделі була розташована у поперечному напрямку та проходила через дистальний блокуючий гвинт пластини (рис. 3.8, a).

Руйнування моделі стегнової кістки з фіксатором FIN виникало при меншій силі навантаження (4423,9 Н), максимальний показник деформацій моделі становив 3,06 мм. Лінія зламу моделі проходила у косо-вертикальному напрямку через медіальну частину великого вертлюга з переходом на базальну частину шийки (рис. 3.8, b).

Найменшу силу навантаження (3200,5 Н), яка призвела до зламу зразка, отримано на моделі стегнової кістки з фіксатором АВР. Показники максимальних деформацій цього зразка були найбільшими та становили 3,35 мм, що вказує на менш надійну та стабільну фіксацію такого типу фіксатора. Лінія зламу моделі була у поперечному напрямку з місця введення леза фіксатора та проходила через міжвертлюгову ділянку (рис. 3.8, с).

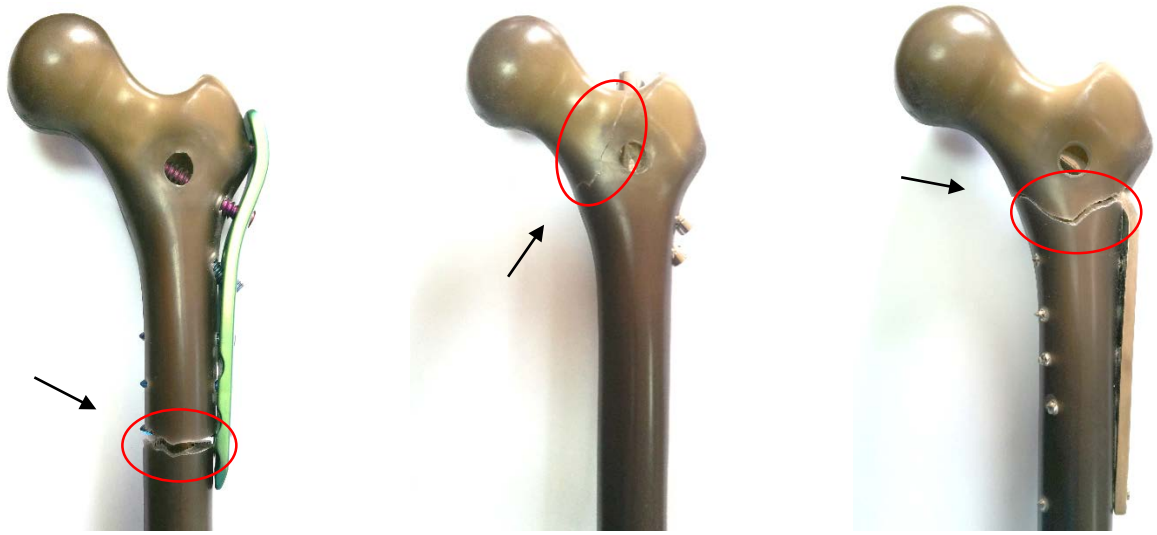

a) b) c)

Рис. 3.8 Загальний вигляд моделей «стегнова кістка - фіксатор» після проведення тестування на міцність (стрілками вказано локалізацію зламу): а – з LCP фіксатором; b - з FIN фіксатором; с – з АВР фіксатором

Слід відмітити, що виявлені в експерименті ділянки, де виникав злам зразків, були максимально наближені по локалізації до місць концентрації напружень при вивченні напружено-деформованого стану моделей стегнових кісток з аналогічними типами металофіксаторів, які були отримані нами в попередньому нашому досліджені. Цей факт підтверджує адекватність моделей та достовірність результатів комп’ютерного математичного моделювання з можливістю їх кореляції з даними експериментального дослідження.

Таким чином, проведений аналіз показників НДС імітаційної моделі стегнової кістки при статичному навантаженні середньостатистичною вагою тіла виявив ділянки напружень та деформацій, які зосереджені на верхній та нижній

частині шийки стегнової кістки (дуга Адамса), що відповідає загально прийнятому факту та підтверджує валідність моделі.

При наявності порожнистого дефекту в проксимальному відділі імітаційної моделі стегнової кістки показники напружень збільшилися на 67,75 % (верхня поверхня шийки) та на 34,15 % (нижня частина шийки), що вказує на значний ризик виникнення патологічного перелому даної локалізації та підтверджує необхідність проведення превентивного остеосинтезу цієї ділянки кістки.

За отриманими даними показників НДС з'ясовано, що пластина для проксимального відділу стегна LCP та стегновий блокуючий стержень при остеосинтезі проксимального відділу стегна з наявністю порожнистого дефекту мають незаперечливу об'єктивну перевагу над кутовою пластиною ABP. Біомеханічні випробування на міцність та жорсткість підтвердили переваги даних типів фіксаторів завдяки їх можливості утримувати максимальні навантаження при достатньо стабільній фіксації.

Остеосинтез в експеременті досліджуваними типами фіксаторів при наявності порожнистого дефекту на рівні проксимального відділу стегнової кістки забезпечує надійність фіксації, сприймаючи основне навантаження на себе та знижуючи показники напружень і деформацій на шийці стегнової кістки. Злам зразків при тестуванні виникав при показниках навантаження що значно перевищували сили, які діють на кістку при фізіологічному навантаженні, що вказує на ефективність застосування даних методик остеосинтезу.

Матеріали розділу представлені у статтях:

1. Лазарев ІА, Гук ЮМ, Олійник ЮВ, Скибан МВ. Напружено– деформований стан проксимального відділу стегнової кістки з наявністю порожнистого дефекту (осередок фіброзної дисплазії) в умовах остеосинтезу різними типами фіксаторів. Травма. 2015;3(16):62-70.
2. Лазарев ІА, Шидловський МС, Гук ЮМ, Олійник ЮВ, Чеверда АІ. Біомеханічний аналіз надійності фіксації проксимального відділу стегнової кістки при фіброзній дисплазії в умовах остеосинтезу різними типами фіксаторів (експериментальне дослідження). Травма. 2015;5(16):37-43.

РОЗДІЛ 4.
СТРУКТУРНИЙ СТАН ТА МЕТАБОЛІЗМ КІСТКОВОЇ ТКАНИНИ У ХВОРИХ НА ФІБРОЗНУ ДИСПЛАЗІЮ

Відомо, що структурно-функціональний стан кісткової тканини включає в себе показники, що несуть відображення механічних та біохімічних властивостей кістки, а також її динамічні характеристики. Для розуміння виникнення патологічного стану в кістковій системі фундаментальне значення мають структура кісткової тканини і процес її перебудови (ремоделювання), які тісно пов'язані між собою та впливають один на одного [26].

Кісткова система являє собою живу тканину, яка метаболічно активна протягом всього життя. Структура кісткової тканина представлена органічним та неорганічним компонентом, а також клітинами кістки. Кістка формується за допомогою остеобластів. Сформована кістка містить органічний матрикс, який складається з колагену переважно I типу, неколагенових білків, протеогліканів.

Процес резорбції кісткової тканини знаходиться під контролем остеокластів - великих багатоядерних клітин, які розвиваються з клітин попередників - моноцитів та макрофагов. В наступному остеобласти стають остеоцитами. Остеоцити безпосередньо зв’язані з зовнішньою поверхньою кістки мікроканалами, які відіграють вирішальну роль в транспорті кальцію.

Ремоделювання кістки це гармонізований, комбінований процес, що складається з резорбції старої кістки остеокластами та наступною заміною її новою, що утворюється остеобластами. Обидва процеси відбуваються одночасно, підтримуючи таким чином, структурну цілісність кістки. На мікроскопічному рівні кістковий метаболізм здійснюється в окремих обмежених ділянках скелета, які називаються ділянками ремоделювання кістки (bone - remodeling unit або скорочено - BRU), причому процес резорбції кістки завжди передує процесу формування кістки, а швидкість резорбції значно переважає над кісткоутворенням. Процеси кісткоутворення та остеорезорбції тісно пов'язані між собою та направлені на підтримку гомеостазу кісткової тканини та відповідають за якість та кількість

кісткової маси, яка досягає свого піку до 18 – 25 річного віку. Основними чинниками досягнення оптимального піку кісткової маси в дитячому та підлітковому віці є рівень споживання кальцію та вітаміну D з їжею, фізична активність, стан гормональної системи, генетичні особливості [6, 23, 26].

Саме тому вкрай необхідна вчасна діагностика вродженої та набутої патології кістково-м’язової системи, що може супроводжуватися порушенням структурно-функціонального стану кісткової тканини з виникненням остеопенії та остеопорозу.

Поштовхом до дослідження СФСКТ при фіброзній дисплазії стали публікації італійської дослідниці M. Riminucci [72], яка в 2006 р. на підставі власних досліджень стала розглядати ФД як хворобу стовбурових клітин та довела, що причина розвитку захворювання полягає в мутаціях клітин попередників остеобластів в період ембріонального розвитку скелета, яка призводить до формування на окремих ділянках кістки аномальної кісткової тканини як за структурою, так і за функцією. Враховуючи наявність аномальної функціонуючої лінії остеобластів, які будують «недосконалу» кістку, яка не відповідає необхідним для кісткової тканини механічним властивостям, зрозумілими стають клінічні прояви цього захворювання: патологічні переломи та деформації кісток.

З теоретичних позицій залишаються нез'ясованими наступні питання: як системно реагує кісткова система на порушення остеогенезу в осередках фіброзної дисплазії з аномально функціонуючої лінією остеобластів, які зазнали мутаційних змін? Чи існує залежність виявлених змін структурного стану та метаболізму кісткової тканини від кількості уражених фіброзною дисплазією кісток, тобто форми захворювання? З практичних позицій: чи будуть потребувати виявлені зміни медикаментозної корекції з точки зору патогенетичної терапії? Всі ці невирішені питання обумовлюють наші подальші дослідження.

4.1 Результати дослідження структурного стану кісткової тканини за даними рентген-денситометричного методу у хворих на фіброзну дисплазію

Структурний стан кісткової тканини було оцінено рентген-денситометричним методом дослідження, який проведено 24 хворим на ФД, з них у 13 хворих з моноосальним типом ураженням скелета, у 5 – з поліосальним типом та у 6 – з синдромом Олбрайта.

Зміни МЩКТ з відхиленням за межі референтних значень виявлено у 5 (20,8 %) хворих (T/Z-критерій від -1,1 SD до -3,1 SD). Серед хворих з моноосальним типом ураження зміни МЩКТ виявлено у одного хворого (7,7 %); з поліосальним типом – у 3 (60 %) хворих; з синдромом Олбрайта – у одного (16,7 %) хворого.

Статистичний аналіз отриманих результатів (за Фішером та Хи-квадратом) виявив достовірну різницю ($p<0,05$) за даними рентген-денситометричних показників між поліосальним та моноосальним типом ураження скелета. Виявлені зміни свідчать про існуючі порушення структурного стану кісткової тканини у хворих з поліосальним типом ураження скелета (поліосальна форма та синдром Олбрайта), що на нашу думку пов’язано з гіподинамією хворих, внаслідок обмеженої функціональної активності даного контингенту хворих за рахунок існуючих вісьових деформацій, періодично виникаючого больового синдрому та необхідності користуватися тривалий час додатковими пристроями для пересування (милиці, ходунки).

4.2 Результати дослідження метаболізму кісткової тканини за даними біохімічних маркерів кісткового обміну у хворих на фіброзну дисплазію

З біохімічних маркерів кісткоутворення у хворих на ФД визначався рівень пропетида проколагену I типу - total P1NP, з маркерів остеорезорбції – рівень b-CrossLaps (β-CT_x), остеокальцин (маркер швидкості ремоделювання). Для комплексної оцінки обміну кісткової тканини було досліджено рівень 25 (OH) вітаміну D (вітамін D загальний), як маркера гормональної ланки ремоделювання кісткової тканини та рівень паратгормону сироватки крові. Отримані результати

порівнювали із референтними нормативними базами кісткових маркерів відповідно до віку [13, 71, 74].

Біохімічні маркери кісткового обміну досліджені у 15 хворих (7 хворих чоловічої статі, 8 – жіночої статі). Вік хворих становив від 5 до 30 років. За результатами дослідження виявлено зміни показників кісткового обміну в усіх пацієнтів досліджуваної групи, проте ступінь виявлених змін був різним і залежав від форми захворювання (типу ураження скелета).

За показниками P1NP з 15 хворих досліджуваної групи відмічено зміни в 11 (73,3 %) хворих; за показниками остеокальцину – в 9 (60 %) хворих; за показниками В-СТх - в 11 (73,3 %) хворих; за показниками віт Д3 – в 13 (86,7 %) хворих. Зміни показників паратгормону виявлено лише у одного (6,7 %) хворого (табл. 4.1)

Таблиця 4.1

№	№ спостереження	вік, років	стать	P1NP 287 - 824 нг/мл	норма для віку	остеокальцин 14,2-34,2 нг/мл	норма для віку	β-CT$_x$ 0,146-0,818 нг/мл	норма для віку	vit D total (OH) 30 - 50 нг/мл	норма для віку	паратгормон (інтакт.) 15 - 65 нг/мл	норма для віку
1	47	5	ч	879,5	287-824	75,07	39-121	1,64	0,146-0,818	62,02	30-50	11,51	15-65
2	73	5	ж	1057	287-824	141,7	44-130	1,85	0,146-0,818	12,48	30-50	46,25	15-65
3	19	7	ж	868	287-824	139,8	73-206	1,58	0,146-0,818	20,85	30-50	27,15	15-65
4	65	9	ж	860,2	287-824	106,6	73-206	1,74	0,146-0,818	7,52	30-50	20,9	15-65
5	17	14	ж	279,3	282-1604	13,06	33-222	0,187	0,144-1,202	22,59	30-50	66,3	15-65
6	28	18	ж	140,7	81-476	47,9	11-43	0,965	0,048-0,579	9,14	30-50	17,2	15-65
7	38	19	ч	883,9	41-133	132,5	24-70	1,12	0,101-0,791	22,07	30-50	30,5	15-65

Продовження таблиці 4.1

№	№ спостереження	вік, років	стать	P1NP 287 - 824 нг/мл	норма для віку	остеокальцин 14,2-34,2 нг/мл	норма для віку	β-CT$_x$ 0,146-0,818 нг/мл	норма для віку	vit D total (OH) 30 - 50 нг/мл	норма для віку	паратгормон (інтакт.) 15 - 65 нг/мл	норма для віку
8	63	19	ч	87,25	41-133	22,46	24-70	0,849	0,101-0,791	29,9	30-50	26,25	15-65
9	48	16	ж	104,9	81-476	36,04	24-99	0,776	0,048-0,579	16,29	30-50	14,63	15-65
10	52	19	ч	274,6	41-133	115,4	24-70	1,1	0,101-0,791	32,09	30-50	21,66	15-65
11	34	21	ж	1576	15,1 - 58,6	89,7	24-70	1,81	<0,584	26	30-50	21,41	15-65
12	18	23	ж	58,78	15,1 - 58,6	16,2	24-70	0,463	<0,584	16,62	30-50	35,63	15-65
13	57	30	ч	194,4	15,1 - 58,6	73,71	24-70	0,585	<0,584	21,87	30-50	59,3	15-65
14	23	25	ж	643,1	15,1 - 58,6	300	24-70	0,969	<0,584	29,73	30-50	29,99	15-65
15	35	29	ч	2046	15,1 - 58,6	385,3	24-70	2,11	<0,584	12,16	30-50	40,8	15-65

Показники кісткоутворення (P1NP) були змінені у 11 (73,3 %) хворих, з них у 5 хворих з моноосальної формою, у 2 хворих з поліосальною формою, у 4 – з синдромом Олбрайта. Зміни показників P1NP за різних форм фіброзної дисплазії представлено на рис. 4.1 - 4.3.

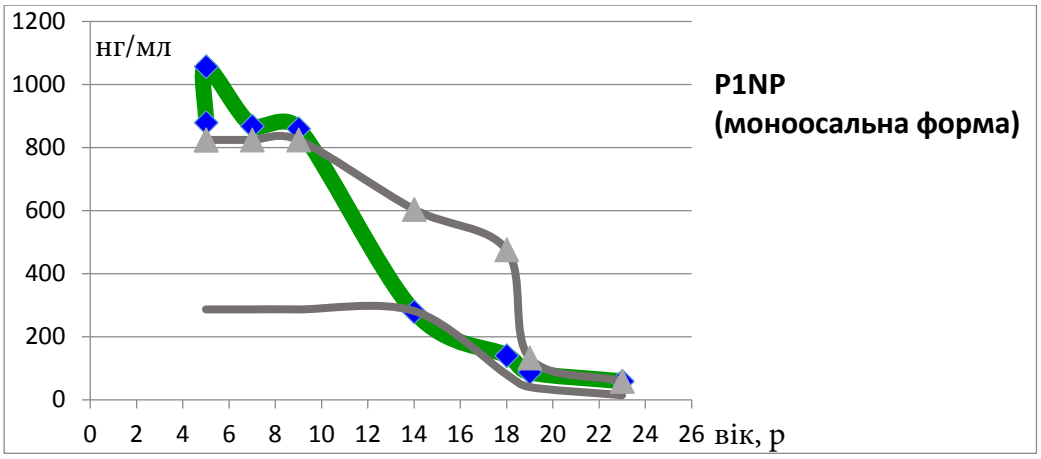

Рис. 4.1 Зміни рівня P1NP у сироватці крові у хворих з моноосальною формою фіброзної дисплазії.

Згідно з представленим (рис. 4.1) у хворих з моноосальною формою захворювання відмічено підвищення показників кісткоутворення (P1NP) в середньому на 92,2±47,1 од. і стосувалися лише пацієнтів молодшої вікової групи (до 9 років).

У хворих з поліосальним типом ураження скелета відмічено підвищення показників P1NP у двох з трьох хворих 19 та 30 років в середньому на 138,7±2,9 од., що вказує на підвищений рівень активності осередків фіброзної дисплазії навіть при закінченому рості скелета (рис 4.2).

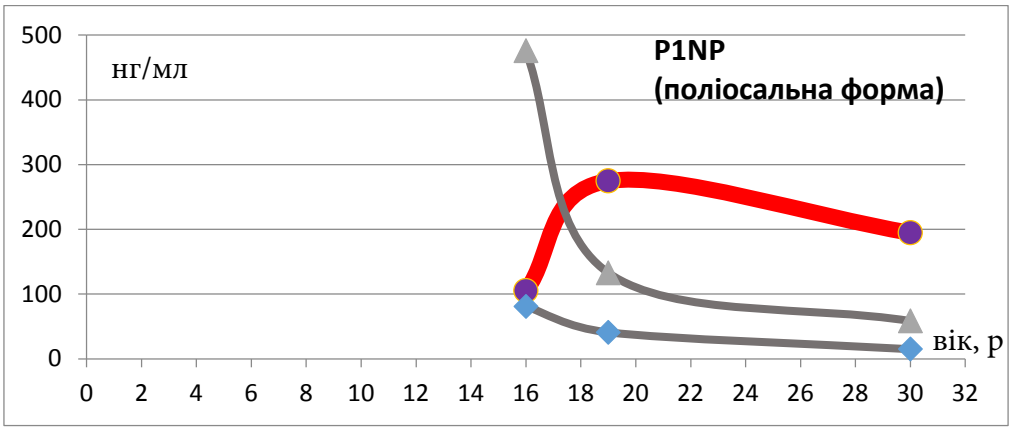

Рис. 4.2 Зміни рівня P1NP у сироватці крові у хворих з поліосальною формою фіброзної дисплазії.

Показники кісткоутворення (P1NP) у хворих з синдромом Олбрайта також були підвищені у всіх хворих від 19 до 29 років, як і при поліосальному типі ураження скелета, проте в значно більшій мірі (в середньому на 1210±329 од.). Дані зміни, на наш погляд свідчать про більшу кількість метаболічно активної фіброзної тканини (в порівнянні з хворими на поліосальну форму ФД), яка в значній мірі впливає на загальний рівень метаболізму (кісткоутворення) кісткової тканини, що знаходить відображення у вище зазначеному показникові (рис. 4.3)

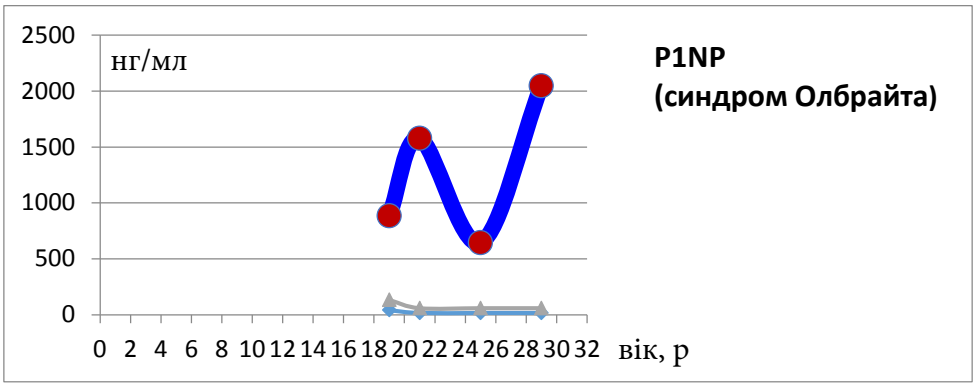

Рис. 4.3 Зміни рівня P1NP у сироватці крові у хворих з синдромом Олбрайта.

Показники остеокальцину були змінені у 9 (60 %) хворих, з них у 4 хворих з моноосальної формою, у 2 хворих з поліосальною формою, у 3 – з синдромом Олбрайта. Зміни показників остеокальцину за різних форм фіброзної дисплазії представлено на рис. 4.4 - 4.6.

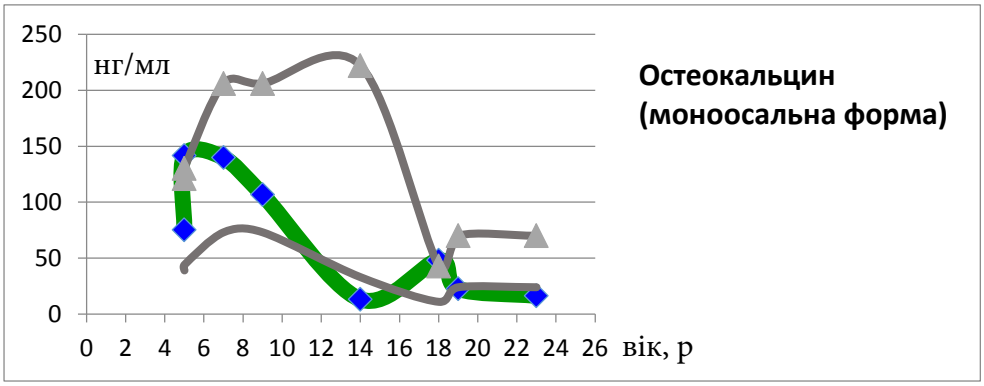

Рис. 4.4 Зміни рівня остеокальцину у сироватці крові у хворих з моноосальною формою фіброзної дисплазії.

Підвищення показниках остеокальцина у хворих як з моноосальним, так і з поліосальним типом ураження було незначним і відмічено лише в поодиноких випадках (рис. 4.4; 4.5)

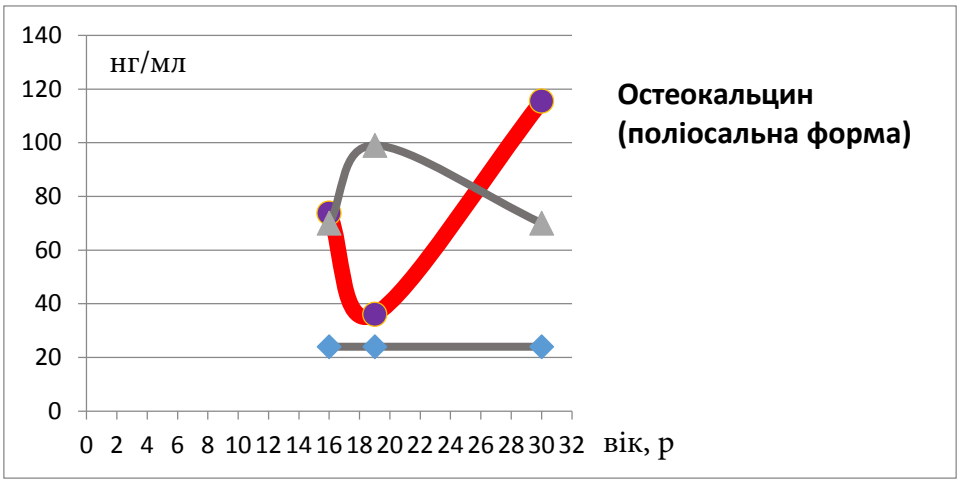

Рис. 4.5 Зміни рівня остеокальцину у сироватці крові у хворих з поліосальною формою фіброзної дисплазії.

Лише у хворих з синдромом Олбрайта показники рівня остеокальцина були в значній мірі підвищені (в середньому від 19,7 до 315,3 од.), що вказує на підвищений рівень метаболізму кісткової тканини із залученням до процесу ремоделювання неколагенових білків (рис 4.6).

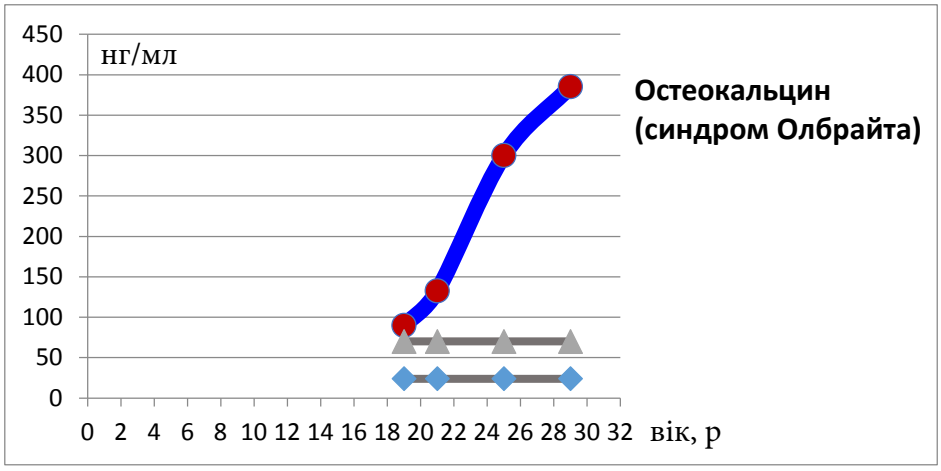

Рис. 4.6 Зміни рівня остеокальцину у сироватці крові у хворих з синдромом Олбрайта.

Порушення процесу остеорезорбції за показниками β-CTx було виявлено у 11 хворих; з них у 5 хворих з моноосальної формою, у 2 хворих з поліосальною формою, у 4 – з синдромом Олбрайта. Зміни показників В-CTx за різних форм фіброзної дисплазії представлено на рис. 4.7 - 4.9.

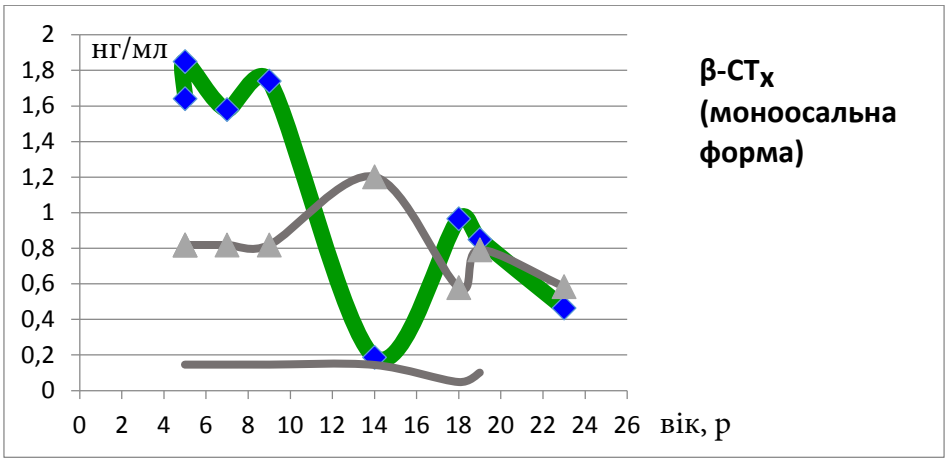

Рис. 4.7 Зміни рівня β-CTx у сироватці крові у хворих з моноосальною формою фіброзної дисплазії.

Згідно даним на рис. 4.7 показники остеорезорбції у хворих з моноосальним типом ураження були підвищенні до 9 річного віку в середньому на 0,88±0,06 од. В більш старших вікових групах процеси остеорезорбції у хворих з моноосальною формою нормалізуються, аналогічно з показниками кісткоутворення (P1NP) та остеокальцином, що вказує на зниження метаболічної активності осередків фіброзної дисплазії з віком.

В усіх хворих з поліосальним типом ураження та синдромом Олбрайта, на відмінність від хворих з моноосальним типом ураження, спостерігалися стабільно високі показники остеорезорбції. Збільшення показників β-CTx у хворих з поліосальною формою ФД відмічено з 16 до 29 річного віку в середньому на 0,253±0,056 од. (рис. 4.8), у хворих з синдромом Олбрайта з 20 до 29 річного віку в середньому на 0,867±0,3 од. (рис. 4.9).

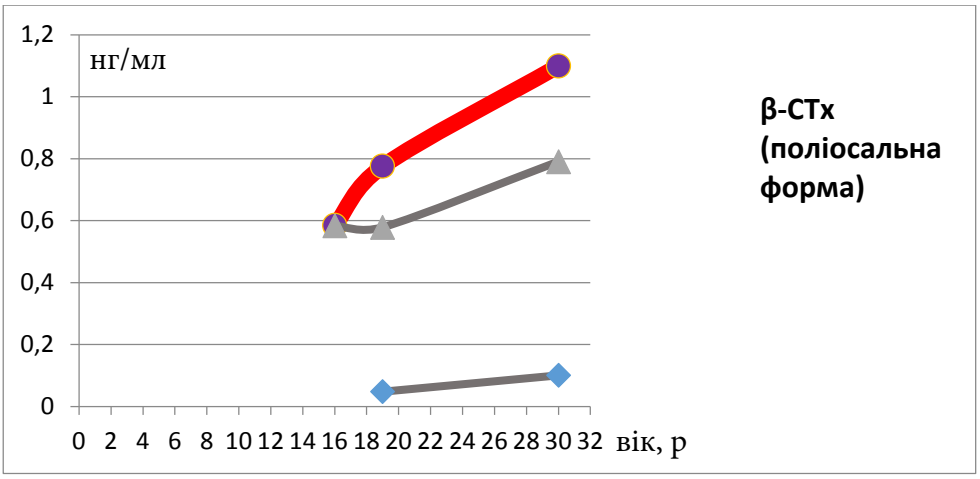

Рис. 4.8 Зміни рівня β-CT_x у сироватці крові у хворих з поліосальною формою фіброзної дисплазії.

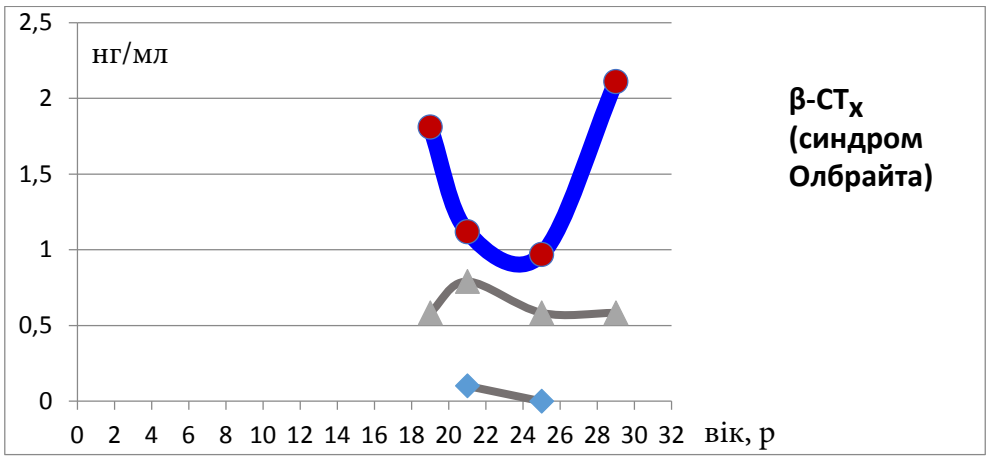

Рис. 4.9 Зміни рівня β-CT_x у сироватці крові у хворих з синдромом Олбрайта.

Що стосується показників vit. D total, то відхилення за межі референтних значень було виявлено у 13 (86,7 %) хворих; з них у 7 хворих з моноосальною формою, у 2 хворих з поліосальною формою, у 4 – з синдромом Олбрайта. Зміни показників vit D total за різних форм фіброзної дисплазії представлено на рис. 4.10 - 4.12.

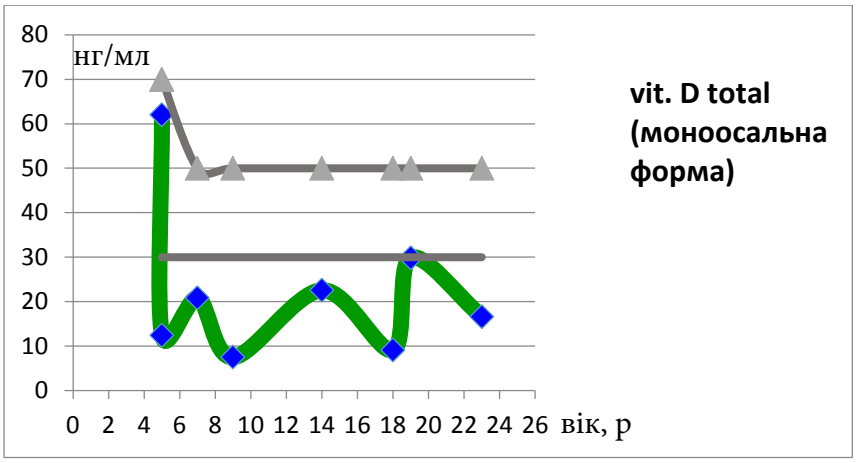

Рис. 4.10 Зміни рівня vit D total у сироватці крові у хворих з моноосальною формою фіброзної дисплазії.

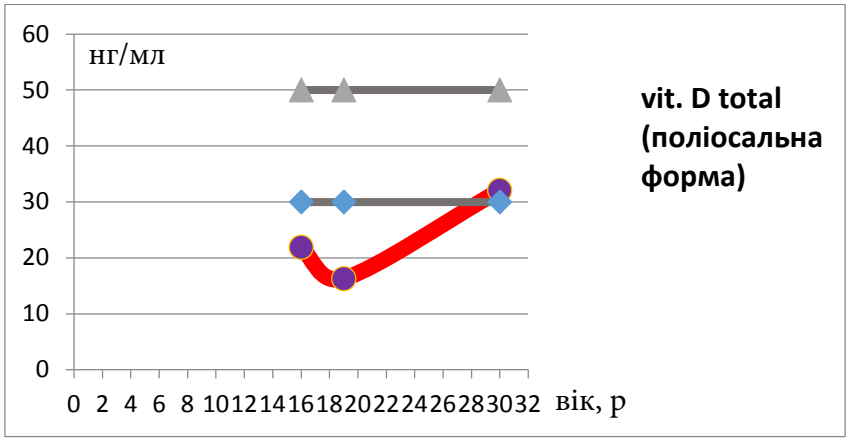

Рис. 4.11 Зміни рівня vit D total у сироватці крові у хворих з поліосальною формою фіброзної дисплазії.

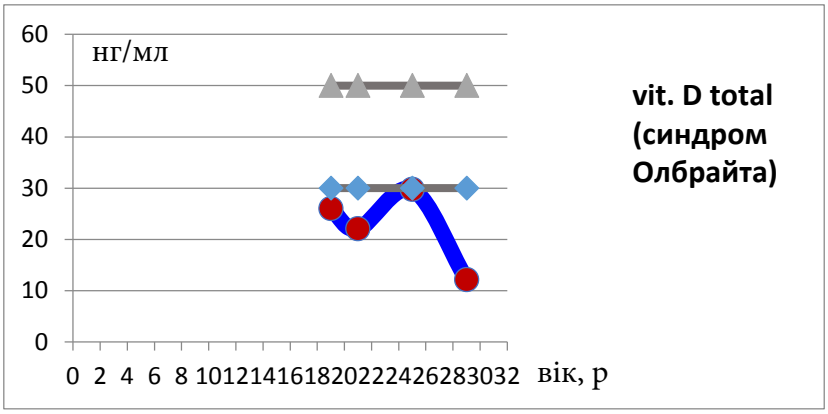

Рис. 4.12 Зміни рівня vit D total у сироватці крові у хворих з синдромом Олбрайта.

Показники паратгормону були змінені лише у одного хворого з моноосальною формою фіброзної дисплазії. Зміни показників паратгормону за різних форм фіброзної дисплазії представлено на рис. 4.13

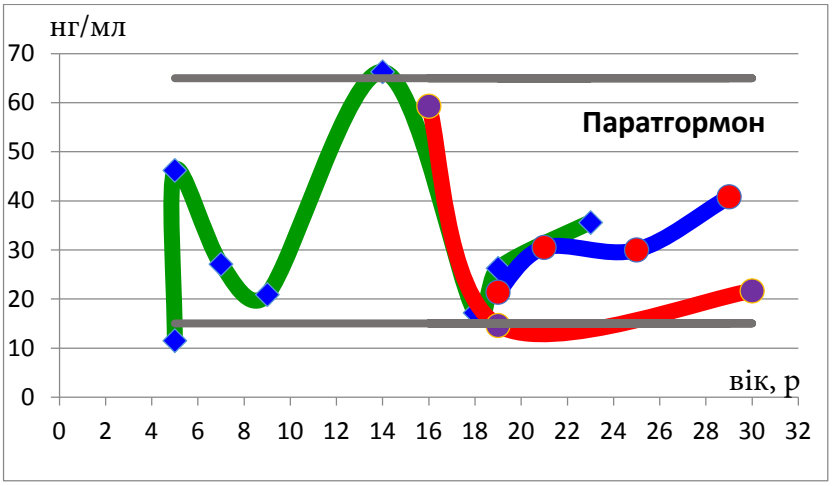

Рис. 4.13 Зміни рівня паратгормону у сироватці крові у хворих з різними формами фіброзної дисплазії (моноосальна форма – лінія зеленого кольору; поліосальна форма – лінія червоного кольору та синдром Олбрайта – лінія синього кольору).

На представленому рис. 4.13 показники паратгормону при різних формах фіброзної дисплазії, як гормональної ланки ремоделювання кісткової тканини, були в переважній кількості в межах референтних значень.

Таким чином, проведені дослідження маркерів кісткового обміну дозволило виявити певні особливості кісткового обміну у хворих з різними формами захворювання. Так, при моноосальній формі фіброзної дисплазії відмічено підвищення метаболізму кісткової тканини, що знаходить відображення у збільшенні показників кісткоутворення (P1NP, остеокальцину) та остеорезорбції до 9 річного віку. У хворих після 10 років відмічалась стабілізація показників кісткового обміну, що може вказувати на зменшення метаболічної активності осередків фіброзної дисплазії за показниками як кісткоутворення, так і остеорезорбції.

У хворих з множинними осередками фіброзної дисплазії в кістках скелета (поліосальна форма та синдром Олбрайта) відмічено підвищення рівня кісткового метаболізму навіть після досягнення статевої зрілості, що проявлялося підвищенням показників як формування (P1NP), так і руйнації кістки (β-CT_x). Виявлені зміни, на нашу думку, можуть свідчити про збереження патологічної метаболічної активності осередків фіброзної дисплазії, що звісно негативно впливає на «якість» кісткової тканин у даних хворих.

Проведено статистичний аналіз шляхом застосування методу канонічної кореляції між денситометричними показниками (T/Z-критерій) та показниками метаболізму кісткової тканини у хворих з різними формами фіброзною дисплазії. Сформовані ланцюжки різних рівнів вказують на силу зв'язку між досліджуваними параметрами (тонкими пунктирними лініями визначено майже відсутній зв'язок – коефіцієнт парної кореляції Пірсона менше 0,3; більш товста лінія вказує на більший існуючий зв'язок – коефіцієнт кореляції більше 0,5). На червоній стрілці вказано коефіцієнт канонічної кореляції, тобто силу зв'язку між правими та лівими множинними показниками (рис. 4.14)

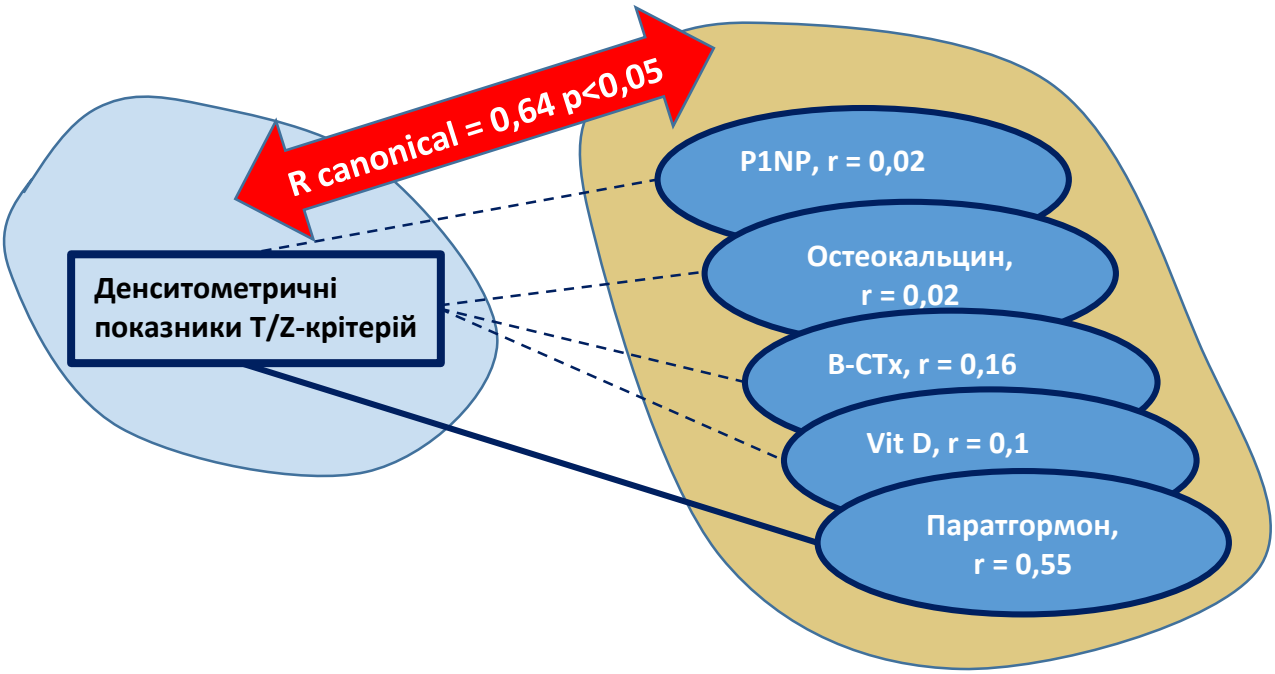

Рис. 4.14 Ступінь сили кореляційних зв'язків між денситометричними показниками та маркерами кісткового обміну у хворих на фіброзну дисплазію.

Аналіз кореляційних зв’язків у хворих на фіброзну дисплазію виявив середньої сили пряму кореляційну залежність між кількістю патологічних переломів та маркерами кісткового обміну (P1NP, r = 0,59; остеокальцин, r = 0,56; B-CTx, r = 0,52) (рис. 4.15).

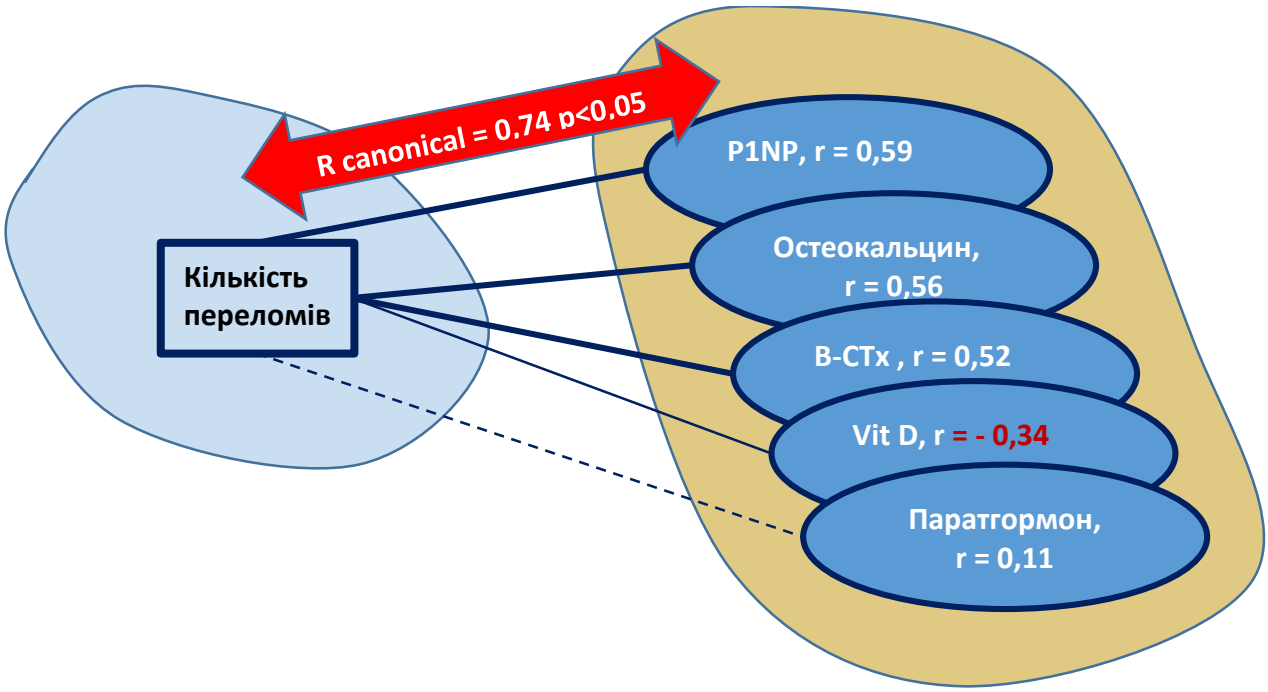

Рис. 4.15 Ступінь сили кореляційних зв’язків між кількістю патологічних переломів та маркерами кісткового обміну у хворих на фіброзну дисплазію.

Серед досліджуваних біохімічних показників найбільшої сили кореляційний зв’язок отримано між формою фіброзної дисплазії та показниками біохімічних маркерів кісткоутворення (P1NP, r = 0,57 остеокальцин, r = 0,65).

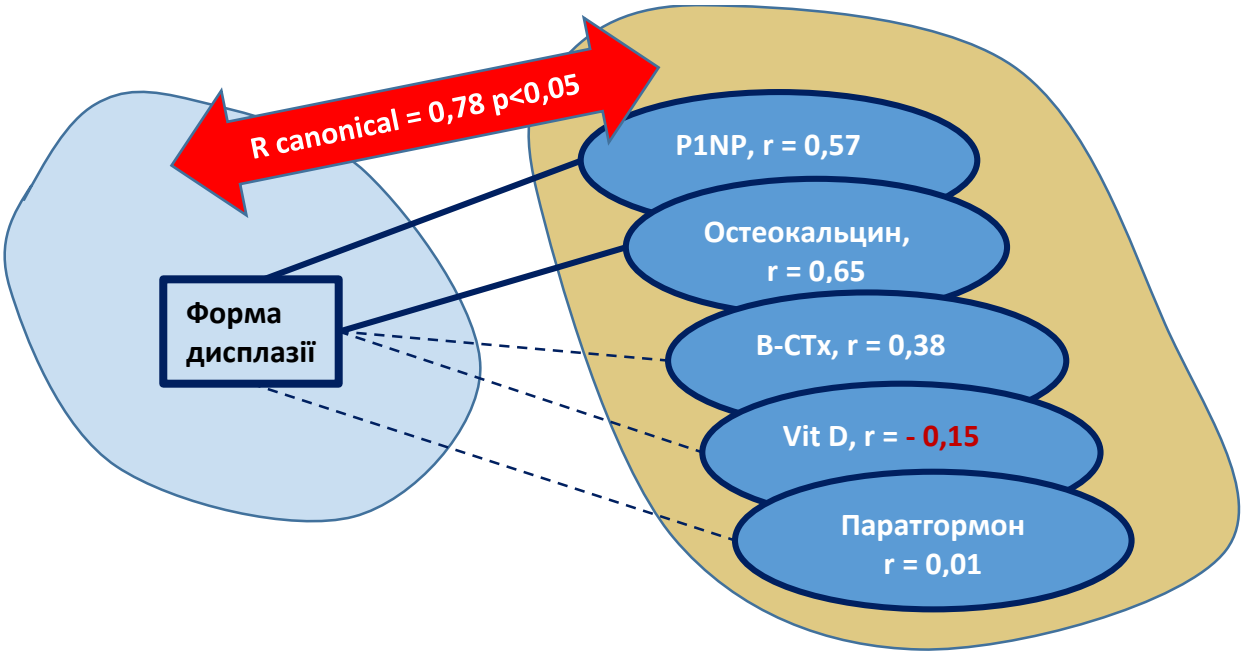

Рис. 4.16 Ступінь сили кореляційних зв'язків між кількістю патологічних переломів та маркерами кісткового обміну у хворих на фіброзну дисплазію.

Проведений статистичний аналіз виявив прямий кореляційний зв'язок середньої сили між формою дисплазії та показниками метаболізму кісткової тканини (P1NP, r = 0,57 остеокальцин, r = 0,65), а також між кількістю патологічних переломів та показниками метаболізму кісткової тканини (P1NP, r = 0,59; остеокальцин, r = 0,56; B-CTx, r = 0,52).

Виявлені зміни в метаболізмі кісткової тканини у хворих з моноосальною формою ФД свідчать, що після закінчення росту скелета активність осередків ФД зменшується, що підтверджується нормалізацією досліджуваних показників. У хворих з поліосальним типом ураження скелета (поліосальна форма та синдром Олбрайта) зберігаються порушення кісткового обміну навіть після закінчення росту скелета (до 30 річного віку), що вказує на потенційну небезпеку з точки зору виникнення рецидивів захворювання та ставить під сумнів ефективність резекції та кісткової пластики, як самостійного методу лікування цієї категорії хворих.

Таким чином, виявлені зміни кісткового обміну у хворих на фіброзну дисплазію у вигляді посилення процесів кісткоутворення були в більшому ступені при поліосальній (синдромі Олбрайта), ніж при моноосальній формі, навіть у

пацієнтів дорослого віку, що на нашу думку відображає локальні зміни біохімічних процесів в осередках ФД, а саме підвищену метаболічну та проліферативну активність клітин остеобластичної лінії носіїв GNAS мутації. Збільшення показників остеорезорбції свідчить про системну відповідь організму на наявність патологічної диспластичної кісткової тканини та «бажання» позбутися її та замінити на нормальну кісткову тканину. Така реакція, на нашу думку, може розглядатись як компенсаторна реакція організму на підвищену остеобластичну активність в осередках ФД. Зрозуміло, що такі процеси призводять до підвищення циклу ремоделювання, який значно більший у хворих з більшою кількістю патологічних осередків диспластичної «кісткової» тканини, тобто з поліосальною формою ФД.

Аналізуючи отримані дані рентген-денситометричних та біохімічних досліджень, вважаємо, що теоретично можлива медикаментозна терапія виявлених порушень повинна бути спрямована на зниження активності та ерадикацію (видалення) патологічних клітин-остеобластів, які зазнали мутаційних змін.

На наш погляд вирішення визначених вище проблем лежить у площині розробки та впровадження медичних препаратів, саме дія яких буде спрямована на адекватну нормалізацію остеобластичного паростка організму людини. Проте, наше дослідження може стати підґрунтям для дослідників майбутніх поколінь.

Матеріали розділу представлені у статті:

1. Гук ЮМ, Кінча–Поліщук ТА, Зима АМ, Олійник ЮВ. Структурно–функціональний стан кісткової тканини при фіброзній дисплазії. Проблеми остеології. 2014;3:47-53.

РОЗДІЛ 5.

ХІРУРГІЧНЕ ЛІКУВАННЯ ОРТОПЕДИЧНИХ ПРОЯВІВ ФІБРОЗНОЇ ДИСПЛАЗІЇ

Незважаючи на певний прогрес у вивченні етіопатогенетичних аспектів, клінічних та рентгенологічних особливостей перебігу фіброзної дисплазії, лікування даного захворювання залишається складним та остаточно не вирішеним до цього часу завданням. На наш погляд, це пов'язано з відсутністю диференційованого підходу до вибору методу лікування в залежності від форми ураження, локалізації патологічного процесу та віку пацієнта. Саме тому, враховуючи перераховане вище, вважаємо актуальним проведення детального аналізу результатів лікування хворих на фіброзну дисплазію, що дозволить удосконалити існуючі та розробити нові методики хірургічного лікування із застосуванням сучасних металевих конструкцій.

5.1 Ретроспективний аналіз результатів хірургічного лікування ортопедичних проявів у пацієнтів на фіброзну дисплазію

5.1.1 Резекція та кісткова пластика у хворих на фіброзну дисплазію довгих кісток нижніх кінцівок

До теперішнього часу неоднозначною є думка науковців з приводу необхідності видалення осередків фіброзної дисплазії та кісткової пластики, особливо при дифузному ураженні кістки та поліосальній її формі. Переважна кількість фахівців переконана, що наявність патологічного осередку в кістці, який розцінений як осередок фіброзної дисплазії, підлягає резекції при любій формі захворювання з метою переривання патологічного процесу в кістці [5, 14, 29, 42] з обов'язковою кістковою пластикою післярезекційного дефекту кістково-пластичними матеріалами.

Проте існує і альтернативна думка фахівців, що вказує на низьку ефективність цієї методики, особливо при резекції диспластичних осередків ФД з

локалізацією в проксимальному відділі стегнової кістки [49, 56] через значний відсоток рецидивів захворювання. Саме через незадовільні результати лікування автори ставлять під сумнів необхідність проведення резекцій осередків ФД даної локалізації та виконання кісткової пластики.

Враховуючи вищезазначене, ми поставили собі за мету визначити ефективність кісткової пластики у хворих з ФД довгих кісток нижніх кінцівок в разі застосування різних типів трансплантатів.

Групу спостереження склали 45 хворих (60 операцій) з ФД довгих кісток нижніх кінцівок віком 3-26 (середній 14,5) років. Розподіл за формою ураження: моноосальна - 28 хворих, поліосальна - 13, синдром Олбрайта - 4; за статтю: чоловіків - 24, жінок - 21.

З кістково-пластичних матеріалів у досліджуваної групи хворих застосовано наступні: аутотрансплантати (кортикально-губчаті з крила клубової кістки); алотрансплантати «ТУТОПЛАСТ»® виробництво фірми «Тутоген Медікал ГмбХ» (Німеччина); керамічний гідроксилапатит «Кергап» (розробник Інститут проблем матеріалознавства НАН України); біологічний остеоапатит «ОстАп» (розробник ТОВ «ТЕРЕН», м. Київ, свідоцтво про Державну реєстрацію МОЗ України №628/2002 від 16.02.2002р.). Кількість випадків застосування трансплантатів наведено в табл. 5.1

Таблиця 5.1

Розподіл оперативних втручань за типом кістово-пластичних матеріалів, що застосовано у хворих з ФД довгих кісток нижніх кінцівок

Кістково-пластичний матеріал	Кількість хворих (n-45)		Кількість операцій (n-60)	
Аутотрансплантат	5	11,2%	6	10%
Алотрансплантат	10	22,2%	15	25%
Керамічний гідроксилапатит («Кергап»)	13	28,9%	20	33,3%
Біологічний остеоапатит («ОстАп»)	13	28,9%	15	25 %
Алотрансплантат + «Кергап»	2	4,4%	2	3,3%
Алотрансплантат + «ОстАп»	2	4,4%	2	3,3%

Наведені табличні дані свідчать, що у хворих з ФД найбільшу кількість оперативних втручань проведено у хворих із застосуванням керамічного гідроксилапатита «Кергап» - 13 хворих (20 операцій), алотрансплантатів - 10 хворих (15 операцій) та біологічного остеоапатита «ОстАп» - 13 хворих (15 операцій).

Застосування кістково-пластичних матеріалів у переважній більшості відмічено при моноосальній формі захворювання (n-28) з ураженням проксимального відділу стегнової кістки (n-20), ніж при поліосальній формі та синдромі Олбрайта (табл. 5.2)

Таблиця 5.2

Кістково-пластичний матеріал	Кількість хворих з ФД (n-45)					
	моноосальна форма (n-28)		поліосальна форма (n-13)		синдром Олбрайта (n-4)	
	стегно	гомілка	стегно	гомілка	стегно	гомілка
Аутотрансплантат	3	-	1	1	-	-
Алотрансплантат	3	-	6	1	-	-
Керамічний гідроксилапатит («Кергап»)	7	3	2	-	1	-
Біологічний остеоапатит («ОстАп»)	9	1	1	-	2	-
Алотрансплантат + «Кергап»	-	1	-	-	1	-
Алотрансплантат + «ОстАп»	1	-	1	-	-	-
Всього	23	5	11	2	4	-

Кількість імплантацій кістково-пластичних матеріалів за різної локалізації в кістках нижніх кінцівок представлено в табл. 5.3

Таблиця 5.3

Локалізація зон та кількість імплантацій кістково-пластичних матеріалів довгих кісток кінцівок у хворих з ФД

Локалізація імплантації кістково-пластичного матеріалу	Кістково-пластичний матеріал (n-кількість імплантацій)						Всього
	Аутотрансплантат (n-6)	Алотрансплантат (n-15)	Керамічний гідроксилапатит «Кергап» (n-20)	Біологічний Остеоапатит «ОстАп» (n-15)	Алотрансплантат + «Кергап» (n-2)	Алотрансплантат + «ОстАп» (n-2)	
Стегнова кістка	5	11	14	13	1	2	46
Кістки гомілки	1	4	6	2	1	0	14

Отримані дані свідчать, що кісткову пластику довгих кісток нижніх кінцівок після видалення осередків ФД частіше виконували на стегновій кістці (n-46), ніж на кістках гомілки (n-14). На стегновій кістці переважали хірургічні втручання із застосуванням алотрансплантатів, керамічного гідроксилапатита «Кергап» та біологічного остеоапатита «ОстАп».

Аутотрансплантати застосовано у 5 (11,2 %) хворих (6 операцій: на стегновій кістці - 5, на кістках гомілки - 1) віком 6-16 (середній 11) років. Кісткову пластику аутотрансплантатами було виконано при моноосальній формі захворювання у 3 хворих, при поліосальній - у 2 хворих. Розподіл хворих за статтю: чоловіків - 4, жінок – 1.

Алотрансплантати «Тутопласт ®» було застосовано у 10 (22,2 %) хворих (15 оперативних втручань: на стегновій кістці – 11, на кістках гомілки – 4) віком 3-21 (середній 8,5) років. Розподіл за формою ураження: моноосальна - 3 хворих, поліосальна – 7 хворих; за статтю: чоловіків - 5, жінок - 5.

Проксимальний відділ стегнової кістки був найчастішою локалізацією кістково-пластичних хірургічних втручань із застосуванням алотрансплантатів.

Переважна більшість хворих (69,2 %) з ураженням ПВСК була з поліосальною формою ураження ФД.

Слід зауважити, що при поліосальній формі ФД застосування алотрансплантатів було обмеженим через необхідність використання масивних трансплантатів, що на нашу думку, могло викликати алергічні та імунологічні зрушення через антигенне навантаження в організмі. До того ж процес перебудови масивних трансплантатів триває досить довго, виникає необхідність використання тривалої іммобілізації, що має негативний вплив на результати та терміни відновного лікування.

Альтернативним кістково-пластичним матеріалом, який за останнє десятиліття набув широкого використання в клінічній практиці став керамічний гідроксилапатит - «Кергап» та біологічний остеоапатит «ОстАп». Ці матеріали майже ідентичні за мінеральним складом до кісткової тканини, проте позбавлені остеоіндуктивних властивостей. Окрім того, синтетичні матеріали безпечні з точки зору бактеріальної та вірусної інфекції, в них відсутня імуногенність та притаманна висока механічна міцність.

Поштовхом до застосування «Кергап» було отримані позитивні результати науково-дослідної роботи [3] з вивчення особливостей перебудови цього пластичного матеріалу при заміщенні дефектів кісток при пухлиноподібних та диспластичних захворювань у дітей та рекомендації до його застосування в клінічній практиці у хворих на фіброзну дисплазію. Наведені експериментальні дані вказують, що цей матеріал біосумісний, позитивно впливає на процеси репаративного остеогенезу та безпосередньо виконує механічну та опорну функцію [1].

Керамічний гідроксилапатит «Кергап» застосовано у 13 хворих (20 операцій: на стегновій кістці - 14, на кістках гомілки - 6) віком 4-22 (середній 13) років. Розподіл за формою ураження: моноосальна - 10 хворих, поліосальна – 2 хворих, с-м Олбрайта - 1; за статтю: чоловіків - 6, жінок - 8.

Кісткову пластику біологічним гідроксилапатитом «ОстАп» виконано у 13 хворих (15 операцій: на стегновій кістці у 13, на кістках гомілки – 2) віком від 6 до

26 (середній 16) років. Розподіл за формою ураження: моноосальна - 10 хворих, поліосальна – 1 хворий; с-м Олбрайта - 2 хворих; за статтю: чоловіків - 6, жінок - 7.

Комбіноване застосування алотрансплантатів та «Кергап» було у 2 хворих (1 чоловічої статі; 1 - жіночої). У одного хворого 4 років з моноосальною формою захворювання кісткову пластику виконано на в/гомілковій кістці, у іншого хворого 16 років з синдромом Олбрайта - на стегновій кістці.

Виконання комбінованої кісткової пластики з поєднанням алотрансплантатів та «Остап» було у двох хворих чоловічої статі. Хірургічні втручання виконувались на проксимальному відділі стегнової кістки у одного хворого 13 років з моноосальною формою, у іншого хворого 19 років з поліосальною формою захворювання.

Результати хірургічного лікування хворих з ФД довгих кісток нижніх кінцівок із застосуванням кісткової пластики патологічного осередку, враховуючи наявність обмеженої кількості ретроспективних даних, було оцінено лише за даними рентгенологічного дослідження. По рентгенограмах в прямій задній та боковій проекціях вивчали ступінь резорбції (біодеградації) і перебудови кістково-пластичного матеріалу, а також реакцію на імплантацію з боку кісткового ложа. Оцінці підлягали наступні критерії: межа між трансплантатами та кістковою тканиною, що її оточує; рентгенологічні зміни «щільності» біоматеріалу; ознаки його фрагментації та заміщення кісткою, структура пластичного матеріалу в зоні остеопластики, а також розміри та форма самих імплантатів [Galois et al., 2002]. В разі застосування штучних матеріалів на основі гідроксилапатиту оцінювали швидкість формування кістково-керамічного блоку, що на рентгенограмах виглядало як втрата чіткості на межі «трансплантат-кістка» та зміни рентгенологічної тіні імплантованих матеріалів у напрямку однорідності (за рахунок поступового заповнення проміжків між імплантованими матеріалами і кісткою) [30].

Результати кісткової пластики оцінювали за трьохбальною системою: «добре», «задовільно», «незадовільно».

Оцінку «добре» ставили у тому випадку, коли на рентгенограмах були відсутні залишкові порожнини, а структура кісткової тканини в зоні імплантації наближалася до нормальної.

Оцінку «задовільно» ставили в тому випадку, коли форма кістки наближалася до нормальної, перебудова трансплантату та нормалізація структури кістки були сповільненими.

Оцінку «незадовільно» ставили тоді, коли ознаки перебудови трансплантату були відсутні чи виникав його повний лізис з рецидивом захворювання. Наявність патологічного перелому через зону трансплантації чи деформація кістки було показами включення цього результату в групу незадовільних.

Нами вивчено результати лікування протягом року після операції у 15 (33,3 %) хворих. Віддалені результати лікування прослідковано у 22 (48,9 %) хворих (термін спостереження від 1 до 9 років)

За результатами спостережень отримані наступні результати. При проведенні кісткової пластики порожнистих дефектів аутотрансплантатами відмічено їх лізис в термін від 3 до 6 міс. із заміщенням їх диспластичною фіброзною тканиною. Повної перебудови ділянки резекції в разі кісткової пластики аутотрансплантатами не відмічено в жодному випадку. Рецидив захворювання діагностовано у 100 % випадків.

Отримані результати кісткової пластики алотрансплантати «Тутопласт ®» свідчить про перевагу їх застосування в порівнянні з аутотрансплантатами через відносну довгу механічну спроможність та більший час резорбції та перебудови.

Рецидив захворювання в термін від 6 міс. до 3 років спостерігався у двох (20 %) хворих саме з поліосальною формою у віці 3-10 (середній 6,5) років, що потребувало повторного оперативного втручання та кісткової пластики.

Виявлені певні недоліки кістково-пластичного матеріалу «Кергап» у вигляді сповільненої його резорбції та тривалої перебудови при ФД, що на рентгенограмах підтверджувалось відсутністю повного його заміщення кістковою тканиною навіть через рік після імплантації, надало перевагу у застосуванні біологічному остеоапатиту «ОстАп».

Дані рентгенологічних досліджень свідчать, що гранули «Остап» до 30 тижня спостереження поступово піддаються частковому заміщенню новоутвореною кісткової тканиною, яка щільно прилягає до поверхонь гранул біокомпозиту, які в свою чергу частково біодеградують та фрагментуються [16, 30].

Проведений аналіз віддалених результатів (термін спостереження від 1 до 8 років) хірургічного лікування 11 (24,4 %) хворих (9 хворих з моноосальною формою, один хворий з поліосальною формою, один хворий з синдромом Олбрайта) по заміщенню після резекційних дефектів довгих кісток нижніх кінцівок біологічним остеоапатитом «ОстАп» свідчить про переваги цього кістково-пластичного матеріалу в разі застосування у хворих з осередковим типом ураження, через його біосумісність, оптимальну швидкість біодеградації з формуванням кістково-керамічного блоку, що попереджає рецидиву захворювання та позитивно впливає на кінцевий результат лікування. Проте, як свідчать наші спостереження, відсутність повної перебудови біологічного остеоапатиту у хворих з поліосальною формою фіброзної дисплазії довгих кісток нижніх кінцівок в дитячому та підлітковому віці часто супроводжується формуванням залишкових порожнин (рецидив фіброзної дисплазії), що ставить під сумнів використання кісткової пластики як самостійного методу лікування у даного контингенту хворих.

Таким чином, незважаючи на широкий вибір в арсеналі ортопеда кістково-пластичних матеріалів, як біологічного, так і штучного виробництва, отримані результати лікування хворих з поліосальною формою ФД довгих кісток нижніх кінцівок та синдрому Олбрайта свідчать про низьку ефективність кісткової пластики через рецидиви як самого захворювання у 100 % хворих, так і появі ускладнень у вигляді повторних переломів у 42,3 % хворих. Враховуючи перераховане вище, незаперечливим фактом є необхідність поєднання кісткової пластики з внутрішнім шинуванням (армуванням) ураженої диспластичним процесом кістки. Слід підкреслити, що імплантований металофіксатор повинен перебувати в організмі більш тривалий термін, ніж при лікуванні «звичайних» переломів. Критерієм видалення металоконструкції повинно бути рентгенологічне підтвердження процесів остеоінтеграції кістково-пластичного матеріалу з

відновленням цілісності кортикального шару кістки. Особливого значення ці рекомендації набувають у лікуванні хворих підліткового віку через схильність до рецидиву захворювання під час періоду інтенсивного росту.

5.1.2 Остеосинтез при лікуванні хворих на фіброзну дисплазію довгих кісток нижніх кінцівок

Згідно з літературними даними, для остеосинтезу кісток скелета при ФД використовують значний арсенал металевих як накісткових, так і інтрамедулярних фіксаторів. З широкого різноманіття запропонованих металоконструкцій, найбільшого розповсюдження набули накладні пластини промислового (DHP, LCP, пластини «superlong») та індивідуального виробництва (накладні пластини з нікелю титану); стержні з блокуванням (ChM) чи без блокуванням (стержні ЦИТО, Кіршнера, гнучкі титанові стержні «TEN», стержні Ендера тощо) [14, 28, 29, 49, 78, 80].

Прогрес у розумінні особливостей перебігу ФД та накопичений досвід віддалених результатів хірургічного лікування виявив як позитивні, так і негативні сторони існуючих металоконструкцій.

Методика накісткового остеосинтезу пластинами, яка позитивно себе зарекомендувала у лікуванні травматичних переломів, в більшості випадків виявила свою неспроможність при лікуванні патологічних переломів та деформацій при ФД. Невдачі були пов’язані з міграцією та переломами металоконструкцій, особливо при неможливості втрановлення фіксуючих елементів (гвинтів) за межами диспластичної кісткової тканини [78]. Проблематичним за даними Connolly (1977) та Freeman et al. (1987) з точки зору технічної складової оперативного втручання, все ще залишається неможливість точної адаптації накісткового фіксатора зі стандартно заданою формою до деформованої при ФД кістки, що, на думку автора, також може бути причиною нестабільного остеосинтезу. Потреба нівелювати недосконалість існуючих накісткових фіксаторів призвела до необхідності використання різних засобів зовнішньої іммобілізації, що звісно негативно впливає на стан кісткової системи з

розвитком остеопенічних станів, тривалого періоду реабілітації та соціальної адаптації хворих [64].

За даними багатьох науковців, найбільша кількість ускладнень у вигляді патологічних переломів та деформацій пов’язана з проксимальним відділом стегнової кістки [45, 77, 78, 79]. Це факт пов'язаний з широким спектром проявів фіброзної дисплазії, яка може бути представлена як моноосальною, так і поліосальною формою або бути частиною синдрому Олбрайта [49]. Варусна деформація стегна по типу «палиці пастуха», яка вважається патогномонічною деформацією для цього захворювання призводить до значних біомеханічних порушень, обмежуючи функціональні можливості хворого та потребує обов’язкової хірургічної корекції. [52, 57]. Деякі автори з метою корекції варусної деформації проксимального відділу стегнової кістки вважають доцільним з біомеханічних міркувань виконання вальгізуючої медіалізуючої остеотомії [49, 59, 83].

Оригінальну методику хірургічного лікування поліосальної форми ФД було запропоновано Снетковим А.І. (1988), який рекомендував використовувати накістковий остеосинтез пластинами з фіксацією шийки та діафізу стегнової кістки, а на протилежній стороні від фіксатора розташовувати масивний алотрансплантат, який закріплював болтами - стяжками [29]. Автор вказує на позитивні результати лікування, проте, як свідчать наступні спостереження ця методика у більшості хворих давала тимчасовий ефект, з часом виникали повторні деформації стегнової кістки з міграцією металоконструкцій [12].

O’Sullivan M., Zacharin M. (2002) та Jung S.T. et al. (2006) вказували на необхідності стабілізації шийково-діафізарного кута (ШДК) у хворих з ураженням проксимального відділу стегнової кістки, що на думку авторів має принципове значення в отриманні позитивних результатів [68, 54]. Основною метою хірургічного лікування ПВСК при ФД є стабільність фіксації та збереження ШДК після корекції, оскільки цей показник має суттєвий вплив на функціональну активність у дітей [58].

Про певний прогрес у хірургічному лікуванні ФД сповістив Т.Ф. Зубаіров зі співавт. (2008), запропонувавши виконувати остеосинтез довгих кісток (як превентивний, так і з метою існуючих деформацій) індивідуальними накладними пластинами, виготовлених із сплаву нікеліда титану в поєднанні з кістковою пластикою [14]. Підґрунтям до використання металоконструкцій саме з такого матеріалу, були фізичні властивості металу, а саме можливість його до зворотної деформації (з наявністю так званого «ефекту пам'яті»). На думку автора, саме використання таких пластин із заданими властивостями дозволяє диспластичній кістці отримувати фізіологічне навантаження і позитивно впливає на процеси репаративної регенерації в ураженій кістці [9].

Застосування апаратів зовнішньої фіксації як методу фіксації при лікуванні переломів та деформацій в зв'язку з ускладненнями, пов'язаними з розхитуванням стержнів, які призвели до нестабільності фіксації, не рекомендуюся у хворих з ФД [56]. За даними Stanton et al. (2012), чисельні спроби корекції довжини кінцівок у хворих апаратами зовнішньої фіксації з остеотомією через осередки ФД зазнали невдач та призвели до формування ще більше диспластичної кістки і на теперішній час не рекомендуються [78].

Довгострокові спостереження результатів лікування ФД за допомогою простих інтрамедулярних (simple intramedullary nail) чи гнучких фіксаторів (flexible intramedullary nail) показали низьку ефективність в зв'язку з частими рецидивами деформацій кісток скелета та міграціями металоконструкцій через їх відносну стабільність [36, 40, 45, 69]. За даними Ippolito E. et al. (2003) використання гнучких стержнів чи стержнів Ендера не запобігають виникненню патологічних переломів та деформаціям та не повинні використовуватися в хірургічній практиці при ФД як метод довгострокової фіксації. Їх використання виправдано лише у дітей на короткий період часу до появи технічної можливості (розмір кістки та інтрамедулярного каналу) заміни їх на блокуючий інтрамедулярний стержень [52].

З розвитком медичних технологій та вдосконаленням металоконструкцій, широкого поширення набуває методика блокуючого інтрамедулярного

остеосинтезу (БІОС) у хворих з ФД. Перші спроби застосування БІОС належать Connolly J F. (1977), потім Freeman B. H. (1987), які відмітили позитивні результати лікування з використанням стержня Зікеля (Zickel nail) у дорослих пацієнтів при патологічних переломах та деформаціях проксимального відділу стегнової кістки [45,40].

Проте, технічні характеристики існуючих інтрамедулярних фіксаторів, які були розроблені для хірургічного лікування дорослих пацієнтів, не змогли задовільнити попит дитячих ортопедів через відсутність розмірів фіксаторів та потенційну загрозу пошкодження елементами металоконструкцій зон росту у дітей, що потребувало технічного удосконалення існуючих металоконструкцій з урахування особливостей дитячого організму [57, 77].

Незважаючи на удосконалення технік оперативних втручань та існуючих металоконструкцій, хірургічне лікування ФД у дітей залишається темою для дискусій, особливо це стосується віку та об’єму хірургічних втручань. Вирішення адекватної хірургічної тактики з корекції існуючих ортопедичних порушень та їх профілактика потребує додаткового вивчення з точки зору біомеханіки і комп’ютерного математичного моделювання, що на наш погляд дозволить диференційовано підійти до вибору металоконструкції та визначення оптимальної тактики лікування.

Таким чином, усе вище наведене зумовлює необхідність наукових досліджень з пошуку нових перспективних напрямків у вирішенні теоретичних і практичних питань з метою покращення результатів лікування даного контингенту хворих.

5.2. Хірургічне лікування патологічних переломів довгих кісток нижньої кінцівки у хворих на фіброзну дисплазію

Проведений ретроспективний аналіз лікування хворих на ФД вказує, що і на сьогодні переважна більшість ортопедів застосовують консервативний підхід до лікування патологічних переломів довгих кісток нижніх кінцівок.

Так за нашими спостереженнями консервативний підхід до лікування патологічних переломів (гіпсова іммобілізація, скелетний витяг, розвантажуючі пристрої – ортези) було застосовано у 27 (33,8 %) хворих на ФД. За результатами

лікування у 5 (18,5 %) хворих в період від 1 до 7 (середній 3,6) років виникли повторні переломи. У 13 (48,1 %) хворих після консервативного лікування зберігалися залишкові деформації, що супроводжувалися періодичним больовим синдромом при навантаженнях кінцівки та призводило до значного обмеження їх функціональної активності.

Враховуючи виявлені особливості рентгенологічного перебігу фіброзної дисплазії, а саме відсутність будь-якої трансформації осередків фіброзної дисплазії в нормальну кісткову тканин після перенесених переломів, повільне ремоделювання залишкових деформацій кісток та схильність до прогресування під час росту дитини, консервативний підхід до лікування даних ускладнень у пацієнтів з фіброзною дисплазією (гіпсова іммобілізація, скелетний витяг, різноманітні ортези) не повинен розглядатися як самостійний і остаточний метод лікування.

Хірургічне лікування патологічних переломів довгих кісток нижніх кінцівок хворих на ФД за ургентними показами було проведено лише у 5 хворих, вік хворих становив від 9 до 22 років (середній 15,4). Така незначна кількість хворих була обумовлена тим, що у переважній своїй більшості хворі первинно звертались в медичні заклади за місцем проживання (травматологічні пункти) чи направлялися на лікування в інші лікувальні заклади.

Пацієнтам, яким надавалась хірургічна допомога в ДУ «ІТО НАМНУ» у відстрочено ургентному порядку з методів фіксації кісткових уламків накістковий остеосинтез застосовано у 4 хворих з переломами стегнової кістки, у одного хворого - інтрамедулярний блокуючий остеосинтез з переломом кісток гомілки.

Хірургічну корекцію деформації було виконано у 5 (38,5 %) хворих впродовж першого року після консервативного лікування і у 8 (61,5 %) хворих через 2 - 13 (середній 6,1) років. Показами до хірургічного лікування було періодичний больовий синдром, пов’язаний з навантаженням кінцівки та ризик повторного перелому.

Отримані наступні результати хірургічного лікування патологічних переломів та їх наслідків у хворих на ФД: консолідацію уламків відмічено у всіх

пацієнтів у відповідний до віку термін; у двох хворих з локалізацією ФД у проксимальному відділі стегнової кістки після видалення металофіксатора після консолідації перелома в термін від 2 до 3 років виник повторний перелом, що потребувало повторного хірургічного лікування із застосуванням металоостеосинтезу.

Таким чином, всі патологічні переломи довгих кісток нижніх кінцівок при ФД потребують хірургічного підходу до лікування. Консервативне лікування можливо застосовувати лише як попередній етап надання медичної допомоги, чи при відсутності достатнього обладнання або досвіту хірурга щодо виконання хірургічних втручань. Особливістю хірургічного лікування є застосування стабільно-функціонального остеосинтезу металофіксаторами в залежності від типу ураження кістки (дифузний чи осередковий) з обов’язковим розташуванням фіксуючих елементів металоконструкції за межами осередків фіброзної дисплазії. Рішення щодо видалення металоконструкції повинно базуватися на рентгенологічних ознаках перебудови осередка ФД.

5.3 Хірургічне лікування деформацій довгих кісток нижньої кінцівки та профілактика їх виникнення у пацієнтів на фіброзну дисплазію

Відомо, що хірургічне лікування вісьових деформацій довгих кісток нижніх кінцівок при ФД є складним процесом. Це пов'язано з багатоплощинними деформаціями кісток, що ускладнює, в деяких випадках, можливість одномоментної корекції [49]. Структурна недосконалість кісткової тканини при ФД, особливо при дифузному ураженні кістки, унеможливлює стабільний металоостеосинтез та є причиною ускладнень у вигляді зміщення фрагментів кістки, втрати корекції деформації, міграції металевих конструкцій чи їх складових, сповільненої консолідації. З цього стає зрозумілим, що покращення результатів хірургічного лікування повинно базуватися на диференційованому підході до вибору методики остеосинтезу в залежності від форми захворювання, типі ураження кістки, локалізації патологічного осередку та віку пацієнта. Саме тому актуальним вважаємо розробку алгоритмізованої схеми лікування з

удосконаленням існуючих та розробкою нових хірургічних втручань з використанням сучасних металоконструкцій, що відповідають можливості їх застосування в умовах диспластичної кістки.

З викладеного вище стає логічним висновок, що деформацій кісток при фіброзній дисплазії слід запобігати, а при їх появі – вчасно корегувати, а превентивний напрямок у хірургічному лікуванні пацієнтів на фіброзну дисплазію нижніх кінцівок набуває особливого сенсу.

Всі хірургічні втручання у 66 хворих (90 операцій) з ФД на довгих кістках нижніх кінцівок було розподілено на дві групи: 1) реконструктивно-відновні та 2) превентивні (профілактичні) (табл. 6.4).

До реконструктивних ми відносили оперативні втручання, які були направлені на корекцію існуючих деформацій з відновленням вісьових параметрів кінцівки, до превентивних – хірургічні втручання, метою яких було запобігання виникнення патологічних переломів та деформацій. Розподіл хворих за видом втручання та формою захворювання представлено у табл. 5.4

Таблиця 5.4

Розподіл хворих за видом оперативного втручання та формою захворювання.

Кількість хворих (n-66)	Форма захворювання					
	моноосальна		поліосальна		С-м Олбрайта	
Реконструктивно-відновні (n-39)	22	55,3%	10	26,3%	7	18,4%
Превентивні (n-27)	22	81,5%	3	11,1%	2	7,4%

За кількістю превентивні оперативні втручання переважали у хворих з моноосальною формою захворювання 81,5 % (22 хворих), реконструктивно-відновні оперативні втручання виконували частіше у хворих з поліосальним типом ураження кісток 44,7 % (17 хворих з поліосальною формою та синдромом Олбрайта), у яких були присутні різного ступеню деформації довгих кісток нижніх кінцівок (табл. 5.5)

Таблиця 5.5

Розподіл хворих за кількістю оперативних втручаннь та формою захворювання

Кількість оперативних втручань (n-90)	Форма захворювання					
	моноосальна		поліосальна		С-м Олбрайта	
Реконструктивно-відновні (n-55)	25	45,5%	17	30,9%	13	23,6%
Превентивні (n-33)	24	72,7%	7	21,2%	2	6,1 %
Загалом	49	55,7%	24	27,3%	15	17 %

5.3.1 Реконструктивно-відновні оперативні втручання на довгих кістках нижньої кінцівки у пацієнтів хворих на фіброзну дисплазію

Реконструктивно-відновні хірургічні втручання проведено у 39 хворих (57 операцій: 40 на стегновій кістці; 17 на кістках гомілки). Розподіл хворих по формі ураження: з моноосальною формою - 22, з поліосальною - 10; с-м Олбрайта - 7 ; пацієнтів чоловічої статі – 19; жіночої – 20.

Відмічено, що реконструктивно-відновні хірургічні втручання виконували частіше у хворих вікової групи 11-15 років (табл. 5.6). Саме в цей віковий період, за нашими дослідженнями, в усіх вікових групах виникала найбільша кількість патологічних переломів та деформацій.

Таблиця 5.6

Розподіл хворих за віком та кількістю реконструктивно-відновних оперативних втручань на довгих кістках нижніх кінцівок

	0-5 років	6-10 років	11-15 років	16-20 років	21-30 років
Кількість хворих	5	9	15	11	6
Кількість операцій	5	11	16	12	9

При хірургічному лікуванні хворих на ФД з деформацією довгих кісток нижніх кінцівок було застосовано різні типи фіксаторів: накісткова пластина (LCP)

для проксимального відділу стегнової кістки, кутова пластина (АВР) та інтрамедулярний блокований стержень (FIN). Всім пацієнтам виконували передопераційне планування, яке включало в себе визначення по рентгенограмах в прямій задній та боковій проекціях ступеню деформації та рівня остеотомії (чи остеотомій), визначення типу та розмірів металофіксаторів. Показами до застосування того чи іншого типу металофіксатора було локалізація деформації та тип ураження кістки (дифузний чи осередковий), його розповсюдженість ФД в кістці, а також вік пацієнта. При моноосальній формі (осередковий тип ураження) застосовували переважно накісткові фіксатори (пластини LCP, «Г-подібні» пластини), при поліосальній формі (дифузне ураження кістки) – інтрамедулярний блокований стержень. Підставою до застосування сучасних інтрамедулярний конструкцій було виникнення у хворих з поліосальною формою ФД та дифузним типом ураження довгих кісток нижніх кінцівок ускладнень у вигляді міграції та переломів металоконструкції після металоостеосинтезу накістковими фіксаторами, рецидивів деформацій.

Наводимо клінічний випадок застосування інтрамедулярного блокованого стержня за реконструктивною методикою у хворого з рецидивом деформації проксимального відділу стегнової кістки після накісткового остеосинтезу «Г-подібним» фіксатором (рис. 5.1)

a)

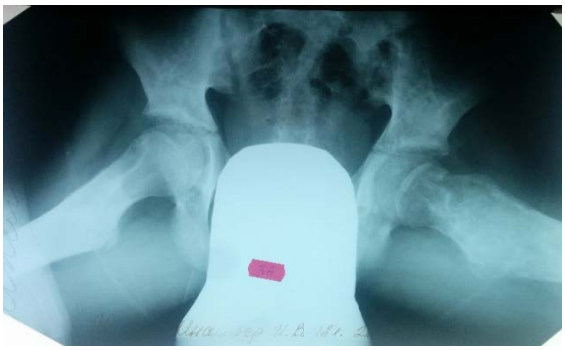

b)

Рис. 5.1 Фотовідбитки рентгенограм хворого Ш., 12 р., 1996 р. нар., № спост. 76 (іст хв. 473828) з поліосальною формою фіброзної дисплазії, варусна деформація проксимального відділу лівої стегнової кістки в передньо-задній (a) та боковій проекції (b)

c)

d)

e)

f)

g)

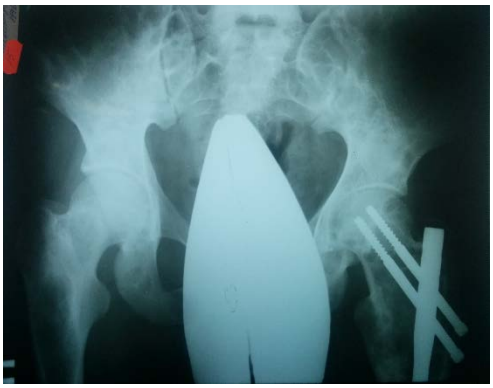

h

Рис. 5.1 Фотовідбитки (продовження) рентгенограм хворого Ш., 12 р., 1996 р. нар., № спост. 76 (іст. хв. 473828) з поліосальною формою фіброзної дисплазії, варусна деформація проксимального відділу лівої стегнової кістки: коригувальна остеотомія, металоостеосинтез «Г-подібною» пластиною (c,d); через 5 міс. - консолідація на рівні остеотомії (d); через 2 роки - злам пластини, рецидив варусної деформації (e); реостеосинтез інтрамедулярним блокуючим стержнем (f); динаміка рентгенологічного спостереження через 6 міс. (g) та через 1 рік (h).

Реконструктивно-відновні хірургічні втручання переважали на стегновій кістці із застосуванням «традиційних» накісткових пластин 20 хворих (35,1 %,) та блокованого інтрамедулярного стержня 16 хворих (28 %) (табл. 5.7).

Таблиця 5.7

Розподіл хворих за різними методиками остеосинтезу та типами фіксаторів при реконструктивно-відновних оперативних втручаннях на стегновій кістці та кістках гомілки

Тип металофіксатора при реконструктивних втручаннях	Стегнова кістка		Великогомілкова кістка	
Пластина LCP	3	5,3%	4	7%
Блокуючий інтрамедулярний стержень	16	28%	7	12,3%
Блокуючий «ростучий» інтрамедулярний стержень	1	1,8%	2	3,5%
Накісткова пластина	20	35,1%	4	7%
Всього	40	70,2%	17	29,8%

В структурі втручань на стегновій кістці у хворих на ФД переважали хірургічні втручання з корекції варусної деформації на проксимальному її відділі 33 хворих (84,6 %) (табл. 5.8).

Таблиця 5.8

Розподіл хворих за різними методиками остеосинтезу та типами фіксаторів при реконструктивно-відновних хірургічних втручаннях на стегновій кістці

Тип металофіксатора при реконструктивно-відновних оперативних втручаннях	Локалізація деформації стегнової кістки					
	Прокс. відділ стегнової кістки		Діафіз стегнової кістки		Дист. відділ стегнової кістки	
Пластина LCP	1	2,6%	-	-	2	5,1%
Блокуючий інтрамедулярний стержень (FIN)	14	35,8%	2	5,1%	-	-
Блокуючий «ростучий» інтрамедулярний стержень	-	-	1	2,6%	-	-
Накісткова пластина	18	46,2%	-	-	1	2,6%
Всього	33	84,6 %	3	7,7%	3	7,7%

Наводимо приклад застосування інтрамедулярного блокованого стержня за лікувальною методикою остеосинтезу у пацієнта з моноосальною формою ФД проксимального відділу стегнової кістки (осередковий тип ураження) (рис. 5.2).

a

b

c

d

e

f

Рис. 5.2 Фотовідбитки рентгенограм хворої Г., 18 р., № спост. 18 (іст хв. 490660) з фіброзною дисплазією лівої стегнової кістки: a) патологічний перелом в/3 стегнової кістки з формуванням варусної деформації; b) стан після операції: коригувальної вальгізуючої остеотомії стегнової кістки на межі в/3 та ср/3, БІОС; c) рентгенологічний контроль через 1 рік; d) через 3,5 року та e), f) через 5,5 років після операції.

Хірургічні втручання за методикою інтрамедулярного остеосинтезу на стегновій кістці у хворих на ФД виконували за «класичною» методикою остеосинтезу, яка детально описана в багатьох керівництвах, тому на етапах її проведення ми зупинятися не будемо. Слід лише зауважити, що важливим моментом при імплантації інтрамедулярного блокуючого стегнового стержня є чітке місце введення останнього через верхівку великого вертлюга (незважаючи на травмування зони росту у пацієнтів дитячого віку), що виключає руйнування судин, які розташовані у основи шийки в ділянці fossa piriformis, які забезпечують кровопостачання голівки стегнової кістки. Саме тому, дотримання певної техніки оперативного втручання попереджає виникненню тяжких ускладнень, пов'язаних з асептичним некрозом голівки стегнової кістки. Даний вид ускладнень, як і порушення зони росту великого вертлюга у оперованих нами хворих ми не виявили.

При дифузному типі ураженні кістки у хворих на ФД при реконструктивно-відновних хірургічних втручаннях перевагу надавали інтрамедулярним конструкціям. Цей тип фіксації дозволив провести внутрішнє шинування диспластиної кістки на всьому її протязі, досягти стабільної фіксації та створити компресію уламків на рівні остеотомії, що забезпечило консолідацію уламків у всіх хворих у відповідні до віку терміни та дозволило почати ранню реабілітацію хворих.

Наводимо приклад застосування інтрамедулярного блокованого стержня за лікувальною методикою остеосинтезу у пацієнта з моноосальною формою ФД кісток гомілки (дифузний тип ураження).

a

b

c

d

e

f

Рис. 5.3 Фотовідбитки рентгенограм та зовнішній вигляд хворої Ф., 16 р., № спост. 68 (іст хв. 68494058) з фіброзною дисплазією кісток лівої гомілки: a) консолідований зі зміщенням патологічний перелом ср/3 лівої великогомілкової кістки, вальгусна деформація; b) стан після операції - коригувальної варізуючої остеотомії, БІОС; c) рентгенологічний контроль через 1,5 роки та d) через 3,5 роки після операції; e) зовнішній вигляд та функціональний результат через 3,5 та f) 5 років після операції.

Вперше у дітей хворих на ФД з функціонуючими ростовими зонами застосовано інтрамедулярний телескопічний «ростучий» стержень та універсальний інтрамедулярний телескопічний «компресійно-ростучий» стержень (патент України на корисну модель № 98274 від 27.04.2015) (рис. 5.4).



a b

Рис. 5.4 Зовнішній вигляд удосконаленої телескопічної інтрамедулярної конструкції, що дозволяє проводити стабільний остеосинтез та створювати компресію під час оперативного втручання, а в подальшому має можливість "росту" разом з кісткою: a) окремі складові конструкції; b) конструкція у зібраному стані.

Поштовхом до застосування в хірургічному лікуванні таких сучасних металоконструкцій була схильність до рецидивування деформацій кісток за межами накісткових фіксаторів (пластин) під час росту дитини. За цією методикою остеосинтезу проліковано 4 хворих (одна стегнова кістка, 3 кістки гомілки) віком від 3 до 9 років.

Інтрамедулярний телескопічний «ростучий» стержень застосовано у 3 хворих раннього дитячого віку на великогомілковій кістці (у двох хворих після накісткового остеосинтезу пластинами та рецидивом деформацій за межами

металоконструкцій, у одного хворого – з метою профілактики виникнення деформації) (рис. 5.5).

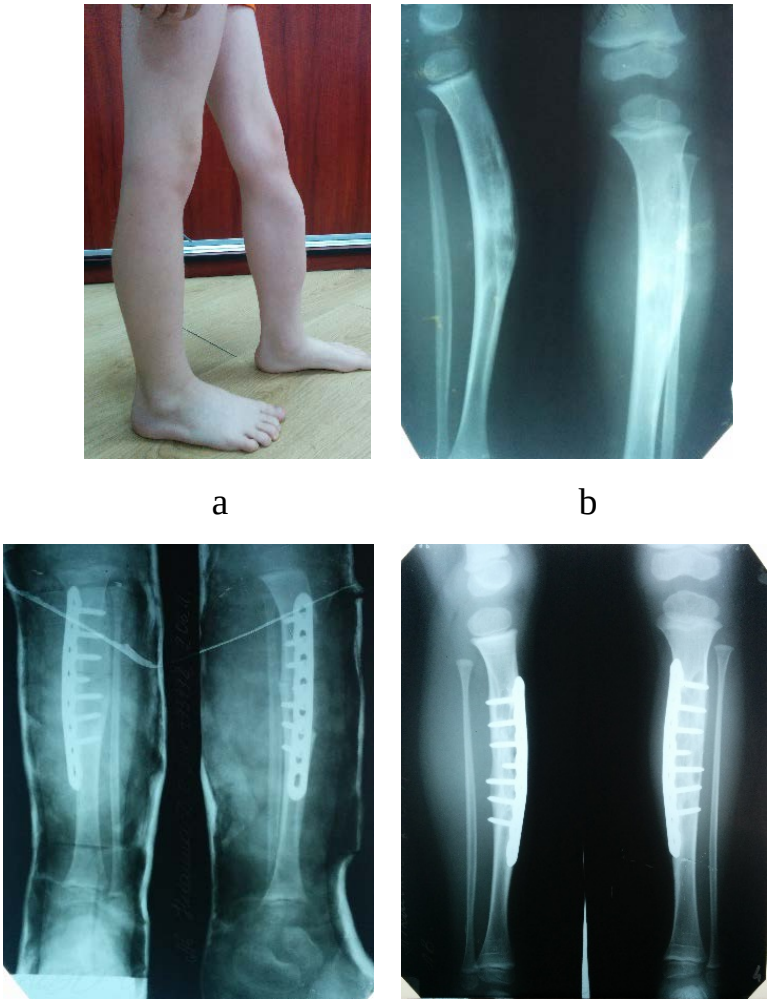

Рис. 5.5 Фотовідбитки рентгенограм та зовнішній вигляд пацієнта Н., 3 р., 2008 р. н., № спост 47 (іст. хв. 414647) з фіброзною дисплазією лівої великогомілкової кістки: a) «шаблевидна» деформація лівої гомілки; b) деформація великогомілкової кістки по типу антикурвації; c) коригувальна остеотомія великогомілкової кістки, МОС пластиною; d) через 1 рік після операції – консолідація на рівні остеотомії (вісь гомілки збережена)

e f

g h

Рис. 5.5 Фотовідбитки (продовження) рентгенограм та зовнішній вигляд пацієнта Н., 3 р., 2008 р. н.,, № спост 47 (іст. хв. 414647) з фіброзною дисплазією лівої в/гомілкової кістки: e) через 4 роки – рецидив деформації за межами металофіксатора; f) видалення пластини, коригувальна остеотомія, реостеосинтез телескопічним ростучим стержнем; через 1 рік 8 міс після повторної операції: g) рентгенограми в передньо - задній проекції та h) зовнішній вигляд хворого.

Впровадження новітньої методики хірургічного лікування хворих з фіброзною дисплазією кісток гомілки із застосуванням телескопічного «ростучого» інтрамедулярного стержня великогомілкової кістки у дітей молодшої вікової групи (n-3), хворих на ФД, дозволило досягти добрих результатів, що підтверджено консолідацією уламків у всіх хворих після коригувальних остеотомій у відповідні

до віку терміни, відсутності рецидиву деформацій кісток гомілки при подальшому росту пацієнта, в короткий термін (від 2,5 до 3,5 міс. від оперативного втручання) відновлення втраченої функції опори та ходи.

Проте, незважаючи на отримані позитивні результаті, з теоретичної точки зору ці конструкції мають певні недоліки, які треба враховувати як при плануванні оперативного втручання, так і після операційного періоду. До таких недоліків потрібно віднести загрозу ротаційного зміщення фрагментів кістки, неможливість створення компресії в ділянці остеотомії, що є особливо важливим при виконанні остеотомії кістки на двох рівнях при її деформації на всьому протязі, потреба в післяопераційній гіпсовій іммобілізації оперованої кінцівки.

Враховуючи наведені вище недоліки звичайної телескопічної конструкції, нами було створено універсальний інтрамедулярний телескопічний «компресуюче-ростучий» стержень (патент України на корисну модель № 98274 від 27.04.2015), який застосовано у одного хворого з ФД стегнової кістки. Показами до застосування було деформація стегнової кістки на всьому протязі з наявністю множинних осередків ФД стегнової кістки. Особливістю застосування цього фіксатора є можливість проведення компресії уламків (за наявності компресуючого гвинта) після сегментарних остеотомій, що виключає ротаційну нестабільність металоконструкції.

З технічних особливостей, інтрамедулярна конструкція універсального телескопічного «компресуюче-ростучого» стержня представляє собою стержень з отворами для блокування в проксимальній частині і отворами у двох площинах під блокувальні гвинти в його дистальній частині та Т-подібну телескопічну складову з отворами, на відміну від звичайного телескопічного стержня, у якого дані отвори відсутні (рис. 5.6).

Імплантація розробленої конструкції під час хірургічного втручання виконувалася після проведеної остеотомії (чи сегментарних остеотомій) з розсвердлюванням під розмір стержня інтрамедулярного каналу (за типовою методикою імплантації інтрамедулярних стержнів). При виконанні хірургічного втручання в момент імплантації конструкції обов’язковим є співпадання отворів Т-

подібної телескопічної складової та дистальної частини стержня і виконання блокування дистального фрагмента стегнової кістки через ці отвори з подальшим блокуванням проксимального фрагменту та створенням компресії в ділянці остеотомії чи остеотомій. Це дозволяє досягти стабільного металоостеосинтезу. Завдяки отриманій стабільної фіксації уламків нам вдалося виключити можливість їх зміщення як в дистальному напрямку, так й ротаційно, досягнути швидкого та якісного зрощення в ділянці остеотомій і відмовитись від потреби в зовнішній іммобілізації пацієнта в післяопераційному періоді.

Наводимо клінічний приклад застосування універсальної інтрамедулярної телескопічної «компресуюче-ростучої» металоконструкції у хворої з моноосальною формою фіброзної дисплазії стегнової кістки.

a

b

Рис. 5.6 Фотовідбитки рентгенограм пацієнтки Т. 7 р., № спост. 65, (іст. хв. 508122) з фіброзною дисплазією правого стегна, моноосальною формою: а) до операції, консолідований патологічний підвертлюговий перелом правої стегнової кістки, стан після консервативного лікування; b) профілактичний МОС пластинами проксимального та дистального відділу правої стегнової кістки з резекцією осередків ФД в зв’язку з загрозою патологічного перелому

c

d

e

f

g

h

Рис. 5.6 Фотовідбитки (продовження) рентгенограм та зовнішній вигляд пацієнтки Т. 7 р., № спост. 65 (іст. хв. 508122) з фіброзною дисплазією правого стегна, моноосальною формою: c) деформація стегна (антекурвація) через 6 місяців після оперативного втручання; d) коригувальна сегментарна остеотомія правої стегнової кістки, металоостеосинтез інтрамедулярною телескопічною конструкцією з можливістю компресії; e) після рентгенологічного підтвердження ознак формування періостальної кісткової мозолі на рівні остеотомій вилучення блокуючого гвинта з дистальної частини стержня та його телескопічної складової, інтрамедулярна конструкція переведена в режим «росту»; f) зовнішній вигляд пацієнтки після оперативного втручання; g) зовнішній вигляд пацієнтки та h) функціональний результат через 7 міс після оперативного втручання.

Серед оперованих пацієнтів за методикою інтрамедулярного остеосинтезу із застосування «ростучих» інтрамедулярних конструкцій отримано наступні результати: в трьох випадках остеотомій великогомілкової кістки отримано зрощення у відповідні терміни, у одного пацієнта після виконаної сегментарної остеотомії на стегновій кістці спостерігалася сповільнена консолідація уламків, що потребувало продовження ощадливого режиму реабілітації. Ріст стегнової та великогомілкової кістки в довжину не порушувався, розсування інтрамедулярної конструкції проходило задовільно, ні у одного пацієнта за період спостереження не було повторних переломів та рецидивів деформацій, міграції елементів металоконструкції. Термін спостереження 2–3 роки від початку оперативних втручань.

Таким чином, застосування при коригуючих остеотоміях довгих кісток нижніх кінцівок при ФД для металоостеосинтезу блокованих інтрамедулярних конструкцій у пацієнтів із закритими ростковими зонами та інтрамедулярних телескопічних конструкцій, що «ростуть», у пацієнтів із функціонуючими ростковими зонами як при дифузному, так і осередковому ураженні в довгих кістках нижніх кінцівках дозволяють досягати ефективної корекції деформації кістки, попередити повторні переломи та рецидиви деформації, в оптимальні терміни відновити втрачену функцію ходьби та опори. Вперше застосовано та доведена клінічна ефективність інтрамедулярної телескопічної «ростучої» та «ростуче-блокованої» конструкції у хворих з дифузним типом ураження кістки при ФД. Цей тип конструкцій дозволяє досягнути стабільної фіксації уламків та створення компресії в ділянці остеотомії, що позитивно впливає на зрощення кістки в післяопераційному періоді, особливо у випадках сегментарної остеотомії, попереджає міграцію елементів конструкції в подальшому, а також унеможливлює повторні патологічні переломи і рецидив деформації довгих кісток.

5.3.2 Превентивні оперативні втручання на довгих кістках нижньої кінцівки у пацієнтів хворих на фіброзну дисплазію

Враховуючи прогресуючий характер захворювання, визначені нами на підставі біомеханічних досліджень «зони ризику» виникнення патологічних переломів та деформацій при наявності осередків ФД проксимального відділу стегнової кістки, першочергову роль у хірургічному лікуванні ми надавали превентивним (профілактичним) хірургічним втручанням. Ці втручання виконували на ранніх стадіях захворювання, ще до виникнення деформацій при первинних ознаках прогресування патологічного процесу в кістці.

Показанням до виконання таких хірургічних втручань була поява клінічних (больового синдрому, порушення функції кінцівки) та рентгенологічних проявів захворювання (наявність осередка ФД проксимального відділу стегнової кістки при осередковій формі чи дифузному ураженні, витончення чи/або «деформація» кортикального шару по нижній частині шийки – рентгенологічний симптом «клюва папуги»). Слід зауважити, що абсолютним показанням до хірургічного втручання було зменшення шийково-діафізарного кута менше вікових норм у хворих з ураженням проксимального відділу стегнової кістки, навіть при відсутності ознак патологічного перелому з метою профілактики формування пластичної варусної деформації по типу «палиці пастуха».

Превентивні оперативні втручання виконано 27 хворим (33 операції: 29 на стегновій кістці; 4 на кістках гомілки), осіб чоловічої статі – 15, жіночої – 12. З моноосальною формою – 22 хворих; з поліосальною – 3; з синдромом Олбрайта – 2. Вік хворих 5-29 (середній 13,7) років.

Серед вікових груп превентивні оперативні втручання переважали у хворих 11-15 років. Саме в цей віковий період відмічалося прогресивне збільшення в об’ємі осередків ФД (табл. 5.9)

Таблиця 5.9

Розподіл хворих на ФД з превентивними оперативними втручаннями довгих кісток нижніх кінцівок в різних вікових групах

	0-5 років	6-10 років	11-15 років	16-20 років	21-30 років
Кількість хворих	1	4	14	5	3
Кількість операцій	1	6	15	6	4

Переважну більшість за кількістю хірургічних втручань було виконано на проксимальному відділі стегнової кістки. У 17 (51,5 %) хворих превентивний остеосинтез виконано із застосуванням кутової пластини (ABP), у 3 (9 %) хворих пластиною LCP; інтрамедулярний остеосинтез стегновим стержнем (FIN) – у 9 (27,3 %) хворих.

На кістках гомілки превентивний остеосинтез пластиною виконано у одного (3 %) хворого, інтрамедулярний остеосинтез стегновим стержнем (FIN) – у 2 (6,1 %) хворих. У одного (3 %) хворого превентивний остеосинтез проведено інтрамедулярним телескопічним «ростучим» стержнем (табл. 5.10).

Таблиця 5.10

Розподіл хворих на ФД з превентивними хірургічними втручаннями на довгих кістках нижніх кінцівок з різними типами фіксаторів

Тип металофіксатора при превентивних втручаннях	Стегнова кістка		В/гомілкова кістка	
Пластина LCP для проксимального відділу стегнової кістки	3	9%	1	3%
Блокуючий інтрамедулярний стержень (FIN)	9	27,3%	2	6,1%
Інтрамедулярний «ростучий» стержень	-	-	1	3%
Накісткова пластина	17	51,5%	-	-
Всього	29	87,9%	4	12,1%

Розподіл хворих на ФД з превентивними хірургічними втручаннями на стегновій кістці з різними типами фіксаторів представлено в табл 5.11

Таблиця 5.11

Розподіл хворих на ФД з превентивними хірургічними втручаннями на стегновій кістці з різними типами фіксаторів

Тип металофіксатора при превентивних втручаннях на стегновій кістці	Проксимальний відділ стегнової кістки		Діафіз стегнової кістки		Дистальний відділ стегнової кістки	
Пластина LCP для проксимального відділу стегна	3	11,1%	-	-	-	-
Блокуючий інтрамедулярний стержень (FIN)	7	25,9%	1	3,7%	-	-
Кутова пластина (ABP)	16	59,3%	-	-	-	-
Всього	26	96,3%	1	3,7%	-	-

Підставою до клінічного застосування пластини LCP для проксимального відділу стегнової кістки та інтрамедулярного стегнового стержня у хворих на ФД було отримані позитивні результати проведених нами експериментальних досліджень з визначення змін показників напружень та деформацій моделі ФД проксимального відділу стегнової кістки (математичне моделювання напружено-деформованого стану) та тестового випробування даної моделі на міцність та жорсткість за різних методик остеосинтезу. Як свідчать наші спостереження, застосування при остеосинтезі цих металоконструкцій дозволило забезпечити стабільну фіксацію та, враховуючи відсутність необхідності зовнішньої іммобілізації – оптимальну за термінами реабілітацію. Всім хворим проведено реабілітаційні заходи, які були направлені на ранню рухомість в суглобах оперованої кінцівки (з першого післяопераційного дня) з вертикалізацією хворого та навчанням ходи на милицях з дозованим навантаженням на кінцівку. Повне відновлення опороздатності кінцівки відмічено в термін від 6 до 8 тижнів після оперативного лікування.

Наводимо клінічний приклад застосування пластини LCP превентивного спрямування у поєднанні з кістковою пластикою «Остап» у пацієнта з фіброзною дисплазією проксимального відділу стегнової кістки (рис. 5.7)

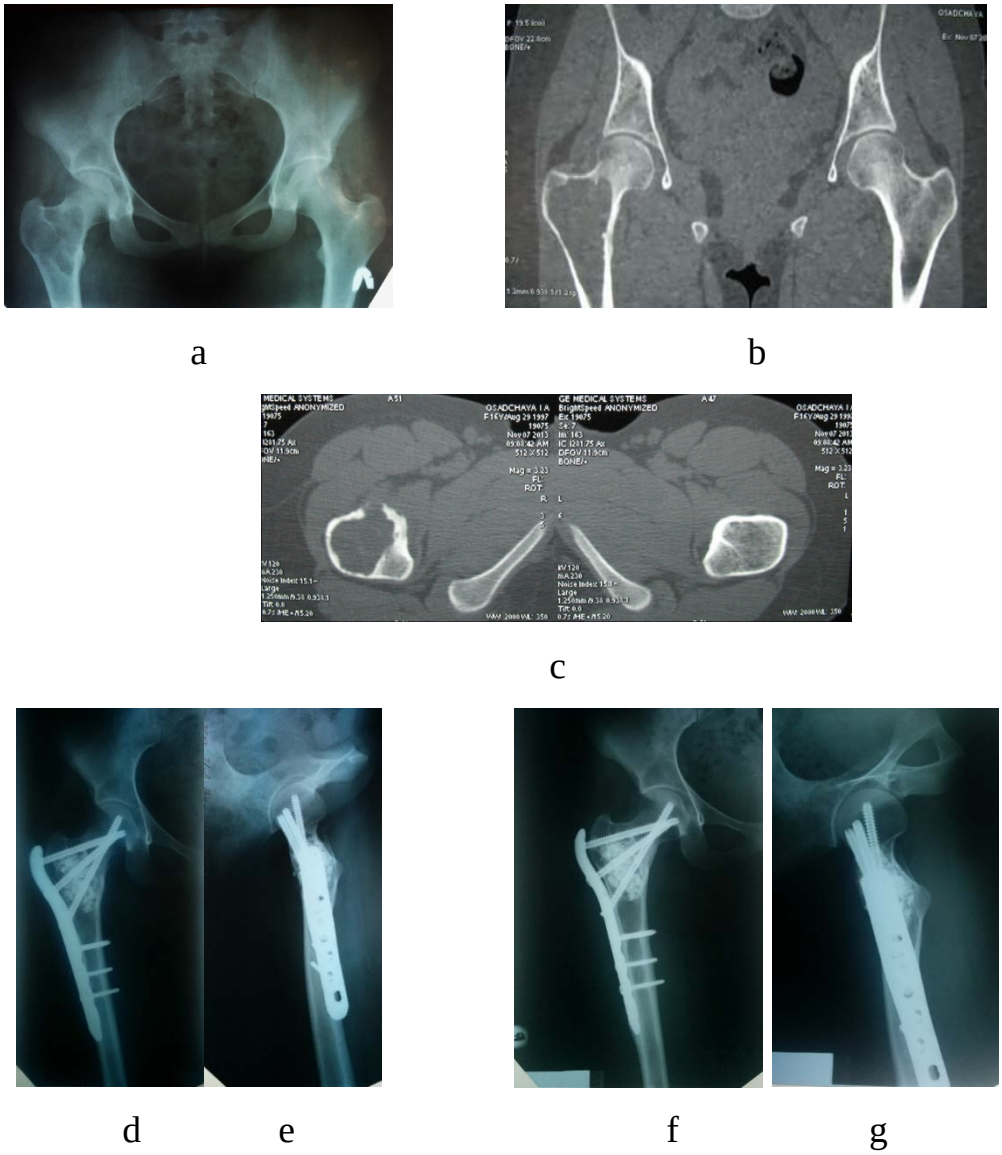

Рис. 5.7 Фотовідбитки рентгенограм та КТ-сканів хворої О., 15 р, № спост 48 (іст. хв. 514688) з фіброзною дисплазією проксимального відділу стегнової кістки a), b) в прямій задній та c) аксіальній проекції до оперативного лікування; d), e) фотовідбиток рентгенограм після внутрішньокісткової резекції, кісткової пластики «Остап», превентивним металоостеосинтезом пластиною LCP та f), g) через 5 років - металоостеосинтез стабільний, часткова перебудова трансплантату з формуванням кістково-керамічного блоку.

i j

Рис. 5.7 Фотовідбитки (продовження) зовнішнього вигляду хворої О., 15 р, № спост 48 (іст хв. 514688) з фіброзною дисплазією проксимального відділу стегнової кістки: i), j) зовнішній вигляд хворої та функціональний результат через 5 років після оперативного лікування.

Наводимо також клінічний приклад застосування методики інтрамедулярного остеосинтезу блокованого стержня з фіксацією шийки стегнової кістки реконструктивними гвинтами превентивного спрямування (рис. 5.8).

a b

Рис. 5.8 Рентгенограми хворого К. 10 р., 2002 р. нар., № спост. 30 (іст. хв. 500778) з фіброзною дисплазією лівої стегнової кістки: a) загроза патологічного перелому шийки стегнової кістки; b) стан після операції - превентивний металоостеосинтез реконструктивним блокуючим стержнем.

c

Рис. 5.8 Рентгенограми (продовження): хворого К. 10 р., 2002 р.н. з фіброзною дисплазією лівої стегнової кістки: с) через 2 роки після операції.

Нами вперше у хворих на фіброзну дисплазію кісток гомілки з метою профілактики виникнення патологічних переломів та деформацій запропоновано та впроваджено в клінічну практику інтрамедулярний «ростучий» стержень. Дане впровадження дозволило попередити патологічні переломи, зберегти правильну вісь кінцівки та функцію суміжних суглобів, в оптимальний термін (від 4 до 6 тижнів) відновити опороздатність кінцівки.

Наводимо клінічний випадок застосування інтрамедулярного «ростучого» стержня за превентивною методикою у хворого на фіброзну дисплазію великогомілкової кістки (рис. 5.9)

a)

b)

Рис. 5.9. Фотовідбитки рентгенограм хворого Л. 7 р., 2005 р. нар., № спост. 42, (іст. хв. 510302): а) ураження діафізарної частини кістки, загроза патологічного перелому; b) внутрішньокісткова резекція патологічного осередка, профілактичний металоостеосинтез пластиною

c)

d)

f)

g)

Рис. 5.9. Фотовідбитки (продовження) рентгенограм та зовнішній вигляд хворого Л., 7 р., 2005 р. нар., № спост. 42, (іст. хв. 510302) з фіброзною дисплазією лівої великогомілкової кістки: c) початкова деформація проксимального відділу великогомілкової кістки за межами пластини – реостеосинтез інтрамедулярним «ростучим» стержнем; d) через 2,2 роки після повторного оперативного лікування (рентгенограми в передньо-задній та боковій проекції); f) зовнішній вигляд хворого та g) функція суглобів нижніх кінцівок.

Таким чином, застосування металоконструкцій з превентивною метою повинно розглядатися ортопедами як першочергові засоби у хірургічному лікуванні хворих на ФД довгих кісток нижніх кінцівок з метою запобіганню виникнення деформацій.

Показаннями до превентивного остеосинтезу було витончення кортикального шару чи його переривання та прогресивне збільшення осередків ФД, що супроводжувалося больовим синдромом. Вибір методики остеосинтезу та типу металоконструкції базувався на розмірах патологічного осередку та його локалізації з урахуванням віку пацієнта. Обов'язковою умовою досягнення позитивного результату лікування був вірний розрахунок довжини конструкції з визначенням потенціального росту кістки та можливого збільшення в розмірах осередку фіброзної дисплазії.

Слід зауважити, що проксимальний відділ стегнової кістки є найбільш небезпечною локалізацією ФД з точки зору виникнення патологічних переломів, особливо у пацієнтів пре- та пубертатного віку, що потребує обов'язкового превентивного остеосинтезу. Дане ствердження підтверджено проведеними нами математичними розрахунками експериментальних досліджень, результати яких було наведено у розділі 4 дисертаційної роботи.

Перспективним напрямком у хірургічному лікуванні хворих з дифузним ураженням фіброзною дисплазією великогомілкової кістки раннього дитячого віку вважаємо застосування інтрамедулярних телескопічних «ростучих» металоконструкцій, що дає змогу забезпечити раннє відновлення опороздатності кінцівки та профілактику ускладнень під час зростання дитини.

5.4 Аналіз результатів хірургічного лікування ортопедичних проявів у пацієнтів хворих на фіброзну дисплазію

Аналіз результатів лікування хворих на ФД нижніх кінцівок базувався на оцінці клінічних та рентгенологічних методів дослідження.

Слід зауважити, що згідно сучасних вимог, для оцінки результатів лікування хворих слід застосовувати стандартизовані системи оцінки якості, які повинні бути загальновизнаними, поширеними та сучасними.

Таким вимогам відповідають стандарти оцінки якості лікування ушкоджень та захворювань органів руху, які сформульовані в наказі МОЗ України № 41 від 30.03.1994 «Про регламентацію ортопедо-травматологічної служби в Україні».

Оцінка клінічних даних базувалася на скаргах хворого або їх відсутності, ступеню відновлення анатомічних співвідношень та функції кінцівок. Додатково оцінювали терміни відновлення опороздатності кінцівки. З рентгенологічних критеріїв оцінювали наявність чи відсутність рецидивів деформацій та повторних переломів, термін консолідації уламків та її відповідність до вікових норм, наявність міграції металофіксаторів чи їх складових. Також оцінці підлягали морфометричні дані, а саме зміна вісьових параметрів кістки та показники шийково-діафізарного кута до та після хірургічного втручання у хворих, яких було оперовано з приводу варусної деформації проксимального відділу стегнової кістки. Всі ці параметри дозволяли об’єктивно визначити успіх оперативного лікування та наступну реабілітацію.

Кожен з критеріїв оцінювали числовим значенням 3, 2 чи 1 бал. Оцінка результатів здійснювалася за трьохбальною системою: «добре», «задовільно», «незадовільно». Добрим результатом вважали суму в 20-24 балів, задовільним – 14-19, незадовільним – 9-13.

Оцінку «добре» ставили у тому випадку, коли були відсутні скарги у хворого, вісь кінцівки була правильною, довжина кінцівок була однаковою. Консолідація уламків після перелому чи остеотомії відбувалася вчасно. Повторні переломи та рецидиви деформації були відсутні.

Оцінку «задовільно» ставили в тому випадку, коли існували скарги на періодичний біль в оперованій кінцівці при тривалому фізичному навантаженні, кутова деформація довгих кісток не перевищувала 15˚, а втрата корекції ШДУ стегнової кістки була не більше 5˚ в порівнянні з доопераційними показниками. Консолідація уламків після перелому чи остеотомії була сповільненою. Обмеження рухів в суглобах оперованої кінцівки було не більше 20˚, вкорочення кінцівки до 3,0 см., форма кістки наближалася до нормальної.

Оцінку «незадовільно» ставили, коли зберігався постійний больовий синдром при фізичному навантаженні кінцівки, вісь кінцівки відхилена від норми понад 15˚ з вершиною деформації через патологічне вогнище. Втрата корекції ШДУ стегнової кістки після операції було більше 5˚. Незрощення уламків на рівні

перелому чи остеотомії. Злам або міграція металоконструкції чи її складових, що супроводжувалося патологічним переломом кістки та її деформацією і потребувало повторного оперативного втручання. Вкорочення кінцівки понад 3,0 см., різке обмеження рухів в суміжних суглобів.

5.4.1 Результати превентивних оперативних втручань у хворих на фіброзну дисплазію довгих кісток нижніх кінцівок

Результати хірургічного лікування хворих з фіброзною дисплазією довгих кісток нижніх кінцівок, оперованих за превентивною методикою остеосинтезу простежено у 27 хворих (33 операції), з них з моноосальною формою у 22 хворих (24 операції); з поліосальною – 3 хворих (7 операцій); з синдромом Олбрайта – 2 хворих (2 операції).

За результатами лікування: добрий результат отримано у 21 (77,8 %) з 27 хворих, як при застосуванні накісткових, так й інтрамедулярних фіксаторів.

Задовільні результати хірургічного лікування при застосуванні превентивного металоостеоситезу отримано у 3 (11,1 %) хворих (у двох хворих з моноосальною формою захворювання, у одного з поліосальною) у віці від 9 до 23 (середній 15,7) років, в термін спостереження від 1 до 4 (середній 3) років після металоостеосинтезу накладною пластиною проксимального відділу стегнової кістки у двох хворих, накладною пластиною діафізу великогомілкової кістки у одного хворого. Результати лікування було оцінено як задовільні в зв’язку з появою у хворих больового синдрому, що виникав при вісьовому навантаженні кінцівки. При рентгенологічному обстеженні констатовано прогресивне збільшенням в об’ємі осередків фіброзної дисплазії з витонченням кортикального шару кістки.

Незадовільний результат хірургічного лікування превентивного спрямування отримано у 3 (11,1 %) хворих з ураженням проксимального відділу стегнової кістки (у двох хворих з моноосальною формою, у одного з поліосальною) віком від 11 до 18 (середній 14) років, що було пов’язано з виникненням деформації стегнової кістки за межами металофіксатора (пластини) за рахунок дефіциту перекриття елементами фіксатора осередку ФД під час росту дитини. Ускладнення виникли в

термін від 2 до 5 (середній 3) років після хірургічного лікування, які було усунено шляхом повторного хірургічного втручання з заміною фіксатора.

Усі хворі, яким було виконано превентивні оперативні втручання на наступний день після операції рекомендовано сидіти та ходити з допомогою милиць та дозованим навантаженням (до 30 % ваги тіла) на оперовану кінцівку. Збільшення вісьового навантаження (до 50 %) на кінцівку починали з 2-3 тижня, повне навантаження дозволяли після 6 тижня після оперативного втручання.

За результатами лікування по терміну відновлення функції та опороздатності кінцівки у хворих з різними формами фіброзної дисплазії за превентивною методикою при застосуванні накісткового чи інтрамедулярного остеосинтезу достовірної різниці виявлено не було (відновлення функції опори та ходи відбулося в термін від 6 до 8 тижнів). Проте за тривалістю виконання оперативного втручання та теоретично можливими ускладненнями загально хірургічного характеру в ранньому п/операційному періоді перспективнішою, за нашим переконанням, є методика інтрамедулярного блокованого остеосинтезу (БІОС).

5.4.2 Результати реконструктивно–відновних оперативних втручань у хворих на фіброзну дисплазію довгих кісток нижніх кінцівок

Реконструктивно–відновні оперативні втручання з корекції деформації у хворих на фіброзну дисплазію довгих кісток нижніх кінцівок виконано у 39 хворих (57 операцій: 40 на стегновій кістці; 17 – на кістках гомілки).

При моноосальній формі фіброзної дисплазії реконструктивно-відновні оперативні втручання переважали на проксимальному відділі стегнової кістки 44 % (у 7 з 16) хворих та на діафізі великогомілкової кістки 44 % (у 7 з 16 хворих) і лише у 12 % (у 2 з 16) хворих хірургічні втручання стосувалися дистального відділу стегнової кістки.

Повторні хірургічні втручання після накісткового остеосинтезу пластиною було проведено 31 % (у 5 з 16) хворим. Слід зауважити, що майже у половини хворих (43 %) з моноосальною формою захворювання, повторні оперативні втручання було проведено на проксимальному відділу стегнової кістки.

Необхідність проведення реостеосинтезу було обумовлено виникненням ускладнень у вигляді повторного перелому (у одного хворого); рецидиву деформації (у двох хворих); міграції металоконструкції (у одного хворого) та загрози виникнення перелому (у двох хворих) в разі збільшення в розмірах осередку фіброзної дисплазії та виникненням дефіциту перекриття осередку металоконструкцією. З них у 40 % (у 2 з 5) хворих проведено заміну методу фіксації на інтрамедулярний остеосинтез стержнями з блокуванням, що дало змогу отримати добрі результати лікування.

Загалом інтрамедулярні фіксатори (інтрамедулярні стержні з блокуванням - 6, телескопічні «ростучі» стержні - 1) у хворих з моноосальною формою фіброзної дисплазії при реконструктивно-відновних оперативних втручаннях було застосовано у 7 хворих (у 5 хворих на стегновій кістці, у 2 – на великогомілковій кістці), що у 85,7 % (у 6 з 7) хворих дозволило досягти добрих результатів лікування. Персональні профілі лікування хворих з моноосальною формою фіброзної дисплазії довгих кісток нижніх кінцівок представлено на рис. 5.10

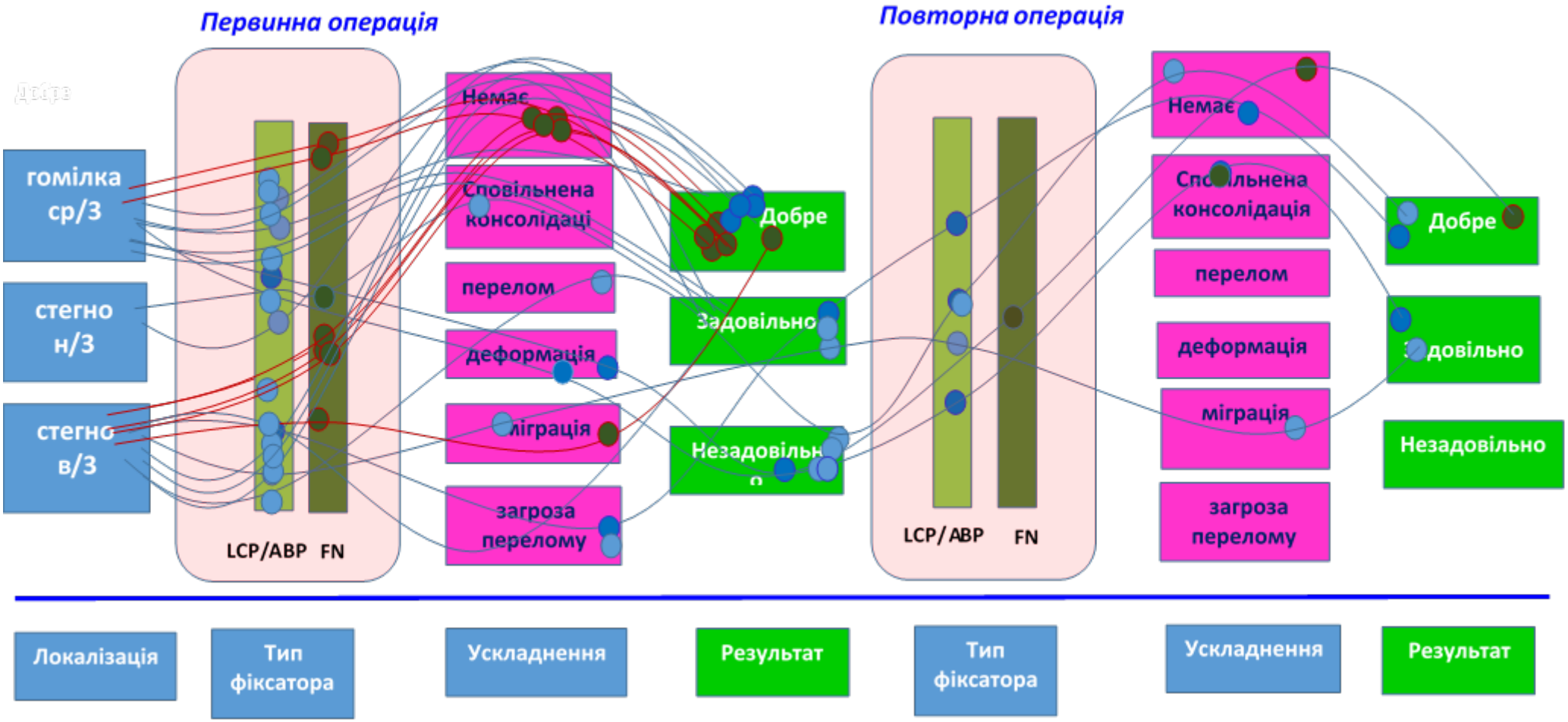

Рис. 5.10 Персональні профілі лікування хворих з моноосальною формою фіброзної дисплазії довгих кісток нижніх кінцівок

При поліосальній формі захворювання було застосовано в рівній кількості випадків як накісткові (50 %), так і інтрамедулярні (50 %) фіксатори. Інтрамедуляні металоконструкції було застосовано на стегновій кістці у 56 % випадках; на великогомілковій кістці – у 44 %. Накісткові фіксатори (пластини) було застосовано на стегновій кістці у 86 % випадках, на кістках гомілки – у 14 %.

Слід відмітити, що проксимальний відділ стегнової кістки був найчастішою локалізацією застосування накісткових фіксаторів (72 % хворих) при поліосальній формі ФД), при застосуванні яких лише у 20 % хворих отримано добрі результати лікування. Останні 80 % хворих, оперованих за методикою накісткового остеосинтезу потребували повторних оперативних втручань.

Персональні профілі лікування хворих з поліосальною формою фіброзної дисплазії довгих кісток нижніх кінцівок представлено на рис. 5.11

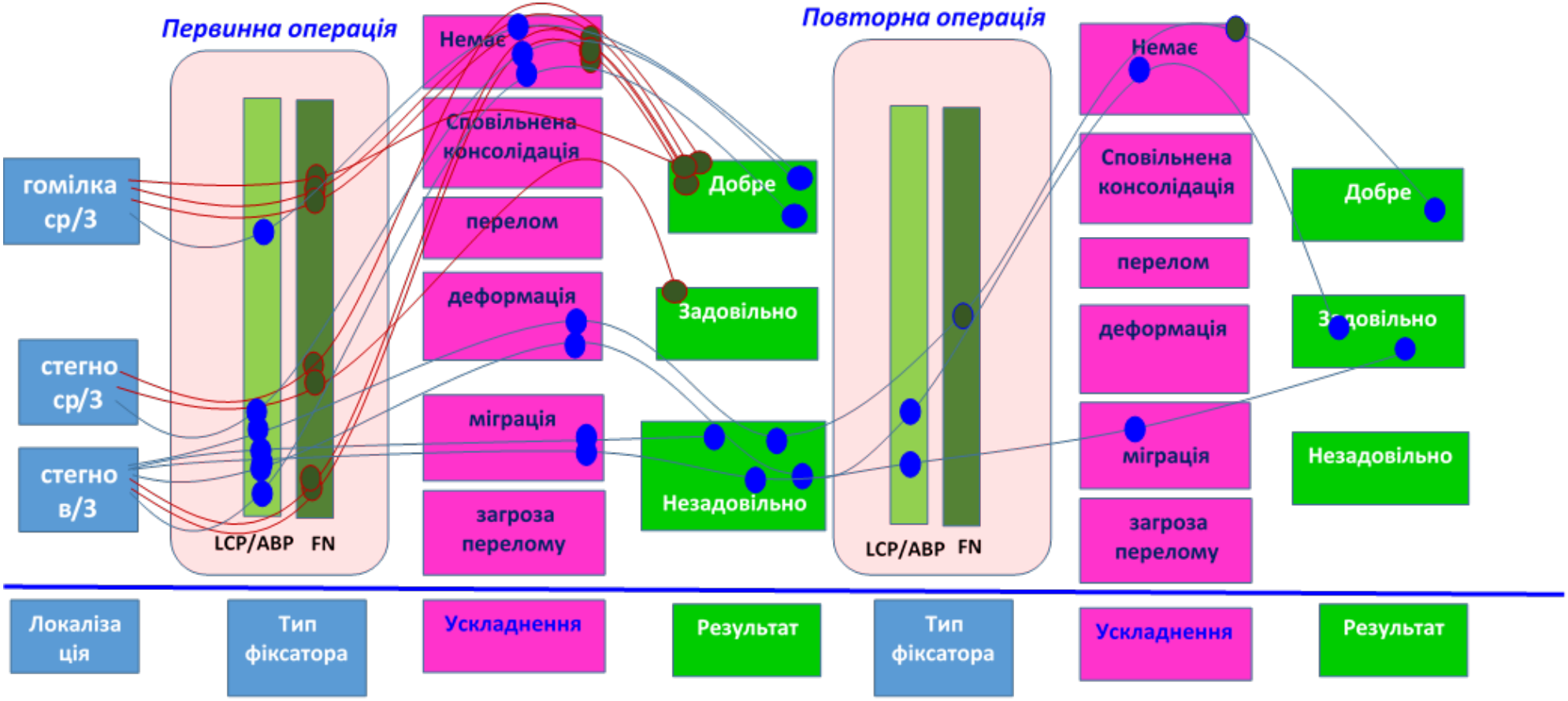

Рис 5.11 Персональні профілі лікування хворих з поліосальною формою фіброзної дисплазії довгих кісток нижніх кінцівок

У хворих з синдромом Олбрайта, яким проведено реконструктивно-відновні хірургічні втручання із застосуванням інтрамедулярних фіксаторів у 45 % (5) хворих отримано задовільний результат, що було пов’язано в 40 % (2 з 5 випадків) з міграцією елементів металоконструкції (реконструктивних гвинтів), які були замінені з мінімально травматичних доступів. Слід зауважити, що міграція гвинтів при інтрамедулярному остеосинтезі в жодному випадку не призвело до порушення стабільність металоконструкції.

При синдромі Олбрайта, як і при інших формах захворювання, проксимальний відділ стегнової кістки був найчастішою локалізацією виникнення деформацій, що потребувало його хірургічної корекції (54,5 % випадків) серед інших локалізації в довгих кістках нижніх кінцівок. При застосуванні накісткових фіксаторів у хворих з синдромом Олбрайта отримано незадовільний результат лікування у 67 % хворих (4 з 6 випадків), що потребувало повторних втручань з заміною методу металофіксації.

На рис. 5.12 представлено персональні профілі хірургічного лікування хворих з деформаціями довгих кісток нижніх кінцівок з синдромом Олбрайта.

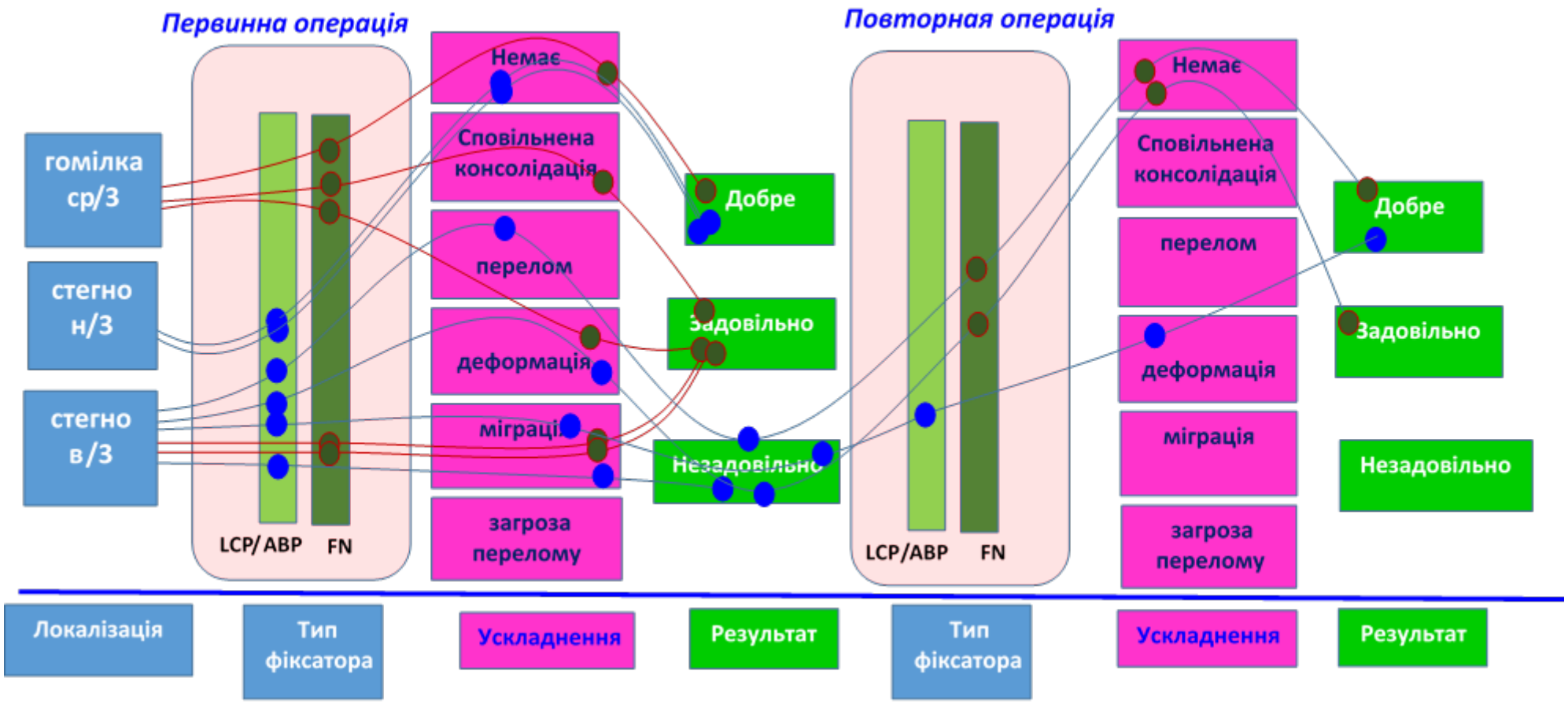

Рис 5.12 Персональні профілі лікування хворих з синдромом Олбрайта довгих кісток нижніх кінцівок

Таким чином, результат хірургічного лікування хворих в разі виконання реконструктивно-відновних оперативних втручань залежав від форми захворювання та методики остеосинтезу.

В разі використання інтрамедулярних металоконструкцій добрий результат лікування отримано у 86 % хворих; задовільний – у 14 % хворих. При застосуванні накісткових фіксаторів добрий результат лікування досягнуто лише у 28 % хворих.

За результатами хірургічних реконструктивно-відновних оперативних втручань у хворих на фіброзну дисплазію з'ясовано, що переважна кількість незадовільних результатів було виявлено у хворих з поліосальним типом ураження скелета (поліосальна форма ФД та синдром Олбрайта) при застосуванні металоостеосинтезу накістковим фіксатором (пластиною) на проксимальному відділі стегнової кістки.

Враховуючи вище сказане, накістковий остеосинтез пластинами у хворих з поліосальною формою фіброзної дисплазії та синдромом Олбрайта слід уникати в зв'язку з ускладненнями, що призводять до повторного оперативного лікування. При плануванні реконструктивно-відновних оперативних втручань з корекції деформації на проксимальному відділі стегнової кістки перевагу слід надавати інтрамедулярним металоконструкціям за методикою БІОС, які за стабільністю фіксації, часом відновлення ходьби та опори (8-12 тижнів) є оптимальним методом лікування хворих на фіброзну дисплазію.

5.5 Помилки та ускладнення хірургічного лікування хворих на фіброзну дисплазію довгих кісток нижніх кінцівок

Ускладнення ми розподілили на три групи: загально хірургічні, технічні і специфічні.

Загально хірургічні ускладнення, які характерні для будь-якої області хірургії у вигляді запалення м'яких тканин ділянки п/операційної рани, металоз були відсутні у наших пацієнтів.

До технічних ускладнень включено міграцію елементів металоконструкцій, які спостерігалися у 10 (9,2 %) хворих (з ураженням проксимального відділу стегнової кістки; при моноосальній та поліосальній формі – у 6 хворих після металоостеосинтезу пластиною, при синдромі Олбрайта: у 2 хворих після металоостеосинтезу пластиною, у 2 хворих - після металоостеосинтезу інтрамедулярним блокуючим стержнем). Аналіз технічних ускладнень дозволив виявити наступні їх причини: перша – розташування елементів (реконструктивних чи блокуючих гвинтів) в межах осередка фіброзної тканини, друга причина була пов'язана з розростанням (прогресуванням) патологічних осередків фіброзної тканини при зростанні дитини в результаті чого виникав дефіцит перекриття фіксуючих елементів металоконструкції збільшених в розмірах осередків фіброзної дисплазії.

Специфічним ускладненням була локальна алергічна реакція в післяопераційному періоді при застосуванні гемостатичного препарату «Целокс» у хворого з поліосальною формою ФД після виконання коригувальної підвертлюгової остеотомії стегнової кістки з остеосинтезом інтрамедулярним блокованим стержнем, що проявлялося набряком м'яких тканин, обмеженою гіперемією, підвищенням загальної температури тіла до субфебрильних цифр. Ці явища були ліквідовані в ранньому п/операційному періоді (перші 3 дні) шляхом широкого дренування та видалення гемостатичного препарату з післяопераційної рани. Слід відмітити, що такий вид ускладнення не вплинув на термін загоєння рани та кінцевий результат лікування у хворого.

Таким чином, аналіз результатів хірургічного лікування пацієнтів з фіброзною дисплазією та його ускладнень свідчить про ефективність та перевагу запропонованих методик реконструктивно-відновних оперативних втручань із застосуванням як блокованих інтрамедулярних стержнів у пацієнтів із закритими ростковими зонами, так і інтрамедулярних телескопічних металоконструкцій, що «ростуть».

Впровадження в клінічну практику інтрамедулярного ростуче-блокованого стержня власної розробки при реконструктивно-відновних оперативних

втручаннях на стегновій кістці при фіброзній дисплазії дозволило отримати добрий результат лікування та виявити наступні переваги цієї методики остеосинтезу, а саме: відсутність необхідності іммобілізації в післяопераційному періоді, можливість ранньої реабілітації (розробки рухів в суглобах оперованої кінцівки та навантаження кінцівки), що дозволило в оптимальні терміни (до 8 тижнів) відновити функцію опори та ходи.

Матеріали розділу представлені у статтях:

1. Гук ЮМ, Зима АМ, Марциняк СМ, Олійник ЮВ**.** Хірургічне лікування деформації по типу «палиці пастуха» у дітей та підлітків при фіброзній дисплазії. Травма. 2013;2(14):49-56.
2. Гук ЮМ, Зима АМ, Марциняк СМ, Чеверда АІ, Олійник ЮВ. Блокуючий інтрамедулярний остеосинтез у лікуванні та профілактиці патологічних переломів та вісьових деформацій кісток нижньої кінцівки у дітей з фіброзною дисплазією. Дитяча хірургія. 2014;3(4):49-53.

АНАЛІЗ ТА УЗАГАЛЬНЕННЯ РЕЗУЛЬТАТІВ ДОСЛІДЖЕНЬ

За сучасним визначенням під фіброзною дисплазією (хвороба Брайцева – Ліхтенштейна) розуміють захворювання сполучної тканини, а саме кісткової, яке характеризується аномалією розвитку мезенхіми, при якому фізіологічне ремоделювання кісткової тканини трансформується в патологічну проліферацію фіброзної тканини, що призводить до зниження механічної властивості кісткової тканини, виникнення патологічних переломів та вісьових деформацій кісток.

За Міжнародною класифікацією хвороб (МКХ 10) фіброзну дисплазію розподіляють на: 1) моноосальну (моноостозну) форму (М85.0), яка включена до розділу остеопатій та хондропатій (М80-М94), інших порушень кісткової щільності та структури (М85) та 2) поліосальну (поліостозну) форму - розділу остеохондродисплазій (Q78.1), вроджених аномалій (вад розвитку) кістково – м’язової системи (Q65-79).

Згідно літературних даних з молекулярно-генетичних досліджень, фіброзна дисплазія має вроджений, неспадковий характер. Етіологічними факторами розвитку захворювання вважають соматичну мутацію в гені GNAS локалізованій в 20q13.2-13.3 хромосомі. Ці мутації виникають в ембріональних клітинах на ранніх етапах розвитку зародка (стадія гаструляції), а саме в альфа-субодиниці білка G_S (мембранного білка клітин), що призводить до порушення аденелатциклазного шляху передачі сигналів зі збільшення рівня синтезу цАМФ та автономної проліферації (ділення) клітин – носіїв GNAS мутації. Збільшена проліферативна активність остеогенних клітин в осередках ФД, які зазнали мутаційних змін, є причиною прогресуючого характеру захворювання, що певною мірою пояснює значну кількість рецидивів захворювання та незадовільних результатів лікування.

Порушення, які виникають в різних системах та органах є прямим наслідком дисфункції клітин, які зазнали мутаційних змін, що клінічно можуть проявитися зразу у вигляді ендокринної дисфункції, гіперпігментації шкіри та через певний проміжок часу у вигляді остеодисплазії кісток. В кістковій тканині мутації призводять до формування аномальної кісткової тканини, як за складом, так і за

структурою з порушеною архітектурою кістки: втрачається територіальний розподіл кортикального та спонгіозного шару кістки, в хаотичному порядку формується трабекулярна структура кістки зі зміненим мінеральним складом, що в результаті призводить до формування не тільки крихкої, але і гнучкої кістки. Формування структурно неповноцінної «кісткової» тканини на окремих ділянках скелета призводить до порушення біомеханічних властивостей кістки та є причиною патологічних переломів і «пластичних» деформації, особливо в кістках, що несуть навантаження.

Основними клініко–ортопедичними проявами фіброзної дисплазії є больовий синдром, накульгування, патологічний переломом та деформація, які можуть зустрічатися окремо, чи в поєднанні один з одним.

Рентгенологічна картина фіброзної дисплазії у дітей, на відміну від дорослих пацієнтів, має свої особливості, що пов’язано зі зміною як структури, так і об’єму ураження кісток скелета в процесі росту пацієнта.

Нами проведені дослідження та уточнені дані щодо особливостей клініко-рентгенологічного перебігу різних форм захворювання в залежності від форми захворювання, локалізації патологічного осередку, віком та статтю пацієнта.

Щодо особливостей клінічних проявів, то моноосальна форма ФД первинно проявлялася у 39,3 % випадків патологічним переломом, у 35,7 % - больовим синдромом, 21,4 % - деформаціями довгих кісток нижніх кінцівок. Слід зауважити, що наведені первинні прояви даної форми захворювання виникали у осіб жіночої статі до 10 років, у осіб чоловічої статі – до 15 років ($p<0,05$).

За рентгенологічними даними для моноосальної форми фіброзної дисплазії було характерним осередковий тип ураження кістки, що представлено структурними змінами в кістці у вигляді одного чи декількох осередків метафізарної чи діафізарної локалізації, поєднаних один з одним у вигляді ділянок розрідження рентгенологічного малюнка, що нагадує «матове скло» різних розмірів, обмежених від «здорової» кістки чіткою склеротичною каймою. Цей візуальний феномен «матового скла» пов’язаний з накладанням великої кількості

тонких мікроскопічних звапнених кісткових трабекул та вважається патогномонічним рентгенологічним симптомом для цього захворювання.

До особливостей клінічного перебігу у хворих на поліосальну форму захворювання слід віднести наступне: серед первинних проявів переважали патологічні переломи (64,3 %) та больовий синдром (35,7 %), які виявлено у осіб чоловічої статі з 3-х річного, у осіб жіночої статі - з 5-ти річного віку, що значно раніше, ніж у хворих в з моноосальною формою ФД. Після 5 річного віку різниця в первинних проявах у хворих з поліосальною формою різною статі була відсутня. Щодо деформацій кісток нижніх кінцівок, то для поліосальної форми ФД, як для первинного прояву захворювання, вони були нехарактерними.

Для поліосальної форми ФД характерний дифузний тип ураження багатьох кісток скелета. Щодо рентгенологічних особливостей даної форми ФД, то візуально зображення осередків ФД мало розріджену структуру, що нагадує «матове скло», проте оточуюча кісткова тканина була менш склерозована. Візуально перехід «здорової» кісткової тканини в патологічну диспластичну на деяких ділянках не диференціювався.

Для синдрому Олбрайта були характерними множинні ураження фіброзною дисплазією дифузного типу багатьох кісток скелета, в тому числі і кісток черепа з формуванням facies fibrodysplastica, а також ендокринопатії та ураження шкіри у вигляді гіперпігментації по типу «кави з молоком». Слід зауважити, що шкірні зміни виявлялися у дітей з народження, на відміну від ендокринопатій та кісткових проявів, які було діагностовано не раніше 1-го року життя. Скелетні первинні прояви у хворих на синдром Олбрайта стосувалися переважно патологічних переломів та деформацій кісток, які було виявлено в рівній мірі у пацієнтів жіночої статі, на відмінність від пацієнтів чоловічої статі, у яких даний синдром проявлявся в 33 % больовим синдромом, у 17 % - деформаціями та у 50 % - переломами. Слід зауважити, що патологічні переломи при синдромі Олбрайта у пацієнтів жіночої статі, діагностували, як і при поліосальній формі ФД, лише з 5 річного віку.

З’ясовано, що в структурі переломів довгих кісток нижніх кінцівок переважали переломи стегнової кістки (72,3 %) з локалізацією у проксимальному її

відділі (76,7 %). Факторами ризику виникнення патологічного перелому є тип ураження ПВСК (тотальне ураження – 1 тип чи ураження шийки та міжвертлюгової ділянки – 3 тип) та вік дитини 9-14 років (пре-та пубертатний вік), в якому майже у половині пацієнтів (45,6 %) виявлено цей тип ускладнень. Доведено, що при невчасній діагностиці та неадекватному лікуванні фіброзна дисплазія проксимального відділу стегнової кістки може ускладнитися варусною деформацією по типу «палиці пастуха».

Враховуючи значний відсоток ускладнень у хворих на фіброзну дисплазію у вигляді патологічних переломів стегнової кістки (72,3 %) на рівні проксимального відділу стегнової кістки (71,7 %) , відсутність в літературних джерелах чіткого скерування щодо вибору методики остеосинтезу, нами вперше створено експериментальну модель моноосальної форми фіброзної дисплазії проксимального відділу стегнової кістки та проведено біомеханічні дослідження з визначенням змін показників напружено-деформованого стану (НДС) при застосуванні методики остеосинтезу різними типами фіксаторів (пластина LCP; стегновий блокуючий стержень, кутова пластина ABP).

Проведені нами дослідження зі статичним навантаженням середньостатистичною вагою тіла моделі стегнової кістки дозволили виявити ділянки максимальних напружень та деформацій, які були зосереджені на верхній частині шийки (4,62 MPa) та на нижній частині шийки (6,12 MPa) стегнової кістки. Показники максимальних деформацій на шийці становили 0,0012 мм, показники переміщення моделі - 39,89 мм.

На підставі біомеханічних досліджень об’єктивно доведено, що при наявності «патологічного осередку» на рівні проксимального відділу стегнової кістки показники напружень збільшуються на верхній частині шийки на 67,75 % (до 7,75 MPa) та на нижній частині шийки на 34,15 % (до 8,21 MPa), що вказує на ризик виникнення патологічного перелому даної локалізації.

Застосування з превентивною метою металофіксаторів на проксимальному відділі стегнової кістки призводить до розвантаження даної ділянки, що підтверджено змінами показників напруження та деформації моделі. Проведення

металоостеосинтезу проксимального відділу стегнової кістки фіксатором LCP призводить до зниження показників напруження на верхній частині шийки на 74,89 % (до 1,16 MPa) та на нижній частині шийки на 65,84 % (до 2,09 MPa) у порівнянні з показниками моделі без фіксатора; показники максимальних деформацій на шийці зменшились на 75 % (до 0,003 мм), показники переміщення моделі зменшились на 43,92 % (до 22,37 мм), у порівнянні з показниками моделі без фіксатора.

Застосування стегнового блокуючого стержня призводить до зменшення показників напруження по верхній частині шийки на 25,54 % (до 5,8MPa по) та нижній частині шийки на 66,18 % (до 2,07 MPa); показники максимальних деформацій на шийці не змінились, проте показники переміщення моделі зменшились на 53,25 % до 18,65 мм.

Застосування кутової пластини для проксимального відділу стегнової кістки дозволили зменшити показники напруження по верхній частині шийки лише на 15,58 % (до 3,9 MPa по) та нижній частині шийки до 21,73 % (до 4,79 MPa); показники максимальних деформацій на шийці зменшились лише на 25 % (до 0,009 мм), показники переміщення моделі зменшились на 25,6 % (до 29,68 мм).

Таким чином, наведені результати експериментальних досліджень свідчать, що при превентивному остеосинтезі проксимального відділу стегнової кістки пластиною LCP та стегновим блокуючим стержнем показники напружень на нижній поверхні шийки стегнової кістки знижуються майже рівномірно на 65,84 % (до 2,09 MPa) та 66,18 % (до 2,07 MPa) відповідно. При остеосинтезі кутовою пластиною показники напруження знижуються лише на 21,73 % (до 7,79 MPa).

Показники напружень на верхній частині шийки максимально знизилися при остеосинтезі пластиною LCP на 74,89 % (1,16 MPa), незначно знизилися при остеосинтезі кутовою пластиною на 15,58 % (до 3,9 MPa) та збільшилися при остеосинтезі стегновим блокуючим стержнем на 25,54 % (до 5,8 MPa). Збільшення показників напружень по верхній частині шийки при застосуванні стегнового блокуючого стержня ми пояснюємо особливістю методики остеосинтезу, при якій імплантація інтрамедулярного стрижня проходить через ділянку великого

вертлюга. Проте, відсутність змін показників деформацій на шийці стегнової кістки, вказує на стабільність даним типом фіксатора.

Показники деформацій на шийці стегнової кістки при остеосинтезі стегновим блокуючим стержнем (0,012 мм) відповідають деформаціям стандартної моделі, які прийняті за норму (0,012 мм). Показники деформацій на шийці моделі з пластиною LCP та кутовою пластиною знижуються на 75 % (до 0,003 мм) та 25 % (до 0,009 мм) відповідно, що може свідчити про більшу жорсткість фіксації саме в ділянці шийки при використанні пластини LCP та кутової пластини для проксимального відділу стегнової кістки.

З позицій проведених нами досліджень з математичного моделювання та визначення показників напружено-деформованого стану створеної імітаційної моделі фіброзної дисплазії проксимального відділу стегнової кістки за показниками напружень, деформацій та переміщень доведено об’єктивну перевагу пластини LCP для проксимального відділу стегнової кістки та стегнового блокуючого стержня над кутовою пластиною. Експериментальні дослідження на нативній моделі ФД з пластиною LCP та інтрамедулярним стегновим стержнем підтвердили міцність цих металоконструкцій та їх можливість утримувати максимальні навантаження.

З теоретичних позицій визначено вплив осередків фіброзної дисплазії на структурний стан кісткової системи, а також на рівень метаболізму при різних формах захворювання в залежності від віку пацієнта.

Виявлено зміни мінеральної щільності кісткової тканини (МЩКТ) у 5 (20,8 %) хворих, в більшості випадків (80 %) у пацієнтів з поліосальним типом ураження скелета (поліосальна форма фіброзної дисплазії та синдром Олбрайта).

Доведено наявність змін в метаболізмі кісткової тканини у всіх хворих на фіброзну дисплазію. У хворих з моноосальною формою ФД після 9-ти річного віку активність осередків ФД зменшується, про що свідчить нормалізація показників кістокоутворення (P1NP, остеокальцин) та остеорезорбції (β-CTx), на протилежність від хворих з поліосальним типом ураження скелета (поліосальна форма та синдром Олбрайта), у яких дані показники зберігаються на високому рівні

до 30 річного віку. Виявлені особливості метаболізму кісткової тканини за показниками P1NP, остеокальцину та β-CTx у хворих на фіброзну дисплазію різних вікових груп вказує на можливість рецидивування та ставить під сумнів ефективність резекції з кістковою пластикою, як самостійного методу лікування, у хворих з поліосальним типом ураження скелета.

З практичних позицій, враховуючи отримані дані проведених нами експериментальних біомеханічних досліджень, було застосовано нові та удосконалені існуючі методики хірургічного лікування, з диференційованим, в залежності від форми захворювання та віку хворого із застосуванням сучасних як накісткових, так і інтрамедулярних металоконструкцій, в тому числі телескопічних, що «ростуть» (Патент України на корисну модель № 98275 від 27.04.15).

З'ясовано, що результат хірургічного лікування хворих на фіброзну дисплазію нижніх кінцівок, в разі виконання реконструктивно-відновних оперативних втручань, залежав від форми захворювання та методики остеосинтезу.

В разі використання інтрамедуляних металоконструкцій отримано добрий результат лікування у 86 % хворих; задовільний – у 14 % хворих. При застосуванні накісткових фіксаторів дорий результат лікування отримано лише у 28 % хворих.

За результатами превентивних хірургічних втручань у хворих з фіброзною дисплазією довгих кісток нижніх кінцівок методики остеосинтезу накістковими фіксаторами та інтрамедулярними блокованими стержнями за часом відновлення функції опори та ходьби є однаково ефективними. Проте за тривалістю виконання оперативного втручання та теоретично можливими ускладненнями загально хірургічного характеру в ранньому п/операційному періоді перспективнішою, за нашим переконанням, є методика інтрамедулярного блокованого остеосинтезу (БІОС).

Отримані результати реконструктивно-відновних хірургічних втручань у хворих з патологічними переломами та вісьовими деформаціями довгих кісток нижніх кінцівок свідчать, що за стабільністю фіксації, часом відновлення ходьби

та опори, низьким відсотком ускладнень є методика інтрамедулярного остеосинтезу блокованим стержнем.

Таким чином, впровадження в клінічну практику дитячого ортопеда-травматолога методики превентивного остеосинтезу у хірургічному лікуванні хворих з фіброзною дисплазією довгих кісток нижніх кінцівок дозволяє підвищити ефективність та покращити результати лікування цього контингенту хворих, попередити ускладнення та зменшити строки післяопераційної реабілітації.

ВИСНОВКИ

В дисертаційній роботі вирішено актуальне завдання – покращення результатів лікування хворих з фіброзною дисплазією довгих кісток нижніх кінцівок шляхом розробки та удосконалення клініко-рентгенологічної діагностики та методик хірургічного лікування, в тому числі профілактичного (превентивного) спрямування із застосуванням сучасних металоконструкцій.

1. За даними клініко-рентгенологічного дослідження встановлено частоту виникнення патологічних переломів довгих кісток нижніх кінцівок: стегнової кістки - 72,3 % (проксимальний відділ - 76,7 %); кісток гомілки - 27,3 % (діафізарна частина - 78,3 %). З'ясовано, що при моноосальній формі фіброзної дисплазії кількість переломів була достовірно більшою (49,4 %), ніж при поліосальній формі (30,1 %, $p<0,05$) та синдромі Олбрайта (20,5 %, $p<0,5$). У осіб чоловічої статі з моноосальною формою та синдромом Олбрайта кількість переломів була достовірно більше ($p <0,05$), ніж жіночої. Отримані дані надали можливість виділити певну групу ризику виникнення вище перерахованих ускладнень у хворих на фіброзну дисплазію.

2. На підставі математичного комп'ютерного моделювання на розробленій імітаційній моделі моноосальної форми фіброзної дисплазії проксимального відділу стегнової кістки визначено підвищення показників напружено-деформованого стану (напружень та деформацій) на верхній та на нижній частині шийки на 67,75 % (до 7,75 MPa) та 34,15 % (до 8,21 MPa) відповідно, що вказує на значний ризик виникнення патологічного перелому цієї локалізації.

3. За результатами математичного комп'ютерного моделювання на імітаційній моделі фіброзної дисплазії проксимального відділу стегнової кістки з проведенням порівняльного аналізу змін показників напружено-деформованого стану встановлено, що показники напружень з фіксатором LCP та стегновим блокуючим стержнем на нижній частині шийки стегнової кістки знижувалися майже рівномірно: 65,84 % (до 2,09 MPa) та 66,18 % (до 2,07 MPa) відповідно. При остеосинтезі кутовою пластиною (АВР) - показники напруження знижувалися

лише на 21,73 % (до 7,79 MPa). Показники напружень на верхній частині шийки мінімальні при остеосинтезі фіксатором LCP (1,16 MPa) та збільшувалися на 25,54 % (до 5,8 MPa) при остеосинтезі стегновим блокуючим стержнем та на 15,58 % (до 3,9 MPa) при остеосинтезі кутовою пластиною (ABP). Отримані показники деформацій на шийці стегнової кістки при остеосинтезі стегновим блокуючим стержнем 0,012 мм відповідають деформаціям стандартної моделі, які прийняті за норму (0,012 мм). Показники деформацій на шийці моделі з фіксатором LCP та кутовою пластиною (ABP) знижувалися на 75 % (до 0,003 мм) та 25 % (до 0,009 мм) відповідно.

4. За результатами експериментальних випробувань з циклічним навантаженням імітаційної моделі фіброзної дисплазії стегнової кістки з різними типами фіксаторів встановлено, що найбільшу силу навантаження, що призвела до зламу зразка, було прикладено до моделі стегнової кістки з пластиною LCP (4586,7 Н), максимальний показник деформацій моделі 3,02 мм та до моделі стегнової кістки зі стегновим блокуючим стержнем (4423,9 Н), максимальний показник деформацій моделі становив 3,06 мм, що вказує на їх можливість утримувати максимальні навантаження при достатньо стабільній фіксації. Найменшу силу навантаження (3200,5 Н), яка призвела до зламу зразка, отримано на моделі стегнової кістки з кутовою пластиною (ABP). Показники максимальних деформацій цього зразка були найбільшими та становили 3,35 мм.

5. За отриманими даними рентген-денситометричних досліджень встановлено наявність структурних змін кісткової тканини у 5 (20,8 %) хворих (T та Z-критерій від -1,1 SD до -3,1 SD); серед них 4 (80 %) пацієнтів були з поліосальним типом ураження скелета (поліосальна форма та синдром Олбрайта). За даними біохімічного дослідження маркерів кісткового обміну встановлено порушення метаболізму кісткової тканини у 100 % досліджуваних хворих, а ступінь змін залежав від форми захворювання. У хворих з моноосальною формою фіброзної дисплазії відмічено прискорення швидкості метаболізму кісткової тканини, про що свідчить підвищення показника кісткоутворення (P1NP на 92,2±47,1 од., остеокальцину на 9,54±4,08 од.); остеорезорбції (β-CT_x на 0,88±0,06 од.) до 9

річного віку. У всіх хворих у віці до 30 років з поліосальною формою фіброзної дисплазії та синдромом Олбрайта відмічено підвищенням рівня P1NP (на 138,7±2,9 од. і 1210±329 од. відповідно) та β-CT_x (на 0,253±0,056 од. і 0,867±0,3 од. відповідно), що свідчить про посилення кісткоутворення та остеорезорбції.

6. Запропоновано спосіб хірургічного лікування патологічних переломів і вісьових деформацій довгих кісток нижніх кінцівок у хворих на фіброзну дисплазію (патент України на корисну модель № 98274 від 27.04.15 «Спосіб лікування деформації стегнової кістки при системних захворюваннях скелета у дітей») із використанням сучасних інтрамедулярних фіксаторів промислового (інтрамедулярного блокуючого стержня) та індивідуального виробництва, в тому числі телескопічних конструкцій, що «ростуть» (патент України на корисну модель №98275 від 27.04.15 «Пристрій для лікування деформацій стегнової кістки при системних захворюваннях скелета у дітей»).

7. З’ясовано, що результат хірургічного лікування хворих в разі виконання реконструктивно-відновних оперативних втручань залежав від форми захворювання та методики остеосинтезу. В разі використання інтрамедуляних металоконструкцій добрий результат лікування отримано у 86 % хворих; задовільний – у 14 % хворих. При застосуванні накісткових кутових пластин добрих результатів досягнуто лише у 28 % хворих.

8. Запропонований новий підхід превентивного спрямування до хірургічного лікування хворих з фіброзною дисплазією довгих кісток нижніх кінцівок та доведено ефективність застосованих сучасних інтрамедулярних металоконструкцій, в тому числі що «ростуть», що дозволило покращити результати лікування цього контингенту хворих, попередити ускладнення та зменшити строки післяопераційної реабілітації. Застосування реконструктивно-відновних хірургічних втручань у хворих з патологічними переломами та вісьовими деформаціями за стабільністю фіксації, часом відновлення ходьби та опори, низьким відсотком ускладнень є методика інтрамедулярного остеосинтезу блокованим стержнем.

ПРАКТИЧНІ РЕКОМЕНДАЦІЇ

1. За результатами клініко-рентгенологічних та експериментальних біомеханічних досліджень об’єктивно доведено необхідність проведення превентивного остеосинтезу у хворих з ураженням фіброзною дисплазією проксимального відділу стегнової кістки.
2. Методику резекції патологічного осередка фіброзної дисплазії у хворих на моноосальну форму фіброзної дисплазії необхідно поєднувати з методикою металоостеосинтезу, що дозволяє забезпечити оптимальні умови для процесів репаративного остеогенезу в зонах імплантації та раннє відновлення функції опори та ходи хворих. Кісткова пластика у хірургічному лікуванні пацієнтів з поліосальною формою фіброзної дисплазії має обмежені покази в зв’язку з високою ймовірністю резорбції трансплантата та рецидиву захворювання. Методика металоостеосинтезу у цього контингенту хворих направлена на запобігання виникнення патологічних переломів, а в разі деформацій – утриманні кісткових уламків до зрощення після корегувальних остеотомій. Металофіксатор в разі такого застосування виконує роль внутрішнього «ендопротеза» ураженої фіброзною дисплазією кістки.
3. Вибір металофіксатора повинен базуватися на об’ємі та локалізації патологічного осередка з урахуванням віку пацієнта та потенціального його росту. У дітей раннього дитячого віку з моноосальною формою та осередковим типом ураження слід надавати перевагу сучасним накістковим фіксаторам, в разі дифузного ураження кістки – інтрамедулярним телескопічним конструкціям, що «ростуть». У дітей підліткового віку та дорослих пацієнтів з моноосальною формою та осередковим типом ураження – накістковим чи інтрамедулярним конструкціям з можливістю блокування, в разі дифузного ураження кістки - тільки інтрамедулярним конструкціям. Критерієм видалення металоконструкції після хірургічного

лікування фіброзної дисплазії довгих кісток нижніх кінцівок (резекції, кісткової пластики) є повне відновлення структури ураженої кістки.

СПИСОК ВИКОРИСТАНИХ ДЖЕРЕЛ

1. Бондарчук ВІ, Попов ВА, Бруско АТ. [та ін.] Експериментально-морфологічне обґрунтування застосування пористої кераміки при реконструктивно-відновних операціях на епіметафізах. Проблеми остеології. 2000;2-3:17-19.
2. Брайцев ВР. Фіброзна остеодистрофія. М.: Медгіз. 1947. 123 с.
3. Вивчити можливості застосування імплантів з керамічного гідроксилапатиту при лікуванні пухлиноподібних захворювань і доброякісних пухлин у дітей: Звіт про НДР [№ держреєстрації 0100U00232]. ДУ «ІТО НАМНУ» ; відповідальний виконавець А.П. Крись-Пугач, Р.В. Лучко. Київ: [б.в.]; 2006. 120 с.
4. Волков МВ, Абальмасова ЕА, Дедова ВД, Тер-Егиазаров ГН. Ортопедия и травматология детского возраста. М.: Медицина. 1983. 460 с.
5. Волков МВ, Самойлова ЛИ. Фиброзная остеодисплазия. М.: Медицина.1973.167 с.
6. Гайко ГВ, Апуховська ЛІ, Бруско АТ. Вплив вітаміну $Д_3$ та різних форм віт Е на мінеральний обмін, структурну організацію кісткової тканини та ріст довгих кісток. Вісник ортопедії, травматології та протезування. 2005;1:5-13.
7. Гошко ВЮ, Мороз ДМ. Хірургічне лікування деформацій проксимального відділу стегнової кістки при фіброзній дисплазії. Літопис травматології та ортопедії. 2009;1–2:208.
8. Григоровський ВВ, Крись–Пугач АП, Лучко РВ. Морфологічні особливості перебігу процесів організації, резорбції та остеогенезу в місцях імплантації керамічного гідроксилапатиту після хірургічного видалення осередків пухлиноподібних уражень та пухлин кісток. Ортопедия, травматология и протезирование. 2003;4:13-20.
9. Гюнтер ВЭ. Имплантаты с памятью формы в медицине. Томск. 2002. 231 с.
10. Данилов РК. Гистология, эмбриология, цитология. М:Изд-во: ООО «Медицинское информационное агентство»; 2006. 500 с.
11. Дольницький ОВ. Природжені вади розвитку. Основи діагностики та лікування. К.: Бізнесполіграф; 2009. 516–523.

12.Зацепин СТ. Костная патология взрослых. М.: Медицина. 2001. 512 с.

13.Зима АМ. Структурно-функціональний стан кісткової тканини та ортопедичне лікування недосконалого остеогенезу: дис. … докт. мед. наук: 14.01.21. Андрій Миколайович Зима. Київ. 2015. 286 с.

14.Зубаиров ТФ. Диагностика и хирургическое лечение фиброзной остеодисплазии: дис. … канд. мед. наук: спец. 14.00.22 «Травматология и ортопедия». Тимур Фазидович Зубаиров. Санкт-Петербург. 2009. 161 с.

15.Зубаиров ТФ. Хирургическое лечение полиоссальных форм фиброзной дисплазии длинных трубчатых костей нижних конечностей у детей. Травматология и ортопедия России. 2008;2 (48):25-31.

16.Івченко ВК, Іваненко ЛА, Івченко АВ, Пінчук НД. «Остеоапатит керамічний» - новий вітчизняний біоактивний композиційний матеріал для остеопластики в ортопедії. Ортопедия, травматология и протезирование. 2003;4:21-25.

17.Кирилова ИА, Садовой МА, Подорожная ВТ. Сравнительная характеристика материалов для костной пластики: состав и свойства. Хирургия позвоночника. 2012;3:72–83.

18.Корж НА, Радченко ВА, Кладченко ЛА. Имплантационные материалы и остеогенез. Роль индукции и кондукции в остеогенезе. Ортопедия, травматология и протезирование. 2003;2:150-157.

19.Крись-Пугач АП, Кінчая-Поліщук ТА, Гайко ОГ. Остеопороз у дітей та підлітків: класифікація, діагностика та лікування. Проблеми остеології. 1998;11:41-45.

20.Крись-Пугач АП, Поворознюк ВВ, Гайко ОГ. Структурно-функціональний стан кісткової тканини у дітей та підлітків з вродженим звихом стегна за даними ультразвукової денситометрії. Збірник наукових праць XIII з’їзду ортопедів-травматологів України. Донецьк. 2001. 289-292.

21.Левицький АВ, Головатюк ДВ, Бебешко АВ, Алещенко ИЕ, Мангов АВ. Костная пластика при хирургическом лечении патологических переломов у детей на фоне фиброзной дисплазии. Травма. 2008;9(4):15–18.

22.Лесняк ОМ. Остеопороз. Диагностика, профилактика и лечение (под ред. ОМ. Лесняк, ЛИ. Беневоленская). М.: ГЭОТАР Медиа; 2010. 272 с.

23. Остеопороз у детей: учебное пособие [НА. Коровина, ТМ. Творогова, ЛП. Гаврюшова, ИН. Захарова]. М.: Москва. 2002. 28 с.
24. Поворознюк ВВ. Структурно-функціональний стан кісткової тканини у дітей та підлітків України: дані ультразвукової денситометрії. ПАГ. 1999;4:154–157.
25. Поворознюк ВВ. Роль двохфотонної рентгенівської абсорбціометрії в оцінці структурно–функціонального стану кісткової тканини в дітей та підлітків (за рекомендаціями міжнародного товариства з клінічної денситометрії – ISCD). Боль. Суставы. Позвоночник. 2012;1(5):55-56.
26. Риггс БЛ. Остеопороз. Эпидемиология, диагностика, лечение. Пер. с англ. М.: Бином; СПб.: Невс. Диалект; 2000. 558 с.
27. Рюди ТП, Ричард ЭБ, Моран КГ. АО – Принципы лечения переломов. М.: Васса Медиа; 2015. 947 с.
28. Садовенко ЕГ. Фиброзная дисплазия (диагностика, лечебная тактика): дис… канд. мед. наук: 14.01.07. Садовенко Елена Геннадиевна. К., 1992. 145 с.
29. Снетков АИ. Оперативное лечение полиоссальной формы фиброзной остеодисплазии у детей и подростков. Вестник хирургии им. И.И. Грекова. 1988;6:85–89.
30. Суліма ВС, Бруско АТ, Грицай МП [та ін.] Морфологічне обґрунтування можливості заміщення дефектів кісток на основі біологічного гідроксилапатиту. Проблеми остеології. 2001;4:21-25.
31. Фролова ТВ, Охапкина ОВ, Берус АВ. Остеопороз у детей и подростков: современный взгляд на проблему. Здоровье ребенка. 2006;3:17–22.
32. Шпилевский ИЭ, Соколовский ОА, Пашкевич ЛА. Деформации проксимального отдела бедренной кости при доброкачественных образованиях у детей и подростков. Травматология и ортопедия России. 2010;4(58):50-58.
33. Aarden EM, Burger EH, Nijweide PJ. Function of osteocytes in bone. J. Cell. Bioshem. 1994;55:287–299.
34. Albright F, Butler AM, Hampton AO, Smith PN. Syndrome characterized by osteitis fibrosa disseminata, areas of pigmentation and endocrine dysfunction with precocious puberty in females. Engl J Med. 1937:216:727–746.

35. Arabella I, Leet AI, Alison M, Boyce, Khalda A, Ibrahim et al. Bone-grafting in polyostotic fibrous dysplasia. J Bone Joint Surg Am. 2016;98:211-9.
36. Breck LW. Treatment of fibrous dysplasia of bone by total femoral plating and hip nailing. Clin Orthop. 1972;82:82–91. http://dx.doi.org/10.2106/JBJS.O.00547
37. Bryant DD, Grant RE, Tang D. Fibular strut grafting for fibrous dysplasia of the femoral neck. JNatl Med Assoc. 1992;84:893-897.
38. Chapurlat RD, Delmas PD, Liens D, Meunier PJ. Long-term effects of intravenous pamidronate in fibrous dysplasia of bone. J Bone Miner Res. 1997;12:1746-1752.
39. Chapurlat RD, Hugueny P, Delmas PD, Meunier PJ. Treatment of fibrous dysplasia of bone with intravenous pamidronate: long-term effectiveness and evaluation of predictors of response to treatment. Bone. 2004;35:235-242.
40. Connolly JF. Shepherd's crook deformities of polyostotoc fibrous dysplasia treated by osteotomy and Zickel nail fixation. Clin Orthop. 1977;123:22-24.
41. Dempster DW, Coe FL, Favus MJ. Bone remodeling in disorders of bone and mineral metabolism. New York: Raven Press; 1988. 45–93.
42. DiCaprio MR, Enneking WF. Fibrous dysplasia. Pathophysiology, evaluation, and treatment. J Bone Joint Surg. 2005;87-A(8):1848–1864.
43. Eggers G. Benigh extensive fibrous lesions of bone: Surgical treatment. South Med J. 1956;49(12):1474.
44. Enneking WF, Gearen PF. Fibrous dysplasia of the femoral neck: treatment by cortical bone grafting. J Bone Joint Surg. 1986; 68-A:1415 – 1422.
45. Freeman BH, Bray EW, Meyer LC. Multiple osteotomies with Zickel nail fixation for polyostotic fibrous dysplasia involving the proximal part of the femur. J Bone and Joint Surg. 1987;69-A(4):691-698.
46. Glorieux FH, Pettifor JN, Juppner H. Pediatric bone. Biologia and diseases. Academic Press is an Elsevier. USA. Second ed. 2012. 589-624.
47. Gluer CC, Jergas M, Hans D. Peripheral measurement techniques for the assessment of osteoporosis. Semin Nucl Med. 1997;27:229–247.
48. Grabias SL, Campbell CJ. Fibrous dysplasia. Clin North America. 1977;8:771–783.

49. Guille JT. Kumar SJ, MacEwen GD. Fibrous dysplasia of the proximal part of the femur: long-term results of curettage and bone grafting and mechanical realignment. J. Bone Joint Surg. 1998;80A:648–658.
50. Harris WH, Dudley HR, Barry RJ. The natural history of fibrous dysplasia. J Bone Joint Surg. 1962;44A:207-33.
51. Heiner AD, Brown TD. Structural properties of a new design of composite replicate femurs and tibias. J Biomech. 2001;34:773-781.
52. Ippolito E, Bray EW, Corsi A. [et al.]. Natural history and treatment of fibrous dysplasia of bone: a multicenter clinicopathologic study promoted by the European Pediatric Orthopaedic Society. J Pediatr Orthop. 2003;12(3):155-177.
53. Jaffe H. Hyperparathyroidism (Reclinghausen's disease of bone). Arch Path. 1933;13:63
54. Jung ST, Chung JY, Seo HY, Bae BH, Lim KY. Multiple osteotomies and intramedullary nailing with neck cross-pinning for shepherd's crook deformity in polyostotic fibrous dysplasia: 7 femurs with a minimum of 2 years follow-up. Acta Orthop. 2006;77(3):469–73.
55. Kelly MH, Brillante B, Collins MT. Pain in fibrous dysplasia of bone: age-related changes and the anatomical distribution of skeletal lesions. Osteoporos Int. 2008;19:57–63.
56. Kushare V, Colo D, Bakhshi H, Dormans JP. Fibrous dysplasia of the proximal femur: surgical management options and outcome. J Child Orthop. 2014;8:505–511.
57. Leet AI,Collins MT. Current approach to fibrous dysplasia of bone and McCune–Albright syndrome. J Child Orthop. 2007;1(1):3–17.
58. Leet AI. The correlation of specific orthopaedic features of polyostotic fibrous dysplasia with functional outcome scores in children. J Bone Joint Surg Am. 2006;88(4):818-823.
59. Li W, Huang X, Ye Z, Yang D, Tao H, Lin N [et al.]. Valgus osteotomy in combination with dynamic hip screw fixation for fibrous dysplasia with shepherd's crook deformity. Arch Orthop Trauma Surg. 2013;133(2):147–52.
60. Lichtenstein L. Polyostotic fibrous dysplasia. Arch Surg. 1938;36:874-98.
61. Lichtenstein L, Jaffe H. Fibrous dysplasia of bone. Arch Path. 1942;33:777-816.
62. Lichtestein L, Jaffe H. Fibrous dysplasia of bone. A condition affecting one, several or many bones, the graver cases of which may present abnormal pigmentation of skin,

premature sexual development, hyperthyroidism or still other extrasceletal abnormalities. Arch. Pathol. 1943;35:628–633.

63. Lietman SA, Schwindinger WF, Levine MA. Genetic and molecular aspects of McCune-Albright syndrome. Pediatr. Endocrinol. Rev. 2007;4:380-385.
64. Loading and skeletal development and maintenance. Review article [Bergmann P., Body JJ, Boutsen Y, Devogelaer JP, Goemaere S, Kaufman J et al.] Боль. Суставы. Позвоночник. 2011;2:29–49.
65. Mare PJ, Polak de C, Chanson P, Lomri A. Increased proliferation of osteoblastic cells expressing the activating G_s alpha mutation in monostotic and polyostotic fibrous dysplasia. Am J Pathol. 1997;150:1059-1069.
66. Mazabraud A, Semat P, Rose R. A propos de l'association de fibromixomesdes tissus mous a la dysplasie fibreuse de l'os [in French]. Press Med. 1967;75:2223–2228.
67. Mazabraud A, Girard J. Un cas particulier de dysplasie de localisations osseuses et tendineuses. Rev Rhum Mal Osteoartic. 1957;24(9-10):652–659.
68. O'Sullivan M, Zacharin MJ. Intramedullary rodding and bisphosphonate treatment of polyostotic fibrous dysplasia associated with the McCune-Albright syndrome. Pediatr Orthop B. 2002;22(2):255–60.
69. Ozaki T, Sugihara M, Nakatsuka Y, Kawai A, Inoue H. Polyostotoc fibrous dysplasia - a long term follow up of 8 patients. Int Orthop. 1996;20:227–32.
70. Plotkin H, Rauch F, Zeitlin L, Munns C, Travers R, Glorieux FH. Effect of pamidronate treatment in children with polyostotic fibrous dysplasia of bone. J Clin Endocrinol Metab. 2003;88:4569–4575.
71. Procollagen Type I amino-terminal propeptide: pediatric reference data and relationship with procollagen type I carboxyl-terminal propeptide [Crofton PM, Evans N, Taylor M RH, Holland CV] Clin. Chemistry. 2004;50(11):2173-2176.
72. Riminucci M. Fibrous dysplasia of bone in the McCune – Albright syndrome: abnormalitits in bone formation. Am J Pathol. 1997;151(6):1587–1600.
73. Schwindinger WF, Francomano CA, Levine MA. Identification of a mutation in the gene encoding the alpha subunit of the stimulatory G protein of adenylyl cyclase in McCune-Albright syndrome. Proc Natl Acad Sci. USA. 1992;89:5152-5156.

74. Serum CrossLaps: pediatric reference intervals from birth to 19 years of age / [Crofton PM, Evans N, Taylor MRH, Holland CV]. Clin Chemistry. 2002;48(4):671–673.
75. Shah ZK, Peh WC, Koh WL, Shek TW. Magnetic resonance imaging appearances of fibrous dysplasia. Br. J Radiol. 2005;78(936):1104.
76. Shih HN, Chen YJ, Huang TJ, Hsu KY, Hsu RW. Treatment of fibrous dysplasia involving the proximal femur. Orthopedics. 1998;21(12):1263-6.
77. Stanton RP. Fibrous dysplasia of the proximal femur: surgical management options and outcomes. J Child. Orthop. 2014;8:505–511.
78. Stanton RP, Ippolito E, Springfield D, Lindaman L, Wientroub S, Leet A. The surgical management of fibrous dysplasia of bone. Orphanet J. Rare Dis. 2012;7.
79. Stephenson RB, London MD, Hankin FM, Kaufer H. Fibrous dysplasia. An analysis of options for treatment. J. Bone Joint Surg. Am. 1987;69:400-409.
80. Wei – Jen Chen, Wei-Ming Chen, Wai-Hee Lo [et al.] Shepherd`s crook deformity of polyostotic fibrous dysplasia treated with corrective osteotomy and dynamic hip screw. J Chin Med Assoc. 2005;68(7):343–346.
81. Weinstein LS, Shenker A, Gejman PV, Merino MJ [et al.] Activating mutations of the stimulatory G protein in the McCune-Albright syndrome. N Engl J Med. 1991;325:1688-95.
82. Wootton-Gorges SL. MR imaging of primary bone tumors and tumor-like conditions in children. Magn. Reson. Imaging Clin. N Am. 2009;17(3):469-87.
83. Yang L, Jing Y, Hong D, Chong-Qi T. Valgus osteotomy combined with intramedullary nail for shepherd’s crook deformity in fibrous dysplasia: 14 femurs with a minimum of 4 years follow-up. Arch Orthop Trauma Surg. 2010;130:497–502.
84. Yao L, Eckardt JJ, Seeger LL. Fibrous dysplasia associated with cortical bony destruction: CT and MR findings. J Comput Assist Tomogr. 1994;18:91–94.
85. Zdero R, Bougherara H, Dubov A, Shah S, Zalzal P, Mahfud A, Schemitsch EH. The effect of cortex thickness on intact femur biomechanics: a comparison of finite element analysis with synthetic femurs. Proc Inst Mech Eng. H. 2010;224:831–840.

ДОДАТКИ

Додаток А

Перелік історій хвороб, використаних у дисертаційній роботі Олійника Ю.В. «Фіброзна дисплазія довгих кісток нижніх кінцівок (діагностика, лікування та профілактика ускладнень)» представлено в табл. А.1

Таблиця А.1

№ спост.	№ історії хвороби	Прізвище, імя, по-батькові	Дата народження	стать
1.	474621	Байдюк Микола Сергійович	1992	м
2.	487584	Балабанова Каріна Стефанівна	2001	ж
3.	507544	Бараненко Наталія Ігорівна	2004	ж
4.	525353	Барбалюк Вікторія Олексіївна	2003	ж
5.	440045	Барзул Тимофій Іванович	2001	м
6.	463027	Белювський Ігор Русланович	1995	м
7.	437647	Бернавская (Зинатулина) Людмила Борисівна	1986	ж
8.	508394	Богданов Олексій Вікторович	2008	м
9.	471277	Бутенко Ірина Сергіївна	1993	ж
10.	502407	Вальків Марія Ростиславівна	1999	ж
11.	372668	Волощук Анастасія Борисівна	1980	ж
12.	475110	Герецун Галина Миколаївна	1993	ж
13.	384574	Глуховський Роман Володимирович	1988	м
14.	534511	Голубенко Іван Олександрович	2013	м
15.	487819	Горшкова Ганна Вікторівна	1999	ж
16.	469440	Грешилова Юлія Валентинівна	1987	ж
17.	489604	Гуска Тетяна Сергіївна	1999	ж
18.	490660	Гуцуляк Марина Петрівна	1990	ж

19.	510530	Дворник Марія Володимирівна	2007	ж
20.	453261	Дмитрик Аліна Володимирівна	1989	ж
21.	527680	Драч Едуард Віталійович	2001	м
22.	409349	Журавель Назар Ігорович	1991	м
23.	517620	Зайченко Наталія Вікторівна	1988	ж
24.	536412	Запорожець Захар Ілліч	1998	м
25.	450719	Зембицкий Святослав Володимирович	2000	м
26.	431016	Іваненко Вадим Юрійович	1994	м
27.	438692	Іващенко Сергій Валерійович	1987	м
28.	453716	Івженко Юлія Олександрівна	1997	ж
29.	434621	Іванчик (Сенюта) Ганна Василівна	1981	ж
30.	500778	Канівец Марія Олександрівна	2002	ж
31.	497748	Карабец Михайло Олександрович	2000	м
32.	471054	Кіндра Владислав Володимирович	1995	м
33.	448238	Колодяжний Михайло Михайлович	1988	м
34.	533151	Комар Вікторія Олександрівна	1994	ж
35.	433877	Коник Микола Володимирович	1984	м
36.	536305	Корж Олександ Олександрович	2015	м
37.	448686	Кравченко Ігор Григорович	1987	м
38.	355510	Красовський Броніслав Іванович	1994	м
39.	443241	Кристев Олександр Володимирович	1996	м
40.	406803	Лепшаков Олег Володимирович	1981	м
41.	470511	Лех Тетяна Вікторівна	1972	ж
42.	510302	Лобов Володимир Вікторович	2005	м
43.	482732	Лукьяненко Катерина Вікторівна	2002	ж

44.	519056	Марчук Інна Олегівна	1994	ж
45.	376188	Махтієнко Наталія Миколайвна	1979	ж
46.	508112	Нечаєв Юрій Станіславович	2000	м
47.	493998	Николенко Дмитро Сергійович	2008	м
48.	514688	Осадча Інна Андріївна	1997	ж
49.	402054	Очеретюк Юрій Анатолійович	1984	м
50.	458087	Павлова Марія Сергіївна	1998	ж
51.	493372	Перехрест Яна Вікторівна	1985	ж
52.	485450	Петровец Ростислав Юрійович	1995	м
53.	458009	Повалий Сергій Анатолійович	1998	м
54.	521709	Поночовна Дар’я Олександрівна	2005	ж
55.	461611	Руденко Ігор Олександрович	1994	м
56.	477710	Русалкіна Марина Геннадіївна	1980	ж
57.	457510	Рябов Сергій Васильович	1984	м
58.	518897	Сабадош Антон Антонович	1985	м
59.	431646	Сабинская Аліна Олегівна	1996	ж
60.	431369	Семчук Ростислав Олегович	1993	м
61.	477068	Сердюк Михайло Миколайович	2006	м
62.	457573	Смірнов Богдан Володимирович	1994	м
63.	436737	Совершенный Андрій Андрійович	1994	м
64.	504557	Соколов Руслан Миколайович	1998	м
65.	508122	Тетенюк Анастасія Михайлівна	2006	ж
66.	452100	Ткач Станіслав Ігорович	1986	м
67.	497678	Федай Вікторія Юрійовна	1995	м
68.	494058	Фесик Юлія Ігорівна	1994	ж
69.	502756	Харчук Діана Ігорівна	2009	ж
70.	487930	Хмелюк Ігор Дмитрович	2008	м

71.	462208	Хомич Світлана Валенинівна	1995	ж
72.	500809	Черкай Дмитро Анатолійович	1994	м
73.	521612	Шаргородска Анастасія Максимівна	2010	ж
74.	461195	Шевчук Олена Петрівна	1994	ж
75.	466102	Ширіна Антон Сергійович	1991	м
76.	473828	Шнайдер Іван Васильович	1996	м
77.	324170	Шпиньова Наталія Анатоліївна	1971	ж
78.	442920	Явдощук Наталія Володимирівна	1993	ж
79.	471577	Якимчук Юрій Віталійович	1996	м
80.	471701	Яценко Олександр Едуардович	1998	м

Додаток Б

«ЗАТВЕРДЖУЮ»
зав. головного лікаря з хірургічних
питань Ковбузнюк В.С.
керівник установи в якій проведено впровадження
«30» вересня 2015р.

АКТ ВПРОВАДЖЕННЯ

1. Назва нововведення: «СПОСІБ ЛІКУВАННЯ ТА ПРОФІЛАКТИКИ ПАТОЛОГІЧНИХ ПЕРЕЛОМІВ ТА ДЕФОРМАЦІЙ СТЕГНОВОЇ КІСТКИ ПРИ ФІБРОЗНІЙ ДИСПЛАЗІЇ У ДІТЕЙ ТА ПІДЛІТКІВ ЗА ДОПОМОГОЮ БІОС»

2. Установа - розробник, її адреса, п. і. б. автора: ДУ «ІТО НАМНУ», 01601. м. Київ, вул. Воровського, 27. Гук Ю.М., Зима А.М., Марциняк С.М., Олійник Ю.В.

3. Джерело інформації: стаття «Хірургічне лікування деформації по типу «палиці пастуха» у дітей та підлітків при фіброзній дисплазії» / Гук Ю. М, Зима А. М., Марциняк С. М., Олійник Ю.В. // Травма. – Т. 14. - №2. - 2013 р.

4. Строк впровадження: 2015 рік

5. Загальна кількість спостережень: 4

6. Ефективність впровадження згідно з критеріями, викладеними в джерелі інформації:

Показники	За даними	
	розробника	впроваджуючої організації
Хірургічне лікування деформації стегнової кістки при фіброзній дисплазії у дітей та підлітків.	Дозволяє ефективно проводити оперативну корекцію деформації стегнової кістки у пацієнтів дитячого віку з фіброзною дисплазією	Підвищення ефективності хірургічного лікування деформації стегнової кістки та профілактика виникнення повторних патологічних переломів та деформацій у дітей з фіброзною дисплазією

Відповідальний за впровадження:

завідувач відділенням ортопедії та травматології НОСП "ОХМАТДИТ"
посада, ПІП
«30» вересня 2015 р. п. мед. Бебенко О.В

«ЗАТВЕРДЖУЮ»

Головний лікар обласної дитячої лікарні м. Мукачів

Р. Ахунов В.В.

керівник установи в якій проведено впровадження

«13» 8 2015р.

АКТ ВПРОВАДЖЕННЯ

1. Назва нововведення: «СПОСІБ ЛІКУВАННЯ ТА ПРОФІЛАКТИКИ ПАТОЛОГІЧНИХ ПЕРЕЛОМІВ ТА ДЕФОРМАЦІЙ СТЕГНОВОЇ КІСТКИ ПРИ ФІБРОЗНІЙ ДИСПЛАЗІЇ У ДІТЕЙ ТА ПІДЛІТКІВ ЗА ДОПОМОГОЮ БЮС»

2. Установа - розробник, її адреса, п. і. б. автора: ДУ «ІТО НАМНУ», 01601, м. Київ, вул. Воровського, 27. Гук Ю.М., Зима А.М., Марциняк С.М., Олійник Ю.В.

3. Джерело інформації: стаття «Хірургічне лікування деформації по типу «палиці пастуха» у дітей та підлітків при фіброзній дисплазії» / Гук Ю. М, Зима А. М., Марциняк С. М., Олійник Ю.В. / Травма. Т. 14. - №2. - 2013 р.

4. Строк впровадження: 2015 рік

5. Загальна кількість спостережень: 7

6. Ефективність впровадження згідно з критеріями, викладеними в джерелі інформації:

Показники	За даними	
	розробника	впроваджуючої організації
Хірургічне лікування деформації стегнової кістки при фіброзній дисплазії у дітей та підлітків.	Дозволяє ефективно проводити оперативну корекцію деформації стегнової кістки у пацієнтів дитячого віку з фіброзною дисплазією	Підвищення ефективності хірургічного лікування деформації стегнової кістки та профілактика виникнення повторних патологічних переломів та деформацій у дітей з фіброзною дисплазією

Відповідальний за впровадження:

Зав. Травматолого-орт. вуз. к.м.н

посада, ПІП

«13» 8 2015 р.

Дом'ян Ю.Ю

«ЗАТВЕРДЖУЮ»

заст. головного лікаря з хір. питань

Поворозник В.В.

керівник установи в якій проведено впровадження

«25» 09 2015р.

АКТ ВПРОВАДЖЕННЯ

1. Назва нововведення: «СПОСІБ ЛІКУВАННЯ ДЕФОРМАЦІЇ ПРОКСИМАЛЬНОГО ВІДДІЛУ СТЕГНОВОЇ КІСТКИ ПО ТИПУ «ПАЛИЦІ ПАСТУХА» ПРИ ФІБРОЗНІЙ ДИСПЛАЗІЇ У ДІТЕЙ ТА ПІДЛІТКІВ»

2. Установа - розробник, її адреса, п. і. б. автора: ДУ «ІТО НАМНУ», 01601. м. Київ, вул. Воровського, 27. Гук Ю.М., Зима А.М., Марциняк С.М., Олійник Ю.В.

3. Джерело інформації: стаття «Хірургічне лікування деформації по типу «палиці пастуха» у дітей та підлітків при фіброзній дисплазії» / Гук Ю. М, Зима А. М., Марциняк С. М., Олійник Ю.В. // Травма. – Т. 14. - №2. - 2013 р.

4. Строк впровадження: 2015 рік

5. Загальна кількість спостережень: 6

6. Ефективність впровадження згідно з критеріями, викладеними в джерелі інформації:

Показники	За даними	
	розробника	впроваджуючої організації
Хірургічне лікування деформації стегнової кістки при фіброзній дисплазії у дітей та підлітків.	Дозволяє ефективно проводити оперативну корекцію деформації стегнової кістки у пацієнтів дитячого віку з фіброзною дисплазією	Підвищення ефективності хірургічного лікування деформації стегнової кістки та профілактика виникнення повторних патологічних переломів та деформацій у дітей з фіброзною дисплазією

Відповідальний за впровадження:

заводувач відділенням ортопедії та травматології НДСЛ «Охмадит» п. мед. п. Бебенко О.В.

посада, ПІП

«25» 09 2015 р.

«ЗАТВЕРДЖУЮ»

зам. сільського гл. ... ...

Поворизнюк В.Ю.

керівник установи в якій проведено впровадження

«25» 06 2015р.

АКТ ВПРОВАДЖЕННЯ

1. Назва нововведення: „Спосіб лікування деформації стегнової кістки при системних захворюваннях скелету у дітей"

2. Установа - розробник, її адреса, п. і. б. автора: ДУ «ІТО НАМНУ», 01601. м. Київ, вул. Воровського, 27. Гук Ю.М., Зима А.М., Марциняк С.М., Олійник Ю.В.

3. Джерело інформації: Патент на корисну модель

Патент на корисну модель № 98274 UA. Спосіб лікування деформації стегнової кістки при системних захворюваннях скелету у дітей / Гук Ю.М., Зима А.М., Марциняк С.М., Сивак М. Ф., Чеверда А. І., Олійник Ю. В. (UA); Заявл. 27.10.2014. Опубл. 27.04.2015 // Промислова власність. 2015. Бюл. 8. 5 с.

4. Строк впровадження: 2015 рік

5. Загальна кількість спостережень: 3

6. Ефективність впровадження згідно з критеріями, викладеними в джерелі інформації:

Показники	За даними	
	розробника	впроваджуючої організації
Хірургічне лікування деформації стегнової кістки у дітей із системними захворюваннями скелету	Дозволяє ефективно проводити оперативну корекцію деформації стегнової кістки у пацієнтів дитячого віку із системними захворюваннями скелету	Зменшення кількості хірургічних помилок та підвищування ефективності хірургічного лікування деформації стегнової кістки та профілактика виникнення її рецидивів у дітей із системними захворюваннями скелету

Відповідальний за впровадження:

завідувач відділенням ортопедії та травматології НДСА, ОХМАДИТ

посада, ПІП

«25» 09 2015 р.

к.мед.н. Бабенко О.В.

«ЗАТВЕРДЖУЮ»
Заступник головного лікаря з хірург. мат.
Поворозник О.В.
керівник установи в якій проведено впровадження
«22» листопада 2016р.

АКТ ВПРОВАДЖЕННЯ

1. Назва нововведення: «СПОСІБ ПРОФІЛАКТИКИ ФОРМУВАННЯ ДЕФОРМАЦІЇ СТЕГНОВОЇ КІСТКИ ПО ТИПУ «ПАЛИЦІ ПАСТУХА» У ХВОРИХ НА ФІБРОЗНУ ДИСПЛАЗІЮ»

2. Установа - розробник, її адреса, п. і. б. автора: ДУ «ІТО НАМНУ», 01601, м. Київ, вул. Бульварно-Кудрявська, 27. Гук Ю.М., Зима А.М., Марциняк С.М., Олійник Ю.В.

3. Джерело інформації: стаття
«Хірургічне лікування деформації по типу «палиці пастуха» у дітей та підлітків при фіброзній дисплазії» / Гук Ю. М, Зима А. М., Марциняк С. М., Олійник Ю.В. // Травма. – Т. 14. - №2. - 2013 р.

4. Строк впровадження: 2016 рік

5. Загальна кількість спостережень: 4

6. Ефективність впровадження згідно з критеріями, викладеними в джерелі інформації:

Показники	За даними	
	розробника	впроваджуючої організації
Хірургічне лікування фіброзній дисплазії стегнової кістки у дітей та підлітків.	Дозволяє ефективно проводити оперативну профілактику деформації стегнової кістки у пацієнтів дитячого віку з фіброзною дисплазією	Підвищення ефективності хірургічного лікування фіброзної дисплазії стегнової кістки та профілактика виникнення варусної деформації по типу «палиці пастуха» у дітей та підлітків

Відповідальний за впровадження:
Зав відділенням ортопедії та травматології Бабенко О.В.
посада, ПІП

«22» листопада 2016 р.